



UNIVERSIDADE DE BRASÍLIA – UNB
PROGRAMA DE PÓS-GRADUAÇÃO EM CIÊNCIAS MÉDICAS

ULTRASSOM DE ALTA FREQUÊNCIA COMO INSTRUMENTO DE
AVALIAÇÃO DIAGNÓSTICA NO HEMANGIOMA INFANTIL – UM ESTUDO
TRANSVERSAL

MARCELO FARO POMPEU

BRASÍLIA - DF

2021

**ULTRASSOM DE ALTA FREQUÊNCIA COMO INSTRUMENTO DE
AVALIAÇÃO DIAGNÓSTICA NO HEMANGIOMA INFANTIL – UM ESTUDO
TRANSVERSAL**

MARCELO FARO POMPEU

Dissertação de Mestrado apresentada ao Programa de Pós-graduação em Ciências Médicas – UnB, como requisito parcial para obtenção do título de Mestre em Ciências Médicas.

Orientadora: Prof^a. Dr^a. Izelda Maria Carvalho Costa

Coorientadora: Prof^a. Dr^a. Neysa Aparecida Tinoco Regatieri

BRASÍLIA - DF

2021

MEMBROS DA COMISSÃO EXAMINADORA

Prof.^a. Dr.^a. Izelda Maria Carvalho Costa
(Presidente)
(Universidade de Brasília - UnB)

Prof.^a. Dr.^a. Patricia Shu Kurizky
(Membro interno)
(Universidade de Brasília - UnB)

Prof.Dr. Kleyton de Carvalho Mesquita
(Membro externo)
(Tribunal Regional do Trabalho da 10^a Região)

Prof.^a. Dr.^a. Mariana Carvalho Costa
(Suplente)
(Universidade de Brasília - UnB)

DEDICATÓRIA

Aos meus presentes de Deus, Marcela e Miguel, meus filhos amados, que fazem de mim um homem melhor, completam a minha vida e dão sentido a tudo.

À minha querida esposa, Patrícia, amiga e amor da minha vida, que, desde o início deste projeto, ofereceu-me todas as condições necessárias, para que ele se concretizasse. Não sei se sou um grande homem, mas tenho, com certeza, uma grande mulher.

Ao meu irmão, Rubens, amigo e companheiro de vida; ao meu irmão, Rogério, cuja doença o impediu de ser tudo o que podia. Sei que, no seu íntimo, ama a todos nós; à minha irmã, Sarah, guerreira vitoriosa, de quem me sinto pai também.

Ao meu pai, Amadeu, homem da minha vida, que, infelizmente, não presenciou a minha transformação. Espero ter lhe dado orgulho, como filho; à minha mãe, Clais, minha primavera e meu sol, estará sempre em meu coração.

Aos meus sobrinhos, Ana Carolina, Pedro Henrique, Letícia, Artur, Daniela e Isabela.

AGRADECIMENTOS

À prof^a. Izelda, desde o primeiro momento em que a procurei, mostrou-se receptiva e otimista em relação ao meu projeto. Ofereceu-me total apoio, contribui com sua experiência e abriu-me as portas do Departamento de Dermatologia Pediátrica da UnB. Presenciei sua dedicação e seu amor às crianças, fazendo com que a admire não só por seu inquestionável saber, mas também pela beleza da sua alma. Obrigado por tudo, prof^a. Izelda!

À maravilhosa prof^a. Neysa Regattieri, que me ensinou sem preconceitos, sem amarras, sem segredos. Não tenho palavras para traduzir minha gratidão por tudo.

À minha valorosa parceira de projeto, Dr^a. Vanessa Lima, que me mostrou o ultrassom dermatológico, novidade no Brasil e no mundo.

À Dr^a. Mariana Costa, que me ajudou em momentos cruciais de meu projeto, tornando-se parte dele. Com a Dr^a. Vanessa, formamos um grupo de estudo de ultrassom dermatológico.

Aos funcionários do Departamento de Dermatologia, sempre dispostos e solícitos comigo.

Aos pais das crianças, que confiaram ao estudo a saúde de seu bem mais precioso: seus filhos.

A Deus, que sempre esteve comigo... Obrigado pela *luz* e por todas essas pessoas no meu caminho, abençoando minha vida e minha formação.

SUMÁRIO

1. INTRODUÇÃO.....	12
1.1 HISTÓRIA DA DOENÇA.....	12
1.2 DEFINIÇÃO E CLASSIFICAÇÃO	12
1.3 EPIDEMIOLOGIA	13
1.4 PATOGÊNESE.....	14
1.5 HISTÓRIA NATURAL DO HI.....	19
1.6 APRESENTAÇÃO CLÍNICA	19
1.7 ESTRATÉGIAS DE TRATAMENTO DO HI.....	25
1.8 FORMAS DE DIAGNÓSTICO DO HI.....	27
2. OBJETIVOS.....	37
2.1 OBJETIVO GERAL	37
2.2 OBJETIVO ESPECÍFICO	37
3. METODOLOGIA	38
3.1 LOCAL DO ESTUDO	38
3.2 <i>DESIGN</i> DO ESTUDO E PARTICIPANTES	38
3.3 DURAÇÃO DO ESTUDO	38
3.4 CRITÉRIOS DE INCLUSÃO E EXCLUSÃO	38
3.5. APRECIACÃO DO COMITÊ DE ÉTICA EM PESQUISA	39
3.6 ACHADOS DE ANÁLISE E PROCEDIMENTOS	39
3.7 ANÁLISE ESTATÍSTICA	43
4. RESULTADOS	44
5. DISCUSSÃO.....	49
6. CONCLUSÃO.....	53
7. REFERÊNCIAS BIBLIOGRÁFICAS.....	55
8. ANEXOS.....	65
9. APÊNDICES.....	66

RELAÇÃO DE TABELAS

Tabela 1. Hemangiomas infantis (HIs) de alto risco que requerem tratamento médico precoce

Tabela 2. Escala visual analógica utilizada para avaliação da resposta ao tratamento de hemangiomas superficiais

Tabela 3. Características clínicas dos pacientes com Hemangioma Infantil (HI)

RELAÇÃO DE FIGURAS

Fig. 1. Classificação atual de anomalias vasculares, de acordo com a Sociedade Internacional de Estudo de Anomalias Vasculares (ISSVA)

Fig. 2. Interação entre teorias propostas sobre a patogênese do hemangioma infantil (HI): GLUT-1, transportador de glicose-1; IGF-2, fator de crescimento semelhante à insulina 2; VEGF-A, fator de crescimento endotelial vascular A; Figura adaptadae (SMITH et al., 2017)

Fig. 3. Hemangioma infantil (HI) periocular de alto risco (imagem autorizada para divulgação, pertencente ao acervo pessoal dos autores do estudo)

Fig. 4. Hemangioma Infantil (HI): A. placa vascular violácea na nádega inferior direita de uma criança de 6 meses; B. folhas dérmicas de canais vasculares de tamanho capilar (hematoxilina-eosina, ampliação original: 40x); C. proliferação de capilares com grande lúmen e membranas basais capilares espessas (hematoxilina-eosina, ampliação original: 100x); D. imunocoloração de GLUT-1, com destaque às células endoteliais capilares lesionais (imunocoloração de GLUT-1, ampliação original: 40x); Figura adaptada (JOHNSON et al., 2018).

Fig. 5. Escala Clínica de Gravidade do Hemangioma (retirado de (HAGGSTROM et al., 2012))

Fig. 6. Aparelho de ultrassom modelo Logiq E, transdutor linear, com variação de frequência entre 10 a 22 MHz

Fig. 7. Exame de ultrassonografia de alta frequência (HFUS): A. HFUS *Modo B*: imagem hipocogênica, ovalada, com margens bem delimitadas na região do couro cabeludo; B. HFUS *Color Doppler* com alta densidade de vasos por cm²; C. HFUS *Doppler espectral* com pico sistólico arterial e venoso elevado, Índice de Resistência (IR) diminuído. Adaptado de (DING et al., 2019)

Fig.8. Fluxograma dos critérios de exclusão

Fig. 9. Exame de Ultrassonografia Modo B (imagem do acervo pessoal dos pesquisadores do estudo)

Fig. 10. Exame de Ultrassonografia *Color Doppler*; Imagem do acervo pessoal dos pesquisadores do estudo

Fig. 11. Características ecogênicas da lesão e escala de gravidade; Valores médios e o IC95% da escala de gravidade em pacientes divididos em dois grupos: imagens ultrassonográficas hipoecoicas ou mistas. Para avaliação da hipótese de diferença entre grupos, utilizamos o teste de *Mann-Whitney*; **IC95%**: intervalo de confiança de 95%.

Fig. 12. Características dos limites da lesão e escala de gravidade; Valores médios e o IC95% da escala de gravidade em pacientes divididos em dois grupos: lesões com limites bem definidos e com limites mal definidos. Para avaliação da hipótese de diferença entre grupos, utilizamos o teste de *Mann-Whitney*; **IC95%**: intervalo de confiança de 95%.

Fig. 13. Nível de acometimento tecidual e escala de gravidade; Valores médios e o IC95% da escala de gravidade em pacientes divididos em três grupos, de acordo com o nível de acometimento cutâneo: lesões em epiderme, derme e em tecido conjuntivo. Não foi possível testar a hipótese de diferença entre grupos, pela ausência de pacientes com lesões apenas em epiderme e/ou derme; **IC95%**: intervalo de confiança de 95%.

Fig. 14. Características de densidade da lesão e escala de gravidade; Valores médios e o IC95% da escala de gravidade em pacientes divididos em dois grupos: lesões com baixa densidade e lesões com alta densidade. Para avaliação da hipótese de diferença entre grupos, utilizamos o teste de *Mann-Whitney*; **IC95%**: intervalo de confiança de 95%.

Fig. 15. Nível de correlação entre a profundidade da lesão e a escala de gravidade; Correlação entre os valores de profundidade da lesão, mensurada por ultrassonografia, com a escala de gravidade; O grau de correlação foi analisado por meio do teste de Spearman, devido à sua distribuição não paramétrica.

RELAÇÃO DE ABREVIATURAS

ACE: Enzima conversora de angiotensina

ATII: Peptídeo vasoativo angiotensina-II

AVs: Anomalias vasculares

bFGF: Fator de crescimento de fibroblasto básico

CD133: Marcador de célula progenitora

CD34: Marcador de célula endotelial

EPCs: Células progenitoras endoteliais

FDA: EUA/Food and Drug Administration

GLUT-1: Proteína transportadora de glicose-1

HemSC: Células-tronco do hemangioma

HFUS: Ultrassonografia de alta frequência

HI: Hemangioma infantil

HIF-1A: Fator-1-alfa induzível

HSS: Escala clínica de gravidade do hemangioma

IGF-2: Fator de crescimento 2 (IGF-2)

IH-MAGs: Hemangioma infantil de crescimento mínimo ou interrompido

ISSVA: Sociedade Internacional de Estudo de Anomalias Vasculares

LUMBAR Síndrome: associação de um HI na parte inferior do corpo, com ulceração e anomalias urogenitais, mielopatia, deformidades ósseas, malformações e anomalias anorretais arteriais e renais

MMPS: Metaloproteinases de matriz

PHACE Síndrome: Associação de um HI, com malformações da fossa posterior, anomalias arteriais cervicais e cerebrais, defeitos cardíacos, com coarctação aórtica e anomalias oculares

PDL: Pulsed Dye Laser (Laser de corante pulsado)

RAS: Sistema renina-angiotensina

RM: Ressonância magnética

RCT: Estudo Randomizado Controlado

TC: Tomografia computadorizada

USAF: Ultrassom de alta frequência

VAS: Escala visual-analógica

VEGF- A: Fator de crescimento endotelial

VEGFR: Fator de crescimento endotelial vascular angiogênico

RESUMO

Introdução: O hemangioma infantil (HI) pertence ao grupo dos tumores vasculares e se distingue dessas malformações por sua natureza dinâmica. Os HIs são os tumores vasculares benignos mais comuns na infância e, em média, 30% deles estão presentes no nascimento ou surgem no primeiro dia de vida. Na maioria dos casos, o diagnóstico desse hemangioma é realizado por meio de uma *anamnese* completa, aliada a um exame clínico. No entanto, exames de imagem podem ser utilizados para auxiliar na diferenciação entre alterações, avaliar a extensão da lesão e planejar o tratamento de forma mais assertiva. A ultrassonografia de alta frequência (USAF) é uma ferramenta promissora, sem emissão de radiação ionizante, utilizada no consultório por um dermatologista treinado ou, então, realizada no leito, para minimização de atrasos no diagnóstico, na sedação e nos retornos ambulatoriais. De acordo com o objetivo do presente estudo, foi feita a descrição dos achados iniciais ultrassonográficos, realizada com USAF, em lesões de hemangioma infantil (HI) em sua fase proliferativa.

Metodologia: Trata-se de um estudo transversal, observacional e analítico, baseado na análise de dados primários da avaliação clínica e ultrassonográfica de crianças, com diagnóstico de HI. Foram incluídos pacientes de 0 a 4 anos de idade, com diagnóstico de HI, acompanhados no ambulatório de dermatologia pediátrica do Hospital Universitário de Brasília (HUB). Os desfechos primários de análise, na presente pesquisa, foram divididos em clínicos e ultrassonográficos. Como desfechos clínicos, foram considerados: A) idade do surgimento da lesão; B) localização/região acometida; C) tamanho; D) tipos de tratamento (sistêmicos, tópicos ou outros tipos de tratamento); E) sexo da criança. Como desfechos ultrassonográficos: A) tipo de ecogenicidade; B) camada da pele acometida; C) características das margens da lesão; D) mensuração da profundidade; e E) densidade de vasos por cm². A análise estatística foi realizada no programa *RStudio*, versão 1.1.456, por meio do teste de *Mann-Whitney* e da correlação de Spearman, e os valores, estatisticamente significativos, foram considerados quando $p < 0,05$.

Resultados: No estudo, foram incluídas 35 crianças com diagnóstico de HI cuja média, na escala de gravidade, foi de 7,1. Dos achados ultrassonográficos, a maior parte dos pacientes apresentou lesões hipocogênicas (66%), de limites mal definidos (86%) e de alta densidade de vasos (86%). Todos os pacientes da amostra apresentaram acometimento até o tecido celular subcutâneo (TCSC) e a análise estatística não evidenciou correlação positiva entre os achados ultrassonográficos e os valores da escala clínica de gravidade do hemangioma (HSS).

Conclusão: Na pesquisa, foi demonstrado que o USAF auxilia na confirmação diagnóstica do HI, assim como contribui com o diagnóstico diferencial entre outras anomalias vasculares. A utilização do HFUS foi importante para o entendimento da angioarquitetura da anomalia vascular e para a avaliação das camadas acometidas, parâmetros fundamentais à confirmação diagnóstica e à estratégia terapêutica a ser adotada.

Palavras-chave: Hemangioma Infantil, Ultrassonografia de alta frequência, Diagnóstico, Anomalias vasculares

ABSTRACT

Introduction: Infantile hemangioma (HI) belongs to the group of vascular tumors, and is distinguished from vascular malformations by its dynamic nature. HIs are the most common benign vascular tumors in childhood. About 30% of HIs are present at birth or on the first day of life. In most cases, the diagnosis of HI is made through a complete anamnesis combined with a clinical examination. However, imaging tests can be used to help differentiate between changes, assess the extent of the lesion and plan treatment more assertively. High-frequency ultrasound (HFUS) is a promising tool, with no emission of ionizing radiation, and can be used in the office by a trained dermatologist, or even performed at the bedside, avoiding delays in diagnosis, sedation and multiple outpatient visits. According to the present study, a description was made of the initial sonographic findings, performed with HFUS, in HI lesions in their proliferated phase.

Methodology: This is an analytical observational cross-sectional study, based on the analysis of primary data from the clinical and ultrasound evaluation of children diagnosed with HI. Patients aged 0 to 4 years, diagnosed with HI followed at the pediatric dermatology clinic of the University Hospital of Brasília (HUB) were included. The primary analysis endpoints of the present study were divided into clinical and ultrasonographic. Clinical outcomes: A) age of onset of the lesion; B) location/region affected; C) size; D) types of treatments (systemic, topical or other types of treatment); E) age. Ultrasound outcomes: A) type of echogenicity; B) affected skin layer; C) characteristics of the lesion margins; D) depth measurement; E) vessel density per cm². Statistical analysis was performed using RStudio version 1.1.456. Analytical statistics were performed using the Mann-Whitney test and Spearman correlation. Statistically significant values were considered when $p < 0.05$.

Results: 35 children diagnosed with HI were included. It is noteworthy that the mean severity scale was 7.1. Of the ultrasound findings, most patients had hypoechogenic (66%), ill-defined (86%) and high vessel density (86%) lesions. All patients in the sample showed involvement up to the subcutaneous cellular tissue (TCSC). The statistical analysis did not show a positive correlation between the ultrasound findings and the values of the clinical scale of hemangioma severity (HSS).

Conclusion: Our study demonstrated that HFUS helps in the diagnostic confirmation of HI, as well as contributes to the differential diagnosis among other vascular anomalies. The use of the HFUS was important to understand the angioarchitecture of the vascular anomaly and to assess which layers were affected, fundamental parameters for diagnostic confirmation and the therapeutic strategy to be adopted.

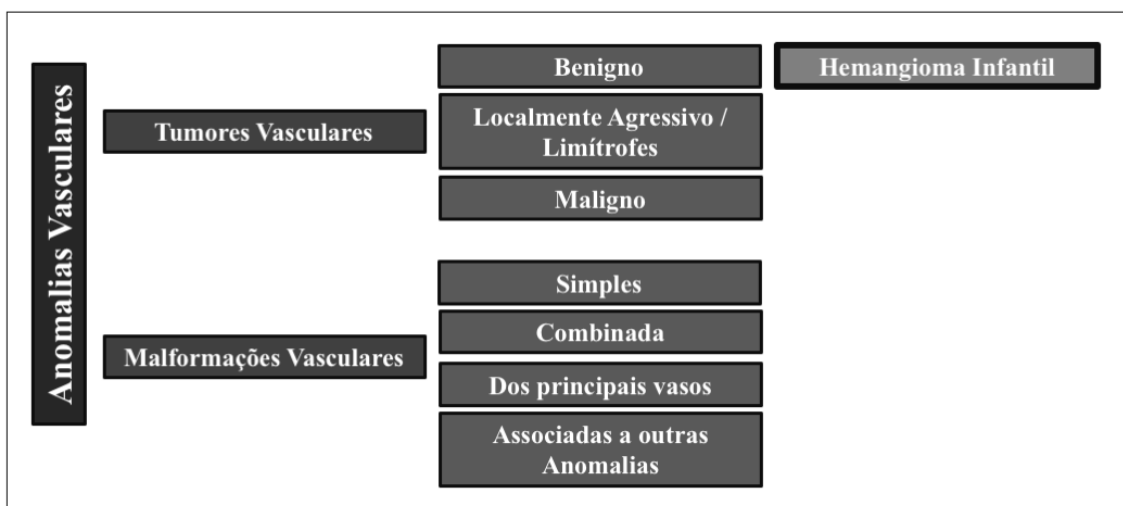
Keywords: Infantile Hemangioma, High Frequency Ultrasonography, Diagnosis, Vascular Anomalies.

1. INTRODUÇÃO

1.1 HISTÓRIA DA DOENÇA

O termo *hemangioma* é atribuído a uma variedade de lesões e anomalias vasculares, muitas vezes de forma errônea (LEUNG et al., 2020). Durante a última década, grandes avanços na Biologia, classificação, terminologia, diagnóstico e tratamento de anomalias vasculares foram observados (JUNG, 2021). Sua classificação foi publicada, pela primeira vez, por Mulliken e Glowacki, em 1982, e aprovada pela Sociedade Internacional de Estudo de Anomalias Vasculares (ISSVA), em 1996, publicada em 2014 (GARZON et al., 2007; PERMAN; CASTELO-SOCCIO; JEN, 2012; WASSEF et al., 2021) e atualizada em 2018 (JUNG, 2021; PARK, 2019; WASSEF et al., 2021). A partir dessa classificação, as anomalias vasculares foram identificadas de duas formas: tumores vasculares, caracterizados por proliferação celular e hiperplasia de células endoteliais anormais e outras células vasculares, e malformações vasculares, compreendidas como distúrbios congênitos do desenvolvimento, que consistem na formação de vasos capilares, linfáticos, venosos e arteriais (GARZON et al., 2007; JUNG, 2021; ROTTER et al., 2017) (fig. 1).

Fig. 1. Classificação atual de anomalias vasculares, de acordo com a Sociedade Internacional de Estudo de Anomalias Vasculares (ISSVA)



1.2 DEFINIÇÃO E CLASSIFICAÇÃO

O hemangioma infantil (HI) pertence ao grupo dos tumores vasculares e se distingue das malformações vasculares por sua natureza dinâmica (OLSEN; NACKERS; DROLET, 2020). Os tumores vasculares apresentam aumento do *turnover* endotelial (mitose), fator não presente nas malformações vasculares (KOLLIPARA et al., 2013). O HI é um tumor vascular benigno, com proliferação anormal aumentada de células endoteliais vasculares, e de arquitetura aberrante dos vasos sanguíneos (DARROW et al., 2015; GEORGE; MANI; NOUFAL, 2014; HOEGER et al., 2015; KROWCHUK et al., 2019; WILDGRUBER et al., 2019).

A classificação de anomalias vasculares da ISSVA (WASSEF et al., 2021) é considerada estratégia padrão-ouro para o cuidado de pacientes com esse problema. Entre os tumores vasculares, classificados como benignos, localmente agressivos e/ou limítrofes ou malignos (WASSEF et al., 2021; WILDGRUBER et al., 2019), o HI está inserido na classificação de tumores vasculares benignos, juntamente com hemangiomas congênitos, hemangioma em tufo, hemangioma de células fusiformes, hemangioma epitelióide e granuloma piogênico (também conhecido como hemangioma capilar lobular). Por sua vez, as malformações vasculares são classificadas como simples, combinadas, dos principais vasos e associadas a outras anomalias (fig. 1).

As anomalias vasculares podem estar associadas a distúrbios hematológicos, como trombocitopenia ou coagulopatia de consumo, alguns dos quais podem causar o fenômeno de *Kasabach-Merritt* (combinação de hemangioma de aumento rápido, trombocitopenia, anemia hemolítica microangiopática e coagulopatia de consumo aguda ou crônica, com elevação do dímero D), com risco de morte (WASSEF et al., 2021). O hemangioma em tufo ou hemangioendotelioma *Kaposiforme*, ao contrário dos HIs, causa o fenômeno de *Kasabach-Merritt* e requer encaminhamento de emergência (ADAMS et al., 2018; JUNG, 2021; LEE et al., 2015; WILDGRUBER et al., 2019).

1.3 EPIDEMIOLOGIA

Os HIs são os tumores vasculares benignos mais comuns na infância (BINGHAM et al., 2012; HAGGSTROM et al., 2012; HOORNWEG et al., 2012; KANADA et al., 2012; LEUNG et al., 2020; OLSEN; NACKERS; DROLET, 2020; RODRÍGUEZ BANDERA et al., 2021). Cerca de 30% dos HIs se apresentam no

nascimento ou no primeiro dia de vida (BINGHAM et al., 2012; LEUNG et al., 2020; LIANG; FRIEDEN, 2014; OLSEN; NACKERS; DROLET, 2020; PERMAN; CASTELO-SOCCIO; JEN, 2012; RODRÍGUEZ BANDERA et al., 2021; TALAAT et al., 2012). Apesar de os bebês, geralmente, receberem alta antes do aparecimento do HI, sua prevalência estimada é de 2% a 10% em recém-nascidos (ANDERSON et al., 2016; DARROW et al., 2015; GEORGE; MANI; NOUFAL, 2014; HOEGER et al., 2015; KROWCHUK et al., 2019; LEUNG et al., 2020; OLSEN; NACKERS; DROLET, 2020; RODRÍGUEZ BANDERA et al., 2021; WILDGRUBER et al., 2019) e o não aparecimento, para a revisão médica, é outro fator importante na falta de exatidão desses dados.

As crianças mais afetadas são as da raça caucasiana, não hispânicas, sexo feminino (proporção de mulheres para homens 4:1 a 3:1), gêmeos, prematuros com baixo peso (<1.500g), histórico familiar de HI, gestações múltiplas, idade materna avançada, tabagismo, realização de terapias hormonais, injúrias e anomalias placentárias, como descolamento prematuro da placenta, placenta prévia, pré-eclâmpsia, inserção anormal do cordão umbilical e história familiar de HI em parente de primeiro grau (ANDERSON et al., 2016; CASTRÉN et al., 2016; DROLET; SWANSON; FRIEDEN, 2008; HAGGSTROM et al., 2007; MUNDEN et al., 2014; OLSEN; NACKERS; DROLET, 2020). Um estudo de caso controle, publicado por Drolet et al. (2008), identificou um aumento no risco de HI, em 40%, para cada diminuição de peso em 500g ao nascer (DROLET; SWANSON; FRIEDEN, 2008). Além disso, crianças nascidas em um contexto de hipóxia também são mais suscetíveis (CHEN et al., 2019; CHINNADURAI et al., 2016; DARROW et al., 2015; HOEGER et al., 2015; JANMOHAMED et al., 2015; KLEINMAN et al., 2007; KROWCHUK et al., 2019; LIANG; FRIEDEN, 2014; OLSEN; NACKERS; DROLET, 2020).

1.4 PATOGÊNESE

São diversos os estudos focados no esclarecimento da relação de fatores inerentes à patogênese do HI (JUNG, 2021; RODRÍGUEZ BANDERA et al., 2021; SMITH et al., 2017). No entanto, até o momento, divergências ainda existem. Por conta disso, as principais hipóteses sustentadas pela literatura científica atual serão explanadas a seguir.

Hipótese 1: Hipóxia

Segundo observações clínicas, a sugestão é de que o HI seja desencadeado e mantido por hipóxia, como consequência de eventos maternos, e por hipóxia induzida pelo próprio bebê. A ideia de que a hipóxia pode desencadear o desenvolvimento do HI foi recentemente explorada por De Jong e colaboradores (2016), com a proposta de que fatores induzidos pela hipóxia são cruciais para a vasculogênese observada em HI (DE JONG et al., 2016). Além disso, a proteína transportadora de glicose-1 (GLUT-1) foi identificada como um marcador altamente seletivo de HI em todos os estágios, em comparação com outras patologias vasculares (DE JONG et al., 2016). Em estudos anteriores, a imunorreatividade endotelial microvascular de GLUT-1 foi identificada em HIs testados, enquanto as outras malformações, granulomas piogênicos e grânulos normais não expressaram GLUT-1. Há uma robusta expressão única de GLUT-1 em tecido de HI, sugerindo uma possível associação patogênica (JUNG, 2021; SMITH et al., 2017).

Dessa forma, a proliferação vascular induzida por hipóxia tecidual, sugere que a indução e proliferação de células progenitoras endoteliais são estimuladas por condições hipóxicas, como prematuridade, baixo peso ao nascer, aumento da idade materna e anomalias placentárias, mediadas por fator-1-alfa induzível (HIF-1 α) (HOEGGER et al., 2015; ITINTEANG et al., 2014). A hipóxia tecidual induz a neovascularização e angiogênese por estimular a expressão de fatores angiogênicos, como fator de crescimento endotelial (VEGF) e fator de crescimento de fibroblasto básico (bFGF) em mais células progenitoras endoteliais (CHEN et al., 2019; PARK et al., 2020). O VEGF pode ser o fator angiogênico mais potente envolvido na patogênese do HI, estimulando a proliferação e mobilização das células endoteliais por meio das metaloproteinases de matriz (MMPs) (CHEN et al., 2019; JUNG, 2021).

Hipótese 2: Mutação somática das células-tronco do hemangioma (HemSC) e a suprarregulação da sinalização do receptor do fator de crescimento endotelial vascular angiogênico (VEGFR)

HI são compostos por células-tronco com potencial para proliferação e diferenciação em célula-tronco neuroglial, células progenitoras endoteliais (que podem se diferenciar em células endoteliais), células-tronco hematopoéticas (que podem se diferenciar em eritrócitos e mielóides) e células-tronco mesenquimais (que podem se diferenciar em pericitos e adipócitos) (DE JONG et al., 2016; ITINTEANG et al., 2014;

RODRÍGUEZ BANDERA et al., 2021). Uma hipótese seria a mutação somática das HemSC e a suprarregulação da sinalização do receptor do VEGFR. Essa hipótese sugere que o HI deriva de células progenitoras endoteliais ou HemSC CD34+/CD133+, que se diferenciam em células endoteliais positivas para GLUT-1, sob a influência de mediadores de células progenitoras endoteliais e vasculogênese (por exemplo, VEGF-A, VEGF receptor-2 e fator indutível por hipóxia [HIF-1 α]) (DARROW et al., 2015; KROWCHUK et al., 2019). Níveis aumentados de VEGF e HIF-1 α são observados em pacientes com HI (CHEN et al., 2019; HOEGER et al., 2015; JUNG, 2021).

Hipótese 3: Teoria da placenta

Outra hipótese é a Teoria da placenta, que sugere que o HI é derivado de células da placenta embolizadas. A expressão GLUT-1, em HI, microvilosidades de sinciciotrofoblasto placentário e membranas basais da placenta, além das características clínicas de proliferação rápida, seguida por involução gradual em HI, que são semelhantes às placentas, avalizam esta teoria de embolização de células placentárias (HOEGER et al., 2015; ITINTEANG et al., 2014, 2015a; JUNG, 2021).

Hipótese 4: Induzido pelo sistema renina-angiotensina

Outros estudos mostram evidências recentes sobre o sistema renina-angiotensina (RAS) como força motriz no desenvolvimento de HI, com o peptídeo vasoativo angiotensina-II (ATII) considerado chave, como regulador do endotélio (ITINTEANG et al., 2015b, 2015a; SMITH et al., 2017) e promotor de um nicho propício à proliferação celular (ITINTEANG et al., 2014, 2015b; PARK, 2019). A presença do receptor ATII 2 (mas não do receptor de ATII 1) dentro das células progenitoras endoteliais do HI em proliferação, foi demonstrada. Essa proliferação de células blásticas, derivadas de HI, é induzida pela angiotensina, estimulada indiretamente por níveis elevados de renina, que converte o angiotensinogênio em ATI, gerando, como consequência, altos níveis de ATII (ITINTEANG et al., 2014; JUNG, 2021; PARK, 2019). Esses níveis expressivos de renina em bebês e em grupos de alto risco com HI, juntamente com a expressão da enzima conversora de angiotensina (ACE) e do receptor ATII 2, no endotélio de HI em proliferação, ratificam essa teoria (ITINTEANG et al., 2014; JUNG, 2021).

Em estudo anterior, analisando o tecido da placenta, autores demonstraram um aumento na atividade de RAS no cenário de hipóxia (ou seja, em grandes altitudes),

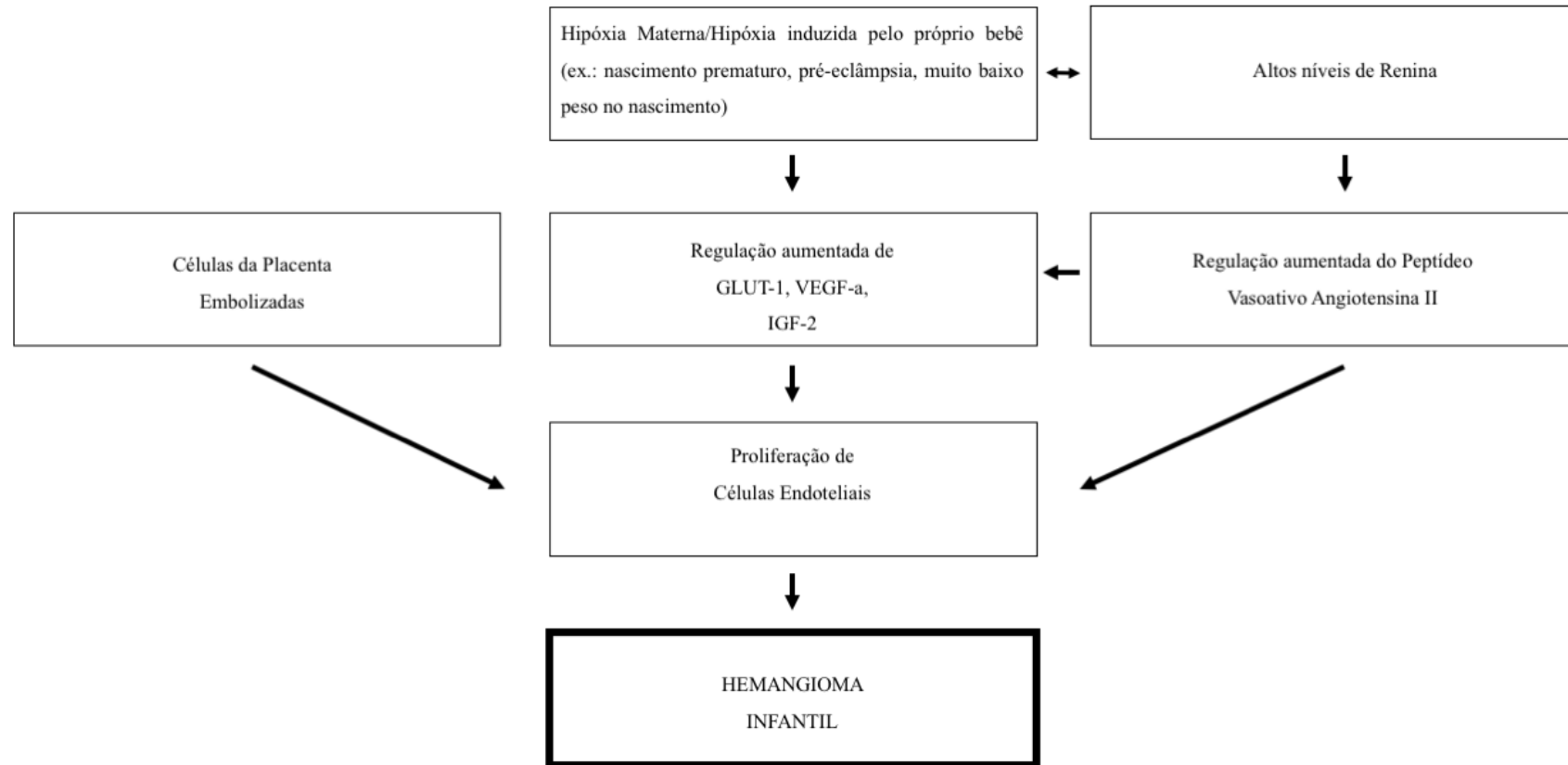
bem como no cenário de estresse oxidativo (KURLAK et al., 2016). Assim, os altos níveis de renina sérica, fisiológicos durante a infância e que, nesse período, apontam para uma trajetória paralela à história natural de HI, indiretamente levam a altos níveis de ATII.

Conforme a literatura, níveis de renina sérica são cinco vezes os de adultos durante os primeiros três meses de vida e, dos três aos doze meses, diminuem progressivamente, mas, mesmo assim, são três vezes maiores que os níveis em adultos. A partir do primeiro ano de vida até o quarto, apresentam-se como o dobro dos níveis de adultos, com redução gradual adicional, a partir de oito anos de idade, aos níveis normais de uma pessoa adulta (ITINTEANG et al., 2014; RODRÍGUEZ BANDERA et al., 2021; SMITH et al., 2017). É relevante mencionar que os níveis de renina também se mostraram fisiologicamente mais elevados em bebês do sexo feminino, caucasianos e prematuros, o que pode explicar a maior incidência nesses grupos (ITINTEANG et al., 2014; RODRÍGUEZ BANDERA et al., 2021; SMITH et al., 2017).

Nesses termos, essa nova perspectiva na patogênese do HI pode explicar a eficácia dos bloqueadores β adrenérgicos na indução acelerada do HI, inibidores da liberação de renina (ITINTEANG et al., 2014; JUNG, 2021; PARK, 2019; RODRÍGUEZ BANDERA et al., 2021). Além disso, a expressão de catepsinas B, D e G e quimase foram demonstradas em HI e sugerem um caminho alternativo de produção de ATII, diferente do clássico RAS, que não requer renina ou ACE (ITINTEANG et al., 2015a; RODRÍGUEZ BANDERA et al., 2021). Essas descobertas podem explicar porque certas lesões são relativamente mais refratárias ao β -bloqueio e inibidores da ECA (ITINTEANG et al., 2015a; RODRÍGUEZ BANDERA et al., 2021). Foi levantada a hipótese de que ATII também promove a secreção de VEGF e a osteoprotegerina, fator de sobrevivência pró-tumor, mantendo um ambiente favorável para vasculogênese e antiapoptose (ITINTEANG et al., 2014; RODRÍGUEZ BANDERA et al., 2021).

Na figura 2, estão ilustradas as possíveis conexões envolvidas na patogênese do HI. Adaptado de (SMITH et al., 2017).

Fig. 2. Interação entre teorias propostas sobre a patogênese do hemangioma infantil (HI). GLUT-1, transportador de glicose-1; IGF-2, fator de crescimento semelhante à insulina 2; VEGF-A, fator de crescimento endotelial vascular A. Adaptado de (SMITH et al., 2017)



1.5 HISTÓRIA NATURAL DO HI

Os HIs são tumores vasculares normalmente ausentes no nascimento. Quando presentes, são uma marca premonitória, com rápido crescimento pós-natal, seguido de involução lenta (JUNG, 2021; LIANG; FRIEDEN, 2014; OLSEN; NACKERS; DROLET, 2020; RODRÍGUEZ BANDERA et al., 2021). A história natural da doença consiste em uma fase proliferativa e uma fase involutiva (TOLLEFSON; FRIEDEN, 2012), bem descritas na literatura científica atual, mostrando que o HI geralmente se apresenta nas primeiras semanas de vida, no entanto, uma lesão precursora sutil pode estar presente desde o nascimento (TOLLEFSON; FRIEDEN, 2012). A fase inicial é proliferativa, caracterizada por crescimento rápido, ocorre durante os primeiros três a cinco meses (CHANG et al., 2008; LUU; FRIEDEN, 2013; RODRÍGUEZ BANDERA et al., 2021), sendo mais rápida e agressiva entre a quinta e oitava semana. Ao final dessa fase, os HIs atingiram, em média, 80% de seu tamanho final.

A fase proliferativa tardia, caracterizada por um crescimento mais lento, é geralmente completada por volta dos nove a doze meses de idade (CHANG et al., 2008; LUU; FRIEDEN, 2013; RODRÍGUEZ BANDERA et al., 2021). No entanto, o crescimento pode se estender além de 36 meses, com o último estágio definido como crescimento tardio (O'BRIEN et al., 2019; RODRÍGUEZ BANDERA et al., 2021). Uma fase proliferativa prolongada é mais comum em HI grande, segmentar e/ou profundo, e naqueles localizados na região da cabeça e pescoço, particularmente ponta nasal, periocular, perioral e parótida (O'BRIEN et al., 2019; RODRÍGUEZ BANDERA et al., 2021). A fase de involução habitualmente, começa por volta dos doze meses de idade de forma espontânea, envolvendo lentamente para um tecido fibroadiposo, com duração de três a dez anos (BAULAND et al., 2011; GEORGE; MANI; NOUFAL, 2014; JUNG, 2021; KROWCHUK et al., 2019; LEUNG et al., 2020) cujas alterações residuais permanecem em até 69% dos pacientes (BAULAND et al., 2011). Em geral, HIs profundos podem iniciar mais tardiamente e manifestar uma duração de crescimento mais prolongada (KROWCHUK et al., 2019; RODRÍGUEZ BANDERA et al., 2021).

1.6 APRESENTAÇÃO CLÍNICA

Os HIs são clinicamente classificados quanto à sua profundidade e quanto ao padrão de envolvimento ou de configuração anatômica. Quanto à profundidade, podem ser superficiais, profundos ou mistos. Em relação ao padrão de envolvimento ou de configuração anatômica, podem ser considerados focais/localizados, multifocais, segmentares ou

indeterminados (CHILLER; PASSARO; FRIEDEN, 2002; DARROW et al., 2015; JUNG, 2021; KROWCHUK et al., 2019; RODRÍGUEZ BANDERA et al., 2021).

A avaliação clínica, por meio da palpação, identifica um HI em virtude de sua consistência firme e elástica, ligeiramente morna, mas não pulsátil e geralmente indolor, exceto em caso de ulceração. Em relação à profundidade, os HIs superficiais são os mais comuns (50 a 60%), crescem em tom vermelho-brilhante ou na cor "morango", em relevo, firme ou em forma de pápulas, nódulos ou placas ligeiramente compressíveis. Geralmente, estão localizados na epiderme e derme, com pouco ou nenhum envolvimento da gordura (SMITH et al., 2017). Os HIs profundos possuem prevalência em torno de 5 a 15% dos casos, são mais quentes, localizados bem abaixo da superfície da pele, mais difusos e menos definidos do que o tipo superficial, cobertos com pele em tom normal ou de tonalidade azulada. Os HIs mistos (35%) são uma combinação de todas as características anteriormente detalhadas (CHILLER; PASSARO; FRIEDEN, 2002; HAGGSTROM et al., 2007; JUNG, 2021; LIANG; FRIEDEN, 2014; OLSEN; NACKERS; DROLET, 2020; RODRÍGUEZ BANDERA et al., 2021; ROTTER et al., 2017; SMITH et al., 2017).

Vale lembrar que há um subconjunto de HIs com crescimento mínimo ou interrompido (IH-MAGs) que, normalmente, apresenta-se como mancha rosa ou reticulada, com áreas vasoconstritas e/ou um halo de branqueamento perilesional, telangiectasia fina ou grossa. Quando em fase proliferativa, ocorrem pápulas vermelho-brilhantes, localizadas principalmente na periferia (MA et al., 2017; SUH; FRIEDEN, 2010), diagnosticadas erroneamente como mancha *vinho do porto* ou outra marca de nascença vascular (JUNG, 2021; KROWCHUK et al., 2019; MA et al., 2017), complicadas por ulceração ou anomalias estruturais (JUNG, 2021; KROWCHUK et al., 2019). Podendo também evoluir com uma dermatite eczematosa sobreposta, semelhante ao visto no nevo simples (ALSAID; ALMUSALHI, 2020; RONCONE; KINDLEY; ZLOTOFF, 2018).

Com base no padrão de envolvimento ou de configuração anatômica, os HIs localizados ou focais são o padrão mais comum (67%). Apresentam-se como lesões focais bem circunscritas, que parecem surgir de um ponto (HAGGSTROM et al., 2006). Os HIs segmentares (13%) são extensos, semelhantes a placas, medindo, frequentemente, mais de 5 cm de diâmetro (CHANG et al., 2018). Correspondem a uma lesão ampla que cobre uma porção de um segmento, podendo envolver um membro ou a face, de distribuição linear ou geográfica, estendendo-se por regiões anatômicas maiores (RODRÍGUEZ BANDERA et al., 2021). Segundo estudos realizados, parecem ser os mais agressivos, podendo gerar onze vezes mais complicações do que em formas localizadas, associados a anomalias do desenvolvimento

e ulcerações. HIs indeterminados (16%) não são claramente localizados ou segmentares e, frequentemente, são chamados de segmentares parciais (CHANG et al., 2018). Por fim, HIs multifocais são vários hemangiomas discretos, localizados em vários locais distantes (CHANG et al., 2018; CHILLER; PASSARO; FRIEDEN, 2002; DARROW et al., 2015; GEORGE; MANI; NOUFAL, 2014; HAGGSTROM et al., 2012; JUNG, 2021; KANADA et al., 2012; KROWCHUK et al., 2019).

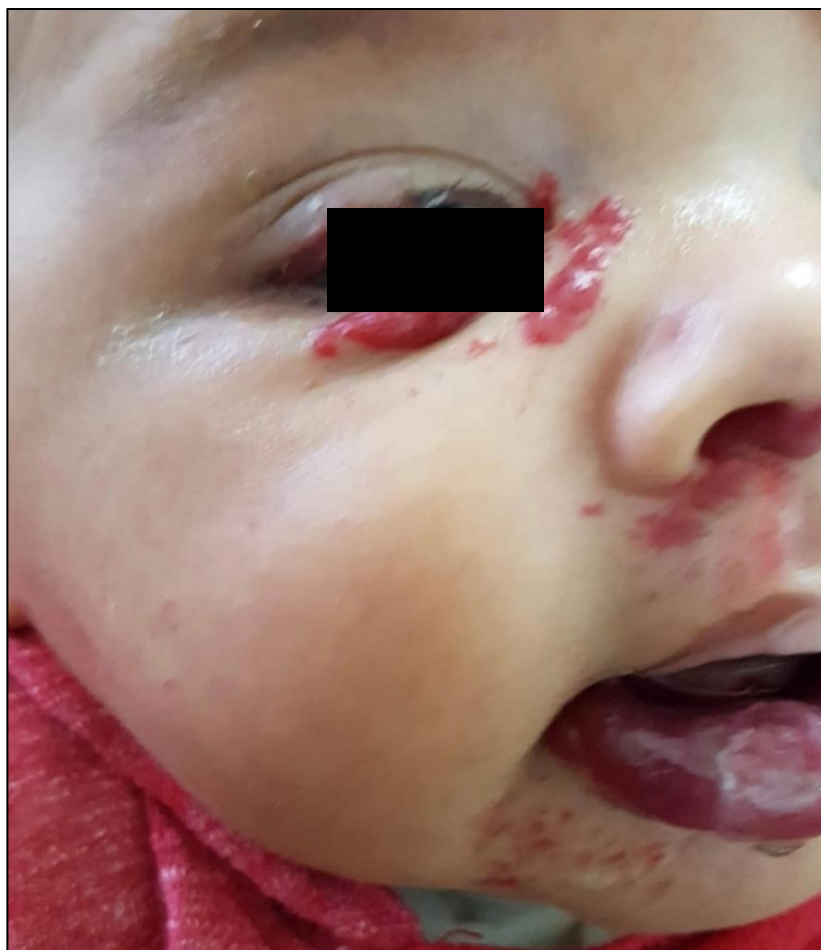Em relação às complicações mais recorrentes, a ulceração cutânea ou mucosa é a mais comum, ocorrendo em 5% a 21% das HIs. Dor, sangramento, infecção secundária, cicatrizes e desfiguração são os principais sintomas (CHAMLIN et al., 2007; SHIN; ORLOW; CHANG, 2007) e, geralmente, desenvolvem-se em bebês com menos de 4 meses de idade durante o período de proliferação rápida. Frequentemente, caracterizam-se em tipos superficiais, mistos ou HIs segmentares, localizados no couro cabeludo, pescoço, hélice da orelha, perioral, perineal, perianal e em áreas intertriginosas, podendo causar dor, sangramento, infecção e cicatriz (DARROW et al., 2015; HOEGER et al., 2015; KROWCHUK et al., 2019).

Os comprometimentos funcionais são mais prevalentes em HIs perioculares, nasais, pescoço, lábios ou cavidade oral (DARROW et al., 2015; HOEGER et al., 2015; KROWCHUK et al., 2019), causando prejuízos funcionais, distúrbios visuais, como *ptose* mecânica, estrabismo, anisometropia ou astigmatismo, com desenvolvimento de ambliopia, podendo ocorrer em HIs perioculares, especialmente em casos de HIs da pálpebra superior, maiores que 1 cm (DARROW et al., 2015; FRANK et al., 2010; HOEGER et al., 2015; SCHWARTZ et al., 2006). Prejuízos funcionais, como alimentação, podem ocorrer em casos de HI dos lábios, cavidade oral ou das vias aéreas, levando ao *déficit* de crescimento (DARROW et al., 2015; HOEGER et al., 2015; KROWCHUK et al., 2019; THOMAS et al., 2012). Com relação ao local anatômico, a incidência de lesão é maior na cabeça, no tronco, membros e genitália (TAN; GUO; WANG, 2021).

1.6.1 HIs de alto risco e síndromes associadas

HIs de alto risco, potencialmente problemáticos e que necessitam de tratamento precoce são aqueles com risco de vida, comprometimento funcional, ulceração e anomalias estruturais associadas à parte superior do corpo (síndrome PHACE), parte inferior do corpo (síndrome LUMBAR) ou com possível desfiguração permanente (CHILLER et al., 2002; HOEGER et al., 2015; KROWCHUK et al., 2019; SIEGEL, 2018) (fig. 3).

Fig. 3. Hemangioma infantil (HI) periocular de alto risco (imagem autorizada para divulgação, pertencente ao acervo pessoal dos autores do estudo)



Pediatras e médicos da atenção primária devem identificar hemangiomas de alto risco, idealmente em bebê de até um mês e transferi-lo a especialistas para avaliação adicional e tratamento precoce. A tabela 1 descreve os principais HI de alto risco e que requerem tratamento médico precoce (CHILLER; PASSARO; FRIEDEN, 2002; HOEGER et al., 2015; JUNG, 2021; KROWCHUK et al., 2019; SIEGEL, 2018).

Tabela 1. Hemangiomas infantis (HIs) de alto risco que requerem tratamento médico precoce. Adaptado de (JUNG, 2021).

HIs de alto risco	Achados clínicos e localização
	HI obstrutiva das vias aéreas (HI subglótico)

Complicações com risco de vida	HI hepática com insuficiência cardíaca e/ou disfunção tireoidiana (HI cutânea múltipla > 5) HI com sangramento abundante
Comprometimento funcional	HI periocular > 1 cm HI de lábio ou cavidade oral
Ulceração	HI segmentar e superficial, HI no lábio, columela, hélice superior da orelha, pescoço, área anogenital, axila
Anomalias estruturais	Síndrome PHACE (HI segmentar da face ou couro cabeludo) Síndrome LUMBAR (HI segmentar da área lombossacra e/ou perineal)
Desfiguração	HI segmentar no rosto ou couro cabeludo HI facial: nariz, lábio, outra localização facial ≥ 2 cm (> 1 cm se ≤ 3 meses de idade) Couro cabeludo HI > 2 cm Pescoço, tronco, extremidades HI > 2 cm Mama HI (feminino)

HI: hemangioma infantil

A grande maioria dos HIs ocorrem isoladamente, mas um pequeno subconjunto está associado a anormalidades estruturais. As síndromes associadas de múltiplos órgãos são vistas com mais frequência em bebês com grandes HIs segmentares (CHILLER; PASSARO; FRIEDEN, 2002; SIEGEL, 2018). A associação de um HI com malformações da fossa posterior, anomalias arteriais cervicais e cerebrais, defeitos cardíacos, incluindo coarctação aórtica e anomalias oculares, é componente da síndrome de PHACE (CHILLER; PASSARO; FRIEDEN, 2002; CHINNADURAI et al., 2016; FRIEDEN; REESE; COHEN, 1996; KROWCHUK et al., 2019; SIEGEL, 2018), que ocorre, predominantemente, em mulheres brancas não hispânicas, pré-maternas, com eclâmpsia e anomalias placentárias. Aproximadamente 31% dos bebês com grande HI na cabeça ou pescoço (> 22 cm²), preenchem os critérios de diagnóstico para a síndrome PHACE (GARZON et al., 2016). Qualquer criança com HI segmentar grande na face ou no couro cabeludo deve ser rastreada para essa síndrome e avaliada com ecocardiograma de triagem e ressonância magnética (RM) da cabeça, pescoço e arco aórtico (GARZON et al., 2016). Entre os pacientes com a síndrome, 41% possuem anomalias intracardíacas do arco aórtico ou dos vasos braquiocefálicos e, em média, a metade possui coarctação aórtica ou interrupção do arco aórtico (BAYER et al., 2013). Complicações menos comuns de PHACE incluem não só defeitos da linha média e malformação estrutural

do cérebro como também defeitos ventrais que variam em gravidade, desde fossas esternais até *rafe* supraumbilical (HEINISCH et al., 2013). O hipopituitarismo e a agenesia da tireoide podem causar uma variedade de endocrinopatias, incluindo hipogonadismo hipogonadotrópico, insuficiência adrenal, deficiências de hormônio de crescimento e hipotireoidismo.

A presença de um HI na parte inferior do corpo com ulceração e anomalias urogenitais, mielopatia, deformidades ósseas, malformações e anomalias arteriais anorretais e renais, é caracterizada como Síndrome LUMBAR (CHILLER; PASSARO; FRIEDEN, 2002; CHINNADURAI et al., 2016; IACOBAS et al., 2010; SIEGEL, 2018). A primeira apresentação cutânea pode variar de uma descoloração sutil à ulceração congênita da pele da linha média na região lombossacral. Cerca de metade dos pacientes com um HI > 2,5 cm, afetando a linha média da região lombossacral, cursa com anomalia espinhal, como lipoma ou hemangioma intraespinhal ou medula espinhal amarrada, apesar de, geralmente, não evidenciar nenhum sintoma neurológico óbvio no momento do diagnóstico (DROLET et al., 2010). Um bebê com grande HI lombossacral na linha média deve ser avaliado para Síndrome LUMBAR com uma RM da coluna.

HI's com risco de vida incluem hemangiomas obstrutivos das vias aéreas, como hemangiomas subglóticos (JOHNSON et al., 2018; SIE; MCGILL; HEALY, 1994), e incluem também HI's hepáticos associados à insuficiência cardíaca congestiva de alto débito, hipotireoidismo (KULUNGOWSKI et al., 2012; RIALON et al., 2015) e sangramento profuso de HI's ulcerados (HOEGER et al., 2015). Os hemangiomas subglóticos são diagnosticados por volta dos quatro meses; os pacientes apresentam estridor bifásico progressivo, tosse forte e dispneia, podendo ser diagnosticados erroneamente com estridor laríngeo congênito ou crupe infeccioso (DARROW et al., 2015; HOEGER et al., 2015; KROWCHUK et al., 2019). HI's segmentares da parte inferior da face, na “distribuição da barba” ou na região anterior do pescoço, e HI's da mucosa oral e/ou faríngea são fatores de risco para hemangiomas obstrutivos das vias aéreas (DARROW et al., 2015; HOEGER et al., 2015; KROWCHUK et al., 2019).

Os hemangiomas hepáticos apresentam-se como tipos focais, multifocais ou difusos (ADAMS et al., 2018; KROWCHUK et al., 2019), com distribuição hepática multifocal ou difusa, enquanto os hemangiomas hepáticos congênitos se apresentam em forma de uma lesão hepática focal (ADAMS et al., 2018). Múltiplos HI's são geralmente assintomáticos, mas alguns estão associados a *shunt* macrovascular de alto fluxo, causando insuficiência cardíaca de alto débito (ADAMS et al., 2018; KROWCHUK et al., 2019). Os HI's hepático-

difusos são raros, mas estão presentes como hepatomegalia grave, que leva à síndrome do compartimento abdominal, causando ventilação anormal e insuficiência renal devido à compressão da veia renal (HORII et al., 2010; KROWCHUK et al., 2019). Em caso de HI hepático múltiplo ou difuso, o hipotireoidismo pode ocorrer devido à inativação dos hormônios tireoidianos pela iodotironina deiodinase tipo 3. Portanto, e com base nas considerações feitas, o teste da função tireoidiana é seguramente necessário (ADAMS et al., 2018; DARROW et al., 2015).

1.7 ESTRATÉGIAS DE TRATAMENTO DO HI

O tratamento do HI deve se iniciar durante a fase proliferativa, a fim de promover o início de uma involução precoce, evitando as sequelas permanentes (MULL et al., 2017). Até 2008, casos complicados de HI eram tratados com corticoides sistêmicos, vincristina, interferon e ciclofosfamida, medicamentos com várias restrições, além de efeitos colaterais graves. O descobrimento do uso do propranolol para tratamento do HI em 2008, cuja eficácia oral foi descrita por (LÉAUTÉ-LABRÈZE et al., 2008), no mesmo ano, revolucionou o tratamento do HI, tornando-se, hoje, a terapêutica de primeira escolha.

Após o primeiro relatório sobre o tratamento bem-sucedido de HIs com propranolol oral (LÉAUTÉ-LABRÈZE et al., 2008), seguido por um grande RCT multicêntrico e prospectivo, composto por 456 bebês com HIs na Europa e nos EUA, desenvolvido por Léauté-Labrèze (LÉAUTÉ-LABRÈZE et al., 2015), a solução oral de cloridrato de propranolol foi aprovada pelo *Food and Drug Administration* (FDA), nos EUA, pela Agência Europeia de Avaliação de Medicamentos, em 2014, e FDA coreana, em 2016, para o tratamento sistêmico de proliferação de HI.

Desde então, o propranolol é considerado terapia padrão ouro e o tratamento de primeira linha para a proliferação de HI de alto risco (LÉAUTE-LABRÈZE et al., 2016), com a vantagem de ser utilizado mesmo quando ultrapassa a fase proliferativa, proporcionando maior eficácia e rapidez na involução do HI. A maioria dos autores sugere que o propranolol seja usado pelo menos durante todo o primeiro ano de vida do paciente, o que cobriria toda a fase proliferativa (CHANG et al., 2017, 2018). Estudos ultrassonográficos sobre sua eficácia mostram geralmente uma redução significativa no tamanho do HI e sua vascularização, com diminuição da densidade dos vasos por cm² e velocidade do fluxo, a partir do primeiro e segundo mês de tratamento (SANS et al., 2009; SCHIESTL et al., 2011; TALAAT et al., 2012). Embora os mecanismos de ação do propranolol sobre HIs não sejam claros, as prováveis

vias são: 1. indução de vasoconstrição e inibição da vasodilatação, diminuindo, assim, o fluxo sanguíneo do tumor por meio do bloqueio *beta adrenérgico* (SOMMERS SMITH; SMITH, 2002; STORCH; HOEGER, 2010); 2. supressão do sistema renina-angiotensina (RAS) (ITINTEANG et al., 2011); 3. supressão da angiogênese (CHIM et al., 2012; PANDEY et al., 2020); 4. aumento de apoptose do endotélio capilar (SOMMERS SMITH; SMITH, 2002; STORCH; HOEGER, 2010); e a inibição da produção de óxido nítrico (CHIM et al., 2012; PANDEY et al., 2020).

A recomendação de dosagem do propranolol é de 2 a 3mg/kg/dia, e a medicação deve iniciar de 0,7 a 1,0 ou 2,0 a 2,5 mg/kg/dia, dividida em três doses, por pelo menos três dias. O propranolol tem influência máxima na frequência cardíaca e na pressão arterial três horas após a aplicação (DROLET et al., 2013; SOMMERS SMITH; SMITH, 2002), e a reação ao medicamento, frequentemente, ocorre na medicação inicial (SOMMERS SMITH; SMITH, 2002). Portanto, a maioria dos especialistas recomenda que a pressão arterial e a frequência cardíaca sejam monitoradas na primeira e na segunda hora após a administração inicial e a cada aumento de dose. Para a maioria das HIs, o tratamento com propranolol oral termina por volta dos 12 meses de idade, mas, em casos muito complexos, o tratamento pode durar mais (SMITHSON et al., 2017). Alguns médicos desmamam o propranolol ao longo de 2 semanas a meses (DARROW et al., 2015; HOEGER et al., 2015; KROWCHUK et al., 2019), mas ele pode ser descontinuado, com segurança, sem desmame (SMITHSON et al., 2017).

Os efeitos colaterais raros, todavia, graves do propranolol, são a bradicardia (0,1%), hipotensão (0,1%), hipoglicemia (0,6%), broncoespasmo e hiper reatividade brônquica (0,9% a 12,9%) (CHEN et al., 2019; HOEGER et al., 2015; LÉAUTE-LABRÈZE et al., 2016) e geralmente acontecem no início do tratamento (EL EZZI; HOHLFELD; DE BUYS ROESSINGH, 2014). Os efeitos colaterais comuns, mas não graves do propranolol, são distúrbios do sono (2% a 18,5%), sonolência, irritabilidade, diarreia, constipação e extremidades frias (CHANG et al., 2016; LÉAUTE-LABRÈZE et al., 2016; NG et al., 2016). As contraindicações mais importantes são para recém-nascidos de até quatro semanas, como choque cardiogênico, bradicardia sinusal, hipotensão, bloqueio AV de 2º grau, asma brônquica, tendência à hipoglicemia, hipersensibilidade ao cloridrato de propranolol e interações medicamentosas (JUNG, 2021; TAN; GUO; WANG, 2021).

Em termos de prognóstico, o reaparecimento pode ocorrer em 10% a 25% dos HIs, tratados durante a redução gradual ou após a interrupção do propranolol, porém eles geralmente respondem se tratados novamente com a droga (SHAH et al., 2016; YUN et al., 2015). Os fatores que contribuem para a recidiva de HI incluem a descontinuação da terapia

antes dos 12 meses de idade, tipo misto ou profundo, sexo feminino (SHAH et al., 2016; YUN et al., 2015). As melhores respostas são observadas em HIs superficiais e finos (<1 mm de espessura) e em bebês de 6 meses ou menos (LÉAUTÉ-LABRÈZE et al., 2015; SMITH et al., 2017). Estima-se que 7% dos bebês requerem tratamento subsequente com propranolol oral (FRIEDEN et al., 1997).

Além do propranolol, o maleato de timolol tópico, um antagonista não seletivo do receptor β -adrenérgico, vem sendo usado há muitos anos no tratamento de glaucoma pediátrico e, desde 2010, no tratamento de HI (CHAKKITTAKANDIYIL et al., 2012; CHAN et al., 2013; FRIEDEN et al., 1997). A solução oftálmica, formadora de gel de maleato de timolol 0,5%, pode ser aplicada topicamente a HIs pequenos, finos e superficiais, em uma dose de 1 a 2 gotas, aplicadas duas vezes ao dia, por 6 a 9 meses, até 12 meses de idade ou ocasionalmente mais, dependendo do tamanho do HI (CHAKKITTAKANDIYIL et al., 2012; CHAN et al., 2013; FRIEDEN et al., 1997). Um estudo prévio demonstrou que 92,3% dos pacientes mostraram melhora na cor, tamanho, extensão e volume da lesão, quando tratados com timolol tópico por 6 a 9 meses (CHAN et al., 2013), o qual pode ser detectado no sangue ou urina de alguns bebês com HI (FROMMELT et al., 2016; WEIBEL et al., 2016). Eventos adversos, como, principalmente, irritação local e broncoespasmo, foram observados em 3,4% dos pacientes.

O tratamento a *laser*, incluindo PDL ou ressecção cirúrgica, não é recomendado como terapêutica de primeira linha para proliferação de HIs (CHEN et al., 2019; HOEGGER et al., 2015; KROWCHUK et al., 2019). A terapia com PDL ou cirurgia retardada é recomendada para o tratamento de alterações cutâneas residuais após a involução de HI (CHEN et al., 2019; HOEGGER et al., 2015; KROWCHUK et al., 2019), tendo, como alvo, a hemoglobina dentro da ferida, o que evita a lesão térmica do tecido normal circundante (DARROW et al., 2015). O PDL penetra apenas na derme superficial e pode ser eficaz na diminuição da vermelhidão, mas não afeta os elementos mais profundos dos HIs (HOEGGER et al., 2015; KROWCHUK et al., 2019). Dor, ulceração, cicatriz atrófica e pigmentação podem se desenvolver como efeitos colaterais após terapia a *laser* para HIs (CHEN et al., 2019; HOEGGER et al., 2015; KROWCHUK et al., 2019).

1.8 FORMAS DE DIAGNÓSTICO DO HI

Em muitos casos, o diagnóstico de HI é feito a partir de uma *anamnese* completa juntamente com o exame clínico. No entanto, exames de imagem como a ultrassonografia (US)

com *Doppler*, a tomografia computadorizada (TC), a ressonância magnética (RM) e a angiografia, ou mesmo a biópsia (raramente indicada), podem ser utilizados para auxiliar na diferenciação, avaliar a extensão da lesão e planejar o tratamento de forma mais assertiva (RODRÍGUEZ BANDERA et al., 2021; TALAAT et al., 2012).

Para isso, a análise da história inicial deve incluir idade gestacional, tipo de parto, peso no nascimento, gravidez única ou gemelar, idade materna, idade de início ou detecção de hemangioma, período de crescimento proliferativo, idade em que o hemangioma parou de crescer, início da regressão e ocorrência de complicações, como ulceração, sangramento ou infecção (KROWCHUK et al., 2019). É importante que um exame físico seja realizado inicialmente em cada consulta ambulatorial, em intervalos de um a três meses. Sinais vitais, peso corporal, altura, exames físico-sistêmicos e os detalhes dos hemangiomas, como localização, número, cor, comprimento, diâmetro, espessura, consistência e sinais de involução para o tecido fibroadiposo, devem ser avaliados (LÉAUTE-LABRÈZE et al., 2016; SMITHSON et al., 2017; YUN et al., 2015).

Ainda, os hemangiomas precisam ser fotografados na primeira visita e em cada visita de acompanhamento dos três aos seis meses e após a descontinuação do tratamento para comparação (LÉAUTE-LABRÈZE et al., 2016; SMITHSON et al., 2017; YUN et al., 2015). A resposta ao tratamento pode ser avaliada clinicamente, usando a escala visual analógica (VAS) (tabela 2) para HIs superficiais. Apesar da sua ampla utilização em nível clínico, para avaliação global modificada, mensuração de mudanças na área de superfície, volume ou espessura dos HI, a objetividade, reprodutibilidade e confiabilidade desse método permanecem cientificamente questionáveis.

Por meio da VAS, são avaliados cor, diâmetro mais longo e espessura, com a pontuação variando de 0 (indicando nenhuma alteração) a 3 (indicando resolução completa). Os resultados terapêuticos são classificados como *excelente* (VAS: 7 a 9), *bom* (VAS: 4 a 6), *resposta fraca* (VAS: 1 a 3) e *nenhuma resposta* (VAS: 0). Os escores VAS devem ser avaliados durante o tratamento e no último acompanhamento (JUNG, 2021; PARK et al., 2020; YUN et al., 2015).

Tabela 2. Escala visual analógica utilizada para avaliação da resposta ao tratamento de Hemangiomas superficiais

Pontuação	Cor	Maior diâmetro	Espessura
0	Sem alteração (vermelho intenso)	Sem mudança	Sem mudança
1	Diminuído (vermelho ou roxo)	Diminuir < 50%	Diminuir < 50%
2	Cor de rosa	Diminuir ≥ 50%	Diminuir ≥ 50%
3	Telangiectasia ou cicatriz fibrosa	Completamente resolvido	Plano

Quando necessárias serem realizadas, a RM e a tomografia computadorizada (TC) tornam-se ainda mais dispendiosas caso necessitem de repetição, requerem anestesia geral em crianças pequenas e, no caso da TC, há emissão de radiação ionizante (BAETZ et al., 2010; BINGHAM et al., 2012; CHANG et al., 2017; DUBOIS et al., 1998; SANS et al., 2009; SPALINGER et al., 2000; WORTSMAN; WORTSMAN, 2010). De acordo com essa questão, abaixo estão elencados os principais exames de imagem utilizados, destacando-se suas principais funções e problemáticas para uso recorrente.

1.8.1 Tomografia computadorizada (TC)

A tomografia computadorizada possui uso limitado devido aos riscos da exposição à radiação ionizante em bebês, além de, geralmente, requerer anestesia geral. É importante ressaltar que a dose de radiação da TC é mais alta do que as doses de outros procedimentos radiográficos, portanto deve haver justificativa para a sua escolha (ARNOLD; CHAUDRY, 2011; WEBER et al., 2017). A TC com injeção de meio de contraste apresenta imagens de intensificação uniforme da massa, demonstrando um tumor bem circunscrito, com arquitetura lobular e intenso realce homogêneo, associado a vasos dilatados, porém é um exame com pouca especificidade para o estudo do HI (ARNOLD; CHAUDRY, 2011; RODRÍGUEZ BANDERA et al., 2021; WEBER et al., 2017).

1.8.2 Angiografia por subtração digital

A angiografia por subtração digital é um exame importante para diagnóstico e tratamento de hemangiomas, uma vez que é possível detalhar a lesão sem risco de sangramento, como ocorre em biópsias e cirurgias, mas necessita de sedação e custo elevado. (ŞAHIN et al., 2019; TOLLEFSON; FRIEDEN, 2012; WEBER et al., 2017).

1.8.3 Ressonância Magnética (RM)

A RM pode ser utilizada no HI quando o diagnóstico é incerto, no caso de lesões profundas, ou quando é preciso avaliação do grau de extensão da lesão (ARNOLD; CHAUDRY, 2011; FLORS et al., 2011). Considerado como o melhor exame de imagem não só para as questões mencionadas, mas também para controlar a terapêutica (FLORS et al.,

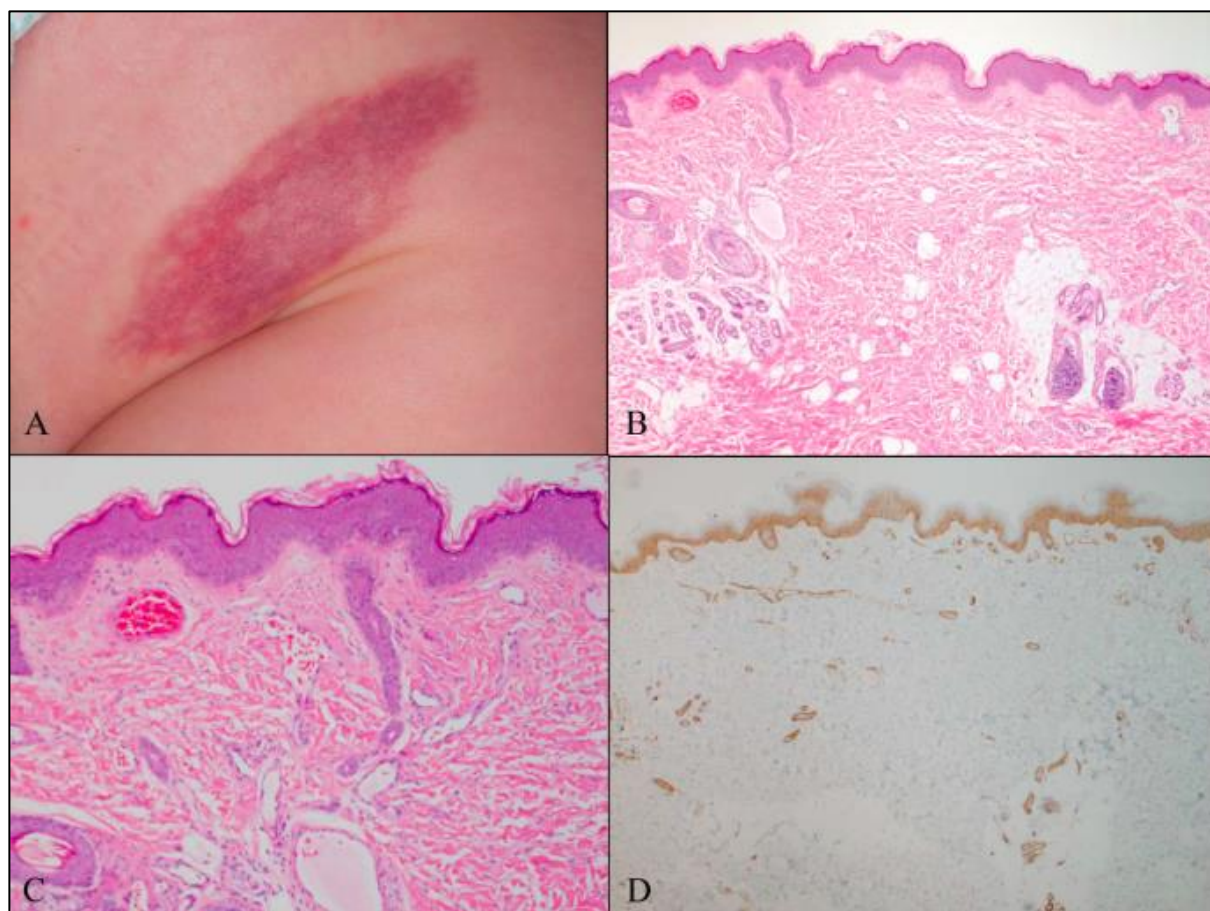
2011; MONSIGNORE et al., 2010), geralmente, em HIs segmentares, serve para visualizar a extensão em órgãos internos, enquanto que, para HI visceral, a função é diagnóstica (FLORS et al., 2011; LÉAUTÉ-LABRÈZE; PREY; EZZEDINE, 2011; MONSIGNORE et al., 2010). Apresenta, em relação a outros exames, uma melhor resolução de contraste de tecido mole em qualquer plano de imagem, sem radiação ionizante e não invasiva. Como desvantagem, não fornece sinal em tecido ósseo, apresenta elevado custo, período de varredura longo, necessidade de sedação e a imagem pode ser distorcida pela presença de metais no campo (FLORS et al., 2011; LÉAUTÉ-LABRÈZE et al., 2011; MONSIGNORE et al., 2010)

1.8.4 Histopatologia

A biópsia para exame anatomopatológico raramente é indicada, pois há um risco elevado de complicações, como infecção e, principalmente, sangramento. Sua indicação, quando realizada, é proposta para ajudar na diferenciação com outros tumores, como *Hemangioendotelioma Kaposiforme*, e tumores malignos, como angiossarcoma, assim como outras malformações vasculares.

Em termos histopatológicos, o HI na fase proliferativa é composto por proliferações de capilares lobulares, revestidos por endotélio mitoticamente ativo e rechonchudo, circundado por pericitos. Na fase de involução, mostra uma redução no número de vasos, com um endotélio achatado, menos mitoticamente ativo e detritos apoptóticos, em um estroma fibroso e gorduroso. A coloração para identificação do GLUT-1, no endotélio, é um marcador sensível para HI, ausente na maioria dos outros tumores vasculares e malformações (GUPTA & KOZAKEWICH, 2011; JOHNSON et al., 2018; VAN VUGT et al., 2017).

Fig. 4. Hemangioma Infantil (HI): A. placa vascular violácea na nádega inferior direita de uma criança de 6 meses; B. folhas dérmicas de canais vasculares de tamanho capilar (hematoxilina-eosina, ampliação original: 40x); C. proliferação de capilares com grande lúmen e membranas basais capilares espessas (hematoxilina-eosina, ampliação original: 100x); D. imunocoloração de GLUT-1, com destaque às células endoteliais capilares lesionais (imunocoloração de GLUT-1, ampliação original: 40x). Adaptada de (JOHNSON et al., 2018).



1.8.5 Escala Clínica de Gravidade do Hemangioma (HSS)

Dada a ampla heterogeneidade clínica do HI, é preciso avaliar cuidadosamente o risco associado a sequelas. Um diagnóstico preciso é um desafio na prática para os pediatras e clínicos. Em virtude dessa dificuldade no diagnóstico e, conseqüentemente, na demora do início do tratamento do HI, com probabilidade no aumento de sequelas, em 2012 foi publicado um artigo com o objetivo de desenvolver instrumentos que mensurem a gravidade dos HIs, momento em que foi divulgada a Escala Clínica de Gravidade do Hemangioma (HSS) (HAGGSTROM et al., 2012) (figura 5).

Fig. 5. Escala Clínica de Gravidade do Hemangioma (HSS) (HAGGSTROM et al., 2012).

Name:	DOB:	MR#	Study#:
Date complete:			
Hemangioma Severity Scale		Revised 5-17-10	
Clinical Features	Point Value	Category Subscore	
Size (measured in longest dimension) FACIAL, EAR		Record single value	
• ≤1 cm	1		
• >1 and ≤5 cm	2		
• >5 and ≤10 cm	3		
• >10 cm and ≤20 cm	4		
• >20 cm	5		
Size (measured in longest dimension) NONFACIAL, INCLUDING SCALP AND NECK		Record single value	
• ≤5 cm	1		
• >5 and ≤15 cm	2		
• >15 cm	3		
Location		Record single value	
• Mucous membranes (oral excluding lip)	1		
• Extremity or trunk, non-perineal	1		
• Breast	2		
• Perineal/perianal/genital	3		
• Lumbosacral	2		
• Scalp/neck	2		
• Peripheral face	3		
• Central face, excluding nasal tip, lip, or periocular	5		
• Nasal tip, vermillion or cutaneous lip, or periocular (within orbital rim), ear	6		
Risk for Associated Structural Anomalies		Record single value	
• None	0		
• Hemangioma is facial AND >5 cm in longest dimension	6		
• Hemangioma is ≥2.5 cm and overlying midline lumbosacral spine	5		
• Hemangioma is segmental involving the perineal/perianal/genital area	5		
Complications (present at time of exam)		Record all that apply	
• None	0		
• Infection, bacterial	1		
• Ulceration	2		
• Feeding difficulties	2		
• Torticollis	2		
• Cartilage distortion or destruction	3		
• Airway involvement	3		
• Visual compromise	3		
• Hypothyroidism	2		
• Anemia	2		
• Congestive heart failure	2		
• Gastrointestinal bleed	2		
• Hepatic dysfunction, including synthetic dysfunction	2		
Subjective Items		Record single value	
Pain			
• None	0		
• Mild/intermittent and/or not requiring systemic medication	1		
• Moderate or requiring over-the-counter systemic pain medications	2		
• Severe or requiring systemic Rx pain medications	3		
• Severe requiring hospitalization for pain control	4		
Risk/Likelihood of Disfigurement–FACIAL or EAR		Record single value	
• None	0		
• Minimal skin textural change and or telangiectasia	2		
• Redundant fibrofatty tissue or scar without distortion of anatomic landmarks	3		
• Permanent deformity of normal anatomic landmarks	4		
Risk/Likelihood of Disfigurement–NONFACIAL, INCLUDING SCALP AND NECK		Record single value	
• None or minimal skin textural change and or telangiectasia	0		
• Redundant fibrofatty tissue, alopecia or scar without distortion of anatomic landmarks	1		
• Permanent deformity of normal anatomic landmarks	2		
TOTAL SEVERITY SCORE			

Com essa escala, considerada um método de triagem para eleição de terapia a ser instituída, o objetivo é orientar a decisão do médico assistente quanto à escolha do tratamento, incluindo a necessidade de encaminhamento a um especialista ou a um centro especializado. De acordo com a HSS, pontuações 10 ou mais possuem risco aumentado de anomalias estruturais subjacentes, desfiguramento e complicações, relacionados à necessidade de tratamento oral. Em contrapartida, pontuações entre 0 e 2 não necessitam de tratamento (HAGGSTROM et al., 2012; MULL et al., 2017)

1.8.6 Ultrassonografia de alta frequência (USAF)

Apesar de as estratégias de diagnóstico já citadas anteriormente serem efetivas em contextos específicos, a ultrassonografia de alta frequência (USAF) é uma ferramenta

promissora, sem emissão de radiação ionizante, que pode ser utilizada no consultório por um profissional médico treinado ou, se for preciso, realizada à beira do leito, evitando atrasos no diagnóstico, na sedação e em visitas ambulatoriais (JUNG, 2021; RODRÍGUEZ BANDERA et al., 2020; SHI et al., 2014). Com o surgimento de transdutores acima de 15 Mhz, foi possível observar em detalhes, estruturas mais superficiais da pele, como a epiderme, derme e tecido celular subcutâneo.

Para o exame de USAF, é necessária a avaliação por meio do modo B/escala de tons cinza, modo *Color Doppler*, modo *Power Doppler* (pouco utilizado na avaliação do HI)

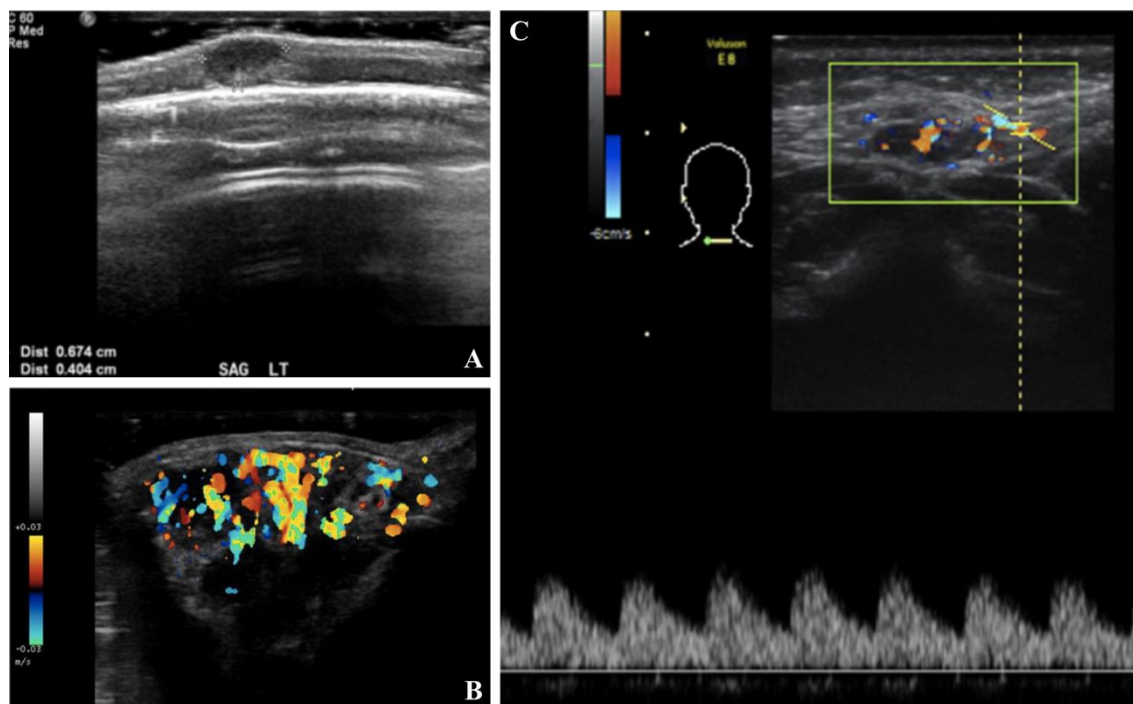
O modo B (*bright*) avalia a estrutura de interesse na qual a imagem é formada por *pixels* em diferentes tons de cinza (fig. 6A). A ecogenicidade é determinada pela capacidade de refletir as ondas sonoras, isto é, quanto mais reflexiva a estrutura, mais hiperecogênica a estrutura se apresenta. Estruturas com baixa quantidade de água são altamente reflexivas, portanto, as ondas sonoras refletem uma imagem branca ou hiperecogênica. Quando o tecido não oferece resistência, há propagação da onda acústica e a reflexão é baixa, assim se formam as imagens anecoicas (WORTSMAN et al., 2013)

A função *color Doppler* avalia a vascularização das estruturas, quer sejam normais quer sejam patológicas, como neoangiogênese e processos inflamatórios. Esse modo é geralmente representado por duas cores, azul e vermelho, a depender se o fluxo sanguíneo se aproxima ou se afasta do transdutor (fig. 6B) (DING et al., 2019; KENG et al., 2008; WORTSMAN et al., 2013). A função *Power Doppler* tem uma sensibilidade maior em detectar fluxo sanguíneo de baixa velocidade e seu uso não é necessário, em virtude de o HI ser caracteristicamente de alto fluxo (DING et al., 2019; KENG et al., 2008; WORTSMAN et al., 2013). É importante ressaltar que o *Power Doppler* independe da velocidade e da direção do fluxo, é útil na avaliação de lesões subcutâneas, pode ser utilizado na busca de vasos tumorais, vasos de baixo fluxo, além de identificar áreas isquêmicas sutis. A função *Doppler espectral* detecta a onda pulsátil vascular e, por meio das medidas dos picos sistólicos e diastólicos, é possível calcular o índice de resistência (fig. 6C) (DING et al., 2019)

Fig. 6 Aparelho de ultrassom modelo Logiq E, transdutor linear, com variação de frequência entre 10 a 22 MHz.



Fig. 7. Exame de ultrassonografia de alta frequência USAF: A. USAF *Modo B*: imagem hipocogênica, ovalada, com margens bem delimitadas na região do couro cabeludo; B. USAF *Color Doppler* com alta densidade de vasos por cm^2 ; C. USAF *Doppler espectral* com pico sistólico arterial e venoso elevado, Índice de Resistência (IR) diminuído. Adaptado de (DING et al., 2019)



O USAF pode detectar com precisão o HI, distingui-lo das malformações vasculares, medir sua profundidade e largura e revelar claramente sua relação com o tecido circundante. Além disso, é sensível aos sinais do fluxo sanguíneo, permitindo a mensuração da densidade dos vasos por cm^2 e a avaliação morfológica das ondas espectrais do fluxo sanguíneo (L. CHANG et al., 2018; MENG et al., 2021; RODRÍGUEZ BANDERA et al., 2020; SHI et al., 2014; SPALINGER et al., 2000).

Apesar de o diagnóstico do HI ser realizado rotineiramente em nível clínico, o USAF é particularmente útil, quando o HI é profundo e localizado em áreas específicas, como o vértice, glabella e área palpebral, uma vez que existe a necessidade de diferenciação em relação a outras anomalias, quer sejam vasculares quer não, tais como: cisto dermoide, cefalocle, sinus pericranil, neuroblastoma ou rabiomiossarcoma. Outras lesões que podem ser mal interpretadas e confundidas com HI são os hemangiomas congênitos e malformações arteriovenosas (MAVs). Nesses casos, da mesma forma, o USAF pode ajudar na diferenciação, pois, em geral, a alta densidade de vasos e o *Doppler*, com pico arterial alto, podem ser utilizados para distinguir hemangiomas de outras massas de partes moles (DUBOIS et al., 1998).

Outros parâmetros do HI que podem ser medidos pelo USAF para servirem de referência, antes, durante e após o tratamento, são a ecogenicidade, diâmetro longitudinal e transversal, espessura, densidade vascular e velocidade do fluxo sanguíneo (arterial e venoso).

Dessa forma, o USAF deve ser reconhecido como um meio útil, rápido, não invasivo, para avaliar o tamanho e o acompanhamento do HI durante o tratamento e para determinar, com mais eficácia e precisão, o momento de interromper o uso do propranolol no tratamento do HI, diminuindo assim a taxa de recorrência da lesão (MENG et al., 2021; SHI et al., 2014; SPALINGER et al., 2000).

1.8.7 Características ultrassonográficas do HI com USAF

Hemangiomas infantis descritos a partir de uma análise com USAF, e de acordo com a fase, podem ser considerados tumores bem definidos, com ecogenicidade e vascularização variáveis (LOWE et al., 2012; SHI et al., 2014). Assim, as características ultrassonográficas do HI dependerão de seu estágio evolutivo na história natural. Na fase proliferativa, a avaliação via USAF, evidencia, na escala em tons cinza, um tumor bem circunscrito, predominantemente hipoecoico. Ao *color Doppler*, mostra-se hipervascular, com alta densidade dos vasos (> 5 vasos / cm²), alto fluxo, com pico de velocidade sistólica aumentado e baixa resistência (DUBOIS et al., 1998; DUBOIS; GAREL, 1999; RODRÍGUEZ BANDERA et al., 2020; SHI et al., 2014; TAN; GUO; WANG, 2021; ZALTSBERG et al., 2020).

O HI corporal profundo pode se apresentar, principalmente, com imagem hiperecoica em estágio inicial. As derivações arteriovenosas podem ser vistas em cerca de 20% dos casos e podem ser diagnosticadas, erroneamente, como malformações arteriovenosas (MCNAB et al., 2021; RODRÍGUEZ BANDERA et al., 2020). Na fase de involução do HI, o USAF demonstra uma diminuição no tamanho da imagem, com redução da profundidade média, aumento da ecogenicidade, redução da densidade e aumento do índice de resistência (DUBOIS et al., 1998; DUBOIS; GAREL, 1999; RODRÍGUEZ BANDERA et al., 2020; SHI et al., 2014; TAN; GUO; WANG, 2021; ZALTSBERG et al., 2020).

Com base nas considerações levantadas até aqui, procuramos demonstrar a importância do tema e um maior entendimento em relação a estratégias de diagnóstico do HI.

2. OBJETIVOS

2.1 OBJETIVO GERAL

Avaliar a utilidade do USAF para confirmação diagnóstica e descrição dos parâmetros iniciais das lesões (pré-tratamento) de pacientes com diagnóstico de HI em fase proliferativa.

2.2 OBJETIVO ESPECÍFICO

Relacionar os achados do USAF da fase inicial ou proliferativa com a Escala clínica de gravidade do Hemangioma, verificando possível correlação.

Descrever as características clínicas dos pacientes diagnosticados com HI.

3. METODOLOGIA

3.1 LOCAL DO ESTUDO

O estudo foi realizado no ambulatório de dermatologia pediátrica do Hospital Universitário de Brasília (HUB).

3.2 *DESIGN* DO ESTUDO E PARTICIPANTES

Trata-se de um estudo transversal, observacional e analítico, baseado na análise de dados primários da avaliação clínica e ultrassonográfica de crianças com diagnóstico de HI.

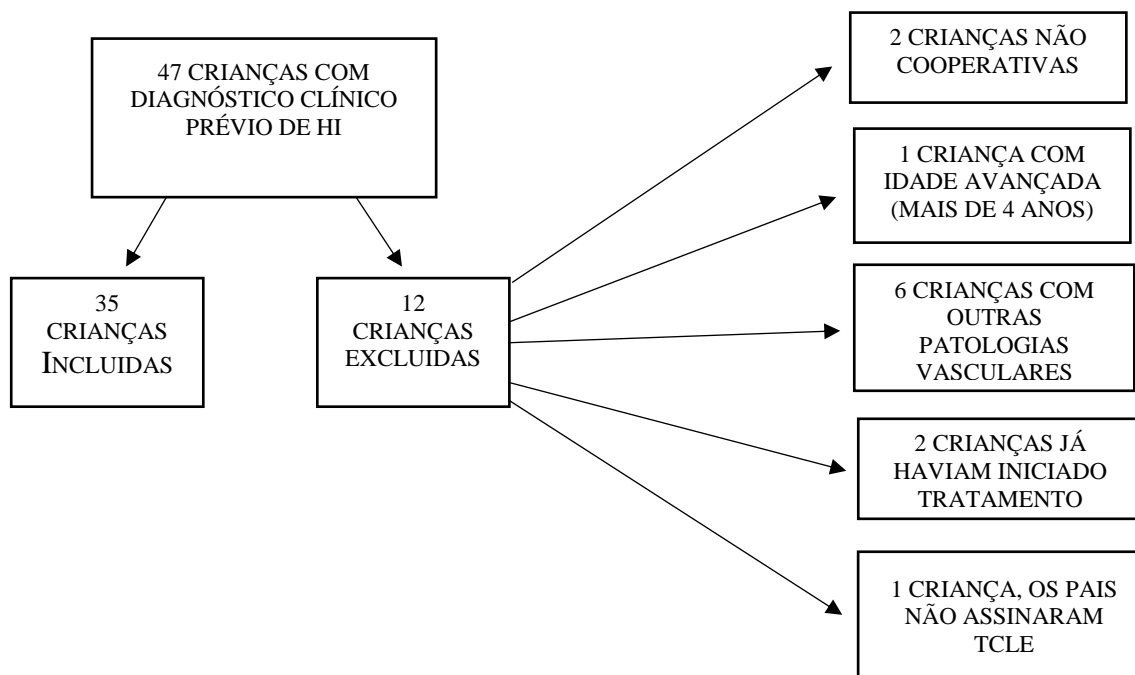
3.3 DURAÇÃO DO ESTUDO

A avaliação dos pacientes compreendeu o período entre agosto de 2019 e fevereiro de 2020 (07 meses).

3.4 CRITÉRIOS DE INCLUSÃO E EXCLUSÃO

Os pacientes foram incluídos no estudo por conveniência, tinham de 0 a 4 anos, com diagnóstico de HI, realizado por meio de avaliação clínica, segundo os critérios da *International Society for the Study of Vascular Anomalies*, de 2018, no ambulatório de dermatologia pediátrica do Hospital Universitário de Brasília (HUB). Foram excluídas da pesquisa crianças não cooperativas, isto é, nas quais a qualidade técnica do exame foi prejudicada e as que já haviam iniciado o tratamento. Foram excluídos também pacientes que não receberam consentimento dos pais, por escrito, para participação no estudo.

Fig. 8. Fluxograma dos critérios de exclusão



3.5. APRECIÇÃO DO COMITÊ DE ÉTICA EM PESQUISA

Este estudo foi submetido ao Comitê de Ética em Pesquisa (CEP), e por ele aprovado, da Faculdade de Medicina da Universidade de Brasília, CAAE: 13367718.1.0000.5558 e parecer nº 3.368.161 (anexo I), conforme resoluções do Conselho Nacional de Saúde (CNS), 196/96 e 251/97. Todos os pacientes foram incluídos após concordância e assinatura dos pais ou responsáveis de um Termo de Consentimento Livre e Esclarecido (apêndice I), contendo informações sobre os procedimentos e objetivos desta pesquisa, que está em acordo com a Declaração de Helsinque, atualizada em 2013.

3.6 ACHADOS DE ANÁLISE E PROCEDIMENTOS

3.6.1 Achados primários

Os achados primários de análise do presente estudo foram divididos em clínicos e ultrassonográficos. Após entrevista com os pais, os dados clínicos foram registrados em uma ficha nominal (nome da criança); depois, os pacientes foram examinados individualmente e, em seguida, fotografados. A coleta foi realizada por uma médica radiologista e pelo autor.

Achados clínicos: A) idade do surgimento da lesão; B) localização/região acometida; C) tamanho do HI; D) tipos de tratamento (sistêmicos, tópicos ou outros tipos de tratamento); E) sexo da criança.

Achados ultrassonográficos: A) tipo de ecogenicidade; B) nível de acometimento das estruturas da pele; C) características das margens da lesão; D) medição da profundidade; E) densidade de vasos por cm².

3.6.2 Achados secundários

Como ponto adicional de associação, avaliamos os achados ultrassonográficos (variável dependente, mostrados ao *modo B* ou escala em cinza e *color Doppler* com a HSS (variável independente/fator de risco), buscando analisar possível associação entre os dois métodos avaliativos.

3.6.3 Escala Clínica de Gravidade do Hemangioma (HSS)

Os pacientes foram avaliados pelo autor em sala individual e pontuados, levando em consideração os achados objetivos e subjetivos, conforme metodologia previamente publicada e validada da escala HSS (HAGGSTROM et al., 2012; MULL et al., 2017) (fig. 5). Nos achados objetivos, para as crianças que apresentaram múltiplos HIs, foi avaliada a lesão com localização mais preocupante e mais longa. Também foi avaliada e pontuada a presença ou não de complicações no momento do exame, como infecção bacteriana, ulceração, dificuldade na deglutição, torcicolo, distorção ou destruição de cartilagens, envolvimento das vias aéreas, comprometimento visual, hipotireoidismo, anemia, insuficiência cardíaca congestiva, sangramento gastrointestinal e disfunção hepática. Nos achados subjetivos, foi avaliada e pontuada a presença ou não de dor, com necessidade ou não de medicamento ou internação para seu controle. Nesse grupo, também foi avaliada e pontuada a probabilidade de desfiguramento tanto na face quanto nas orelhas: sem probabilidade, mudança textural mínima, cicatrizes sem distorção dos pontos anatômicos ou com deformidade permanente. Nas áreas não faciais, incluindo também o couro cabeludo e o pescoço, pontuamos a não probabilidade de desfiguramento ou a mínima probabilidade, tecido fibrogorduroso redundante, alopecia ou cicatriz sem distorção dos pontos anatômicos ou com deformidade permanente dos marcos anatômicos.

3.6.4 Exame de ultrassonografia

O exame de ultrassonografia foi realizado em sala apropriada, arejada e protegida da luz. O paciente foi examinado, preferencialmente, enquanto dormia, mamava ou quando estava tranquilo, de tal forma que não influenciasse nos parâmetros do exame. Para a realização do

ultrassom, foi utilizado gel incolor e o equipamento da empresa GE HEALTHCARE, modelo Logiq E, transdutor linear, com variação de frequência entre 10 a 22 MHz.

A ficha de coleta de dados, utilizada durante o exame de ultrassonografia, está evidenciada no Apêndice II.

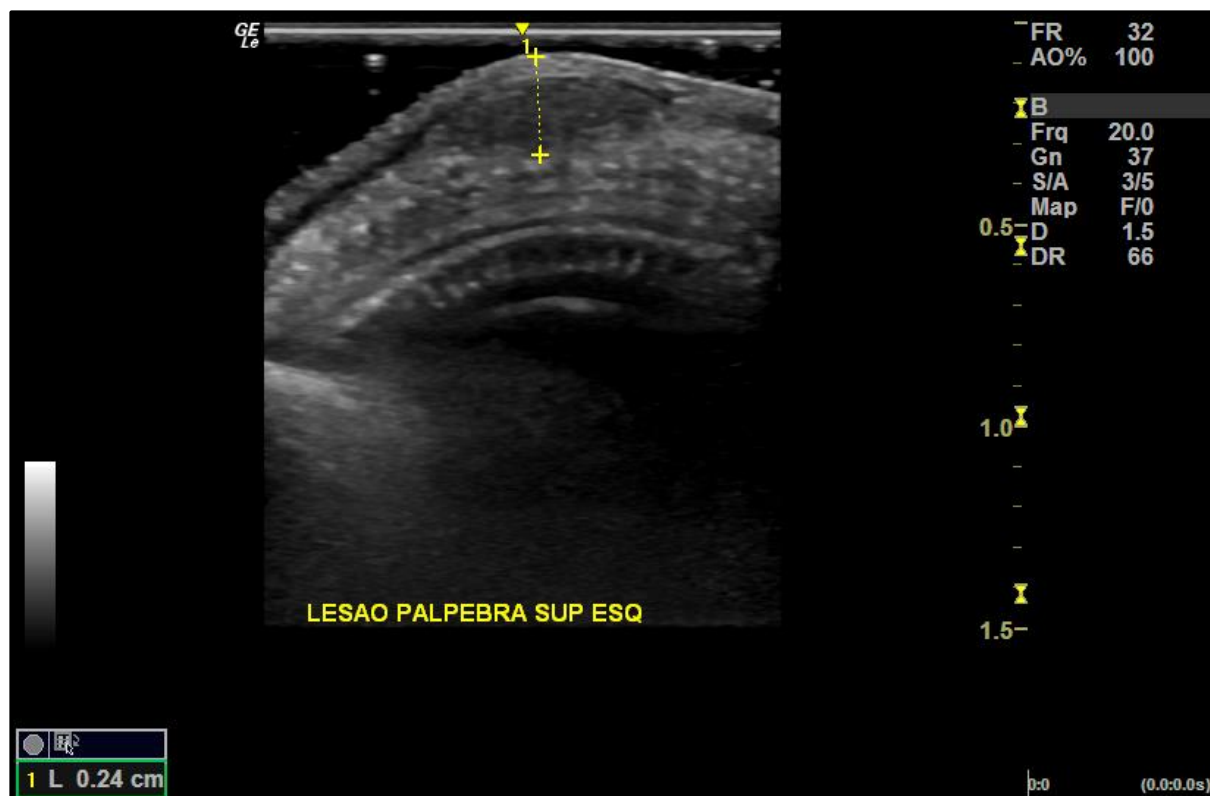
Os exames foram realizados por uma médica radiologista.

Modo B

O exame, realizado com a criança no colo da mãe, dormindo ou mamando, e sem sedação, foi feito com transdutor linear em uma frequência de 22 MHz. O ganho foi ajustado para garantir a melhor definição e nitidez da imagem. Foi colocada grande quantidade de gel sobre a lesão, a ponto de não exercer pressão sobre a mesma e, com isso, obter uma imagem fidedigna em relação ao formato e tamanho da alteração (fig. 7).

As lesões foram examinadas em seu maior eixo longitudinal. A ecogenicidade foi classificada em hiperecogênica ou hipoecogênica, em relação ao tecido celular subcutâneo (TCSC), e os limites das lesões foram classificados como bem definidos e mal definidos. Em relação às camadas de acometimento, estas foram classificadas em superficial (epiderme e derme), profundo (TCSC) e misto (todas as camadas, epiderme, derme e TCSC). A medida da profundidade de comprometimento deu-se a partir da epiderme até a parede posterior.

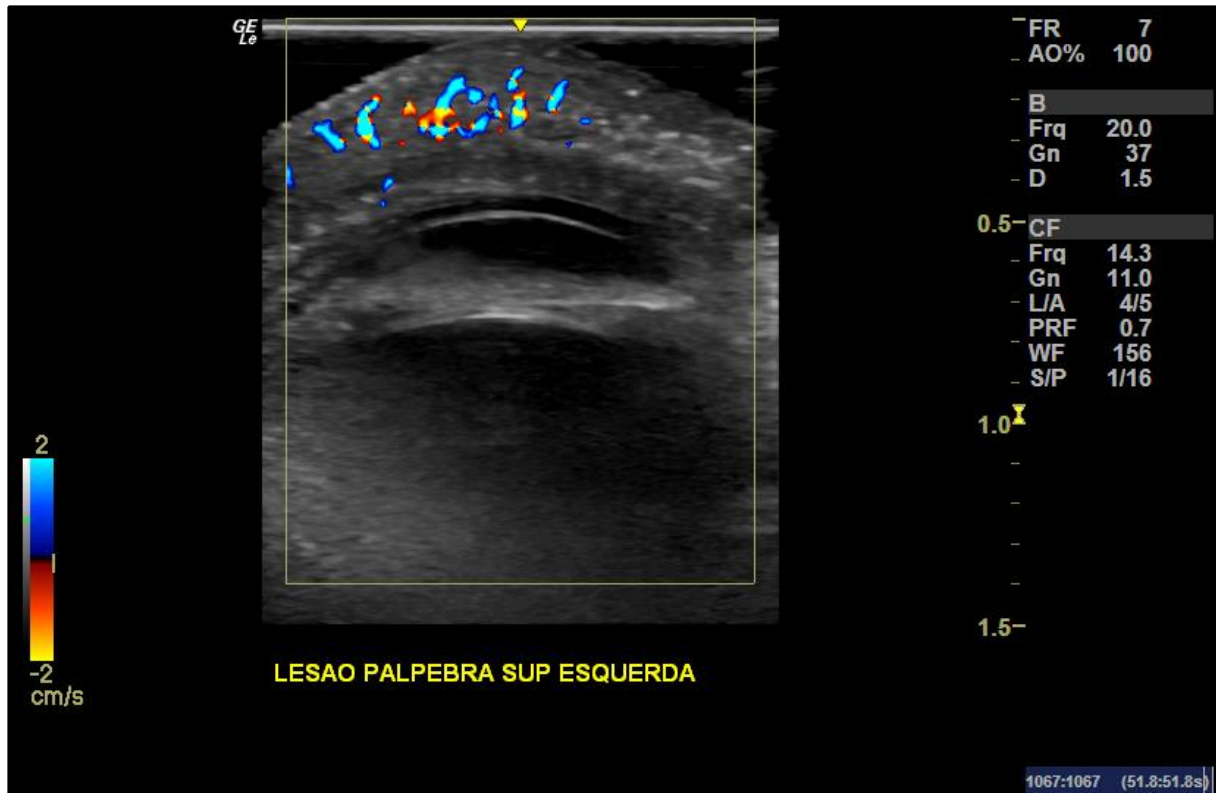
Fig. 9. Exame de Ultrassonografia *Modo B* (imagem do acervo pessoal dos pesquisadores do estudo)



Color Doppler

No exame *Color Doppler*, realizado com a criança no colo da mãe, enquanto dormia ou mamava tranquilamente, sem sedação, pretendíamos avaliar as lesões em seu maior eixo longitudinal (fig. 8). Para isso, utilizamos PRF 1,0 cuja densidade do HI foi classificada como alta, média ou de baixa densidade, de acordo com o número de vasos por cm^2 : alta densidade >5 vasos/ cm^2 ; média densidade entre 3 e 4 vasos/ cm^2 ; e baixa densidade entre 0 e 2 vasos/ cm^2 .

Fig. 10. Exame de Ultrassonografia *Color Doppler* (imagem do acervo pessoal dos pesquisadores do estudo)



3.7 ANÁLISE ESTATÍSTICA

A análise estatística foi realizada no programa *RStudio*, versão 1.1.456 (*RStudio Team*, 2016, *RStudio: Integrated Development for R*. *RStudio*, Inc., Boston, MA URL <http://www.rstudio.com/>). A estatística analítica foi realizada por meio do teste de *Mann-Whitney* e da correlação de Spearman; os valores, estatisticamente significativos, foram considerados quando $p < 0,05$.

4. RESULTADOS

Os seguintes achados demográficos, clínicos e ultrassonográficos (Tabela 1) referem-se às 35 crianças incluídas no estudo, com diagnóstico de HI.

Tabela 3. Características clínicas dos pacientes com Hemangioma Infantil (HI)

Participantes, n	35
Sexo, feminino, n (%)	27 (77%)
Idade, (meses), média (IC95%)	7,6 (5,2 a 10)
Região acometida, n (%)	
Couro cabeludo	6 (20%)
Face	17 (48%)
Tórax	3 (9%)
Abdome	2 (6%)
Genitália	2 (6%)
Membros	4 (11%)
Tipo de tratamento, n (%)	
Conservador	1 (3%)
Tópico	4 (11%)
Oral	30 (86%)
Escala de gravidade, média (IC95%)	7,1 (5,6 a 8,6)
Classificação do tamanho, n (%)	
> 5 cm	10 (29%)
≤ 5 cm	25 (71%)
Características ecogênicas	
Hipoecoica	23 (66%)
Hiperecoica	0 (0%)
Mista	12 (34%)
Características de limite, n (%)	
Bem definido	5 (14%)
Mal definido	30 (86%)
Camadas acometidas, n (%)	

Epiderme	0 (0%)
Derme	24 (69%)
Tecido celular subcutâneo	35 (100%)
Profundidade da lesão (cm), média IC95%	0,54 (0,45 a 0,64)
Características de densidade, n (%)	
Baixa densidade	5 (14%)
Alta densidade	30 (86%)

As características clínicas dos pacientes com Hemangioma Infantil (HI) revelaram uma média, em termos de escala de gravidade, de 7,1. Dos achados ultrassonográficos, a maior parte dos pacientes apresentou lesões hipocogênicas (66%), de limites mal definidos (86%) e de alta densidade de vasos (86%). Todos os pacientes da amostra apresentaram acometimento até o tecido celular subcutâneo (TCSC) e a análise estatística não evidenciou correlação positiva entre os achados ultrassonográficos e os valores do HSS (Fig. 9, 10, 11, 12 e 13).

Fig. 11. Características ecogênicas da lesão e escala de gravidade. Valores médios e o IC 95% da escala de gravidade em pacientes divididos em dois grupos: imagens ultrassonográficas, hipocóicas ou mistas. Para avaliação da hipótese de diferença entre grupos, utilizamos o teste de *Mann-Whitney*. **IC 95%**: intervalo de confiança de 95%.

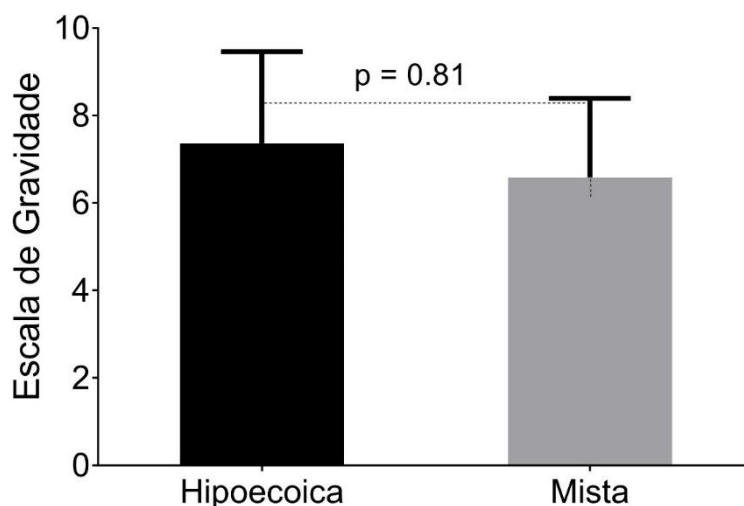


Fig. 12. Características dos limites da lesão e escala de gravidade. Valores médios e o IC 95% da escala de gravidade em pacientes divididos em dois grupos: lesões com limites bem definidos e com limites mal definidos. Para avaliar a hipótese de diferença entre os grupos, utilizamos o teste de *Mann-Whitney*. **IC 95%:** intervalo de confiança de 95%.

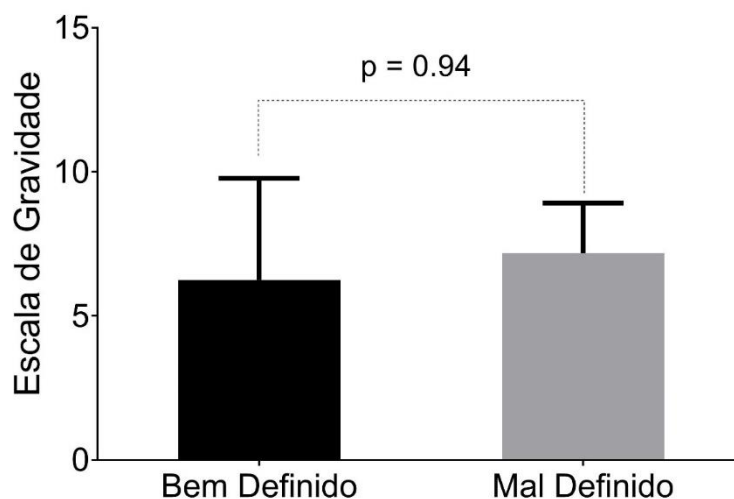


Fig. 13. Nível de acometimento tecidual e escala de gravidade. Valores médios e o IC 95% da escala de gravidade em pacientes divididos em três grupos, de acordo com o nível de acometimento cutâneo: lesões em epiderme, derme e em tecido conjuntivo. Não foi possível testar a hipótese de diferença entre grupos pela ausência de pacientes com lesões apenas em epiderme e/ou derme. **IC 95%:** intervalo de confiança de 95%.

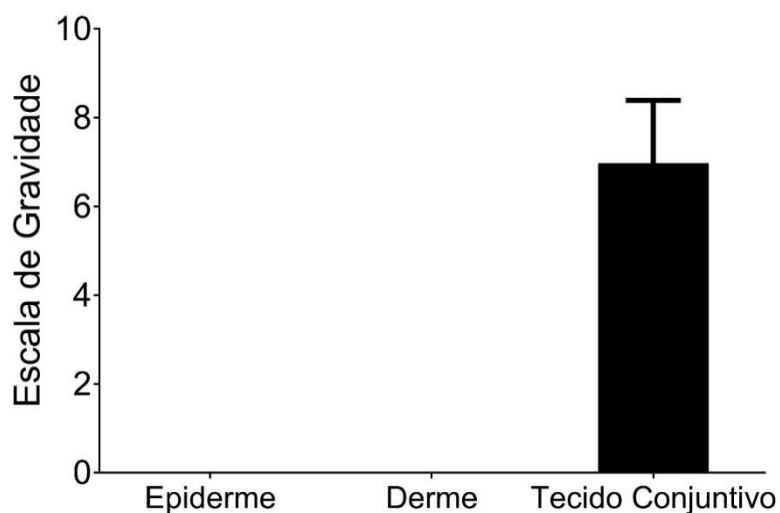


Fig. 14. Características de densidade dos vasos da lesão e escala de gravidade. Valores médios e o IC 95% da escala de gravidade em pacientes divididos em dois grupos: lesões com baixa densidade e lesões com alta densidade. Para avaliar a hipótese de diferença entre grupos, utilizamos o teste de *Mann-Whitney*. **IC 95%:** intervalo de confiança de 95%.

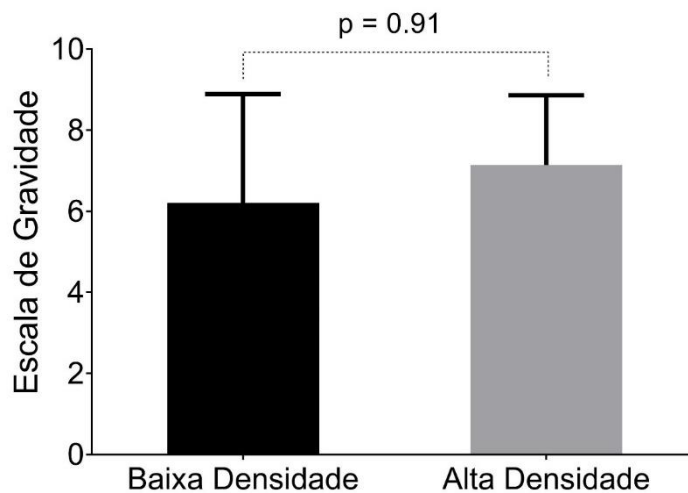
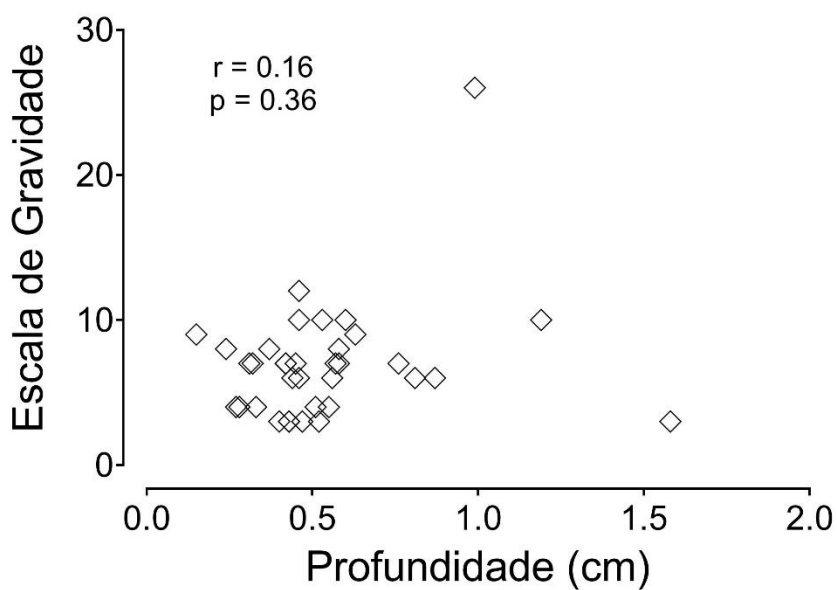


Fig. 15. Nível de correlação entre a profundidade da lesão e a escala de gravidade. Correlação entre os valores de profundidade da lesão, mensurada por ultrassonografia, com a escala de gravidade. O grau de correlação foi analisado por meio do teste de Spearman, devido a sua distribuição não paramétrica.



Diante da gravidade dos achados ultrassonográficos, após a realização do exame, 30 crianças tiveram indicação de tratamento com betabloqueador oral a despeito de o HSS ser menor que 10. Embora o estudo tenha sido transversal, notamos benefício significativo na realização do tratamento e, apesar de a análise ter sido puramente subjetiva, percebemos que os pais e responsáveis ficaram satisfeitos com o resultado, pois tinham, inicialmente, receio de traumas e sangramentos devido à localização das lesões, considerando que crianças pequenas estão sempre na iminência de alguma queda, em diferentes momentos e contextos.

5. DISCUSSÃO

Dos 35 pacientes estudados, 27 (77%) eram do sexo feminino, corroborando com dados da literatura, conforme atualização de 2014 (GEORGE; MANI; NOUFAL, 2014). Segundo Rodriguez Bandera e colaboradores (2021), há maior prevalência do HI em pacientes de raça caucasiana (RODRÍGUEZ BANDERA et al., 2021), não sendo possível ser avaliado por esse estudo devido à miscigenação de raças que caracterizam o povo brasileiro. Quanto à localização, em nossa pesquisa, observamos um maior número de HI na face e no couro cabeludo (68%), tronco (21%) e extremidades (11%), em concordância com estudo anterior, o qual demonstrou que os segmentos corporais mais acometidos, em ordem decrescente, foram a cabeça e o pescoço (60%), tronco (25%) e extremidades (15%) (JUNG, 2021). Olsen e colaboradores (2020) publicaram que os HIs, em sua grande maioria, eram únicos e localizados, em sintonia com os HIs estudados nesta pesquisa (OLSEN; NACKERS; DROLET, 2020). Também foram medidos os tamanhos das lesões, em suas maiores dimensões, onde encontramos 25 (71%) iguais ou < que 5 cm, e 10 (29%) > que 5 cm. Esses dados estão em consonância com a literatura especializada que refere ser o padrão mais comum, aquele constituído por lesões focais (67%) e os maiores de 5cm, os segmentares, os menos observados (13%) (CHANG et al., 2018).

Haggstrom e colaboradores (2012), com o objetivo de orientar médicos fora de grandes centros quanto ao tipo de tratamento, criaram a HSS (HAGGSTROM et al., 2012). Nela, há indicação de que o paciente que apresenta pontuação alta (igual ou maior que 10) possui risco aumentado de anomalias estruturais subjacentes, desfiguramento e complicações, o que implica a necessidade de tratamento. Em contrapartida, aqueles que apresentam pontuação baixa estão mais propensos a tratamento conservador, por vezes, apenas tópico (HAGGSTROM et al., 2012; MULL et al., 2017).

Na presente pesquisa, foi apresentada uma pontuação média de 7,1 (5,6 a 8,6), equiparando-se ao estudo publicado por Mull e colaboradores (2017) , cuja pontuação variava entre 5,42 e 9,31 (MULL et al., 2017). Devemos considerar, porém, que esse foi um estudo retrospectivo, onde o examinador revisou registros médicos e fotografias de prontuários eletrônicos. Critérios clínicos, como topografia e diâmetro, são mais valorizados nessa escala clínica, pois levam em consideração o risco de desfiguramento que, conseqüentemente, atinge maior pontuação, ao contrário de outros HIs, localizados em regiões com menor risco. Ainda, nesta investigação, os exames ultrassonográficos foram realizados em pacientes com HI na fase proliferativa, utilizando o USAF. Rodríguez Bandera e colaboradores (2020), descreveram os

HI, realizados com USAF, como tumores bem definidos, com ecogenicidades variáveis dependendo da fase, e que, na fase proliferativa, aparecem predominantemente como hipoeoico e hipervascular (RODRÍGUEZ BANDERA et al., 2020). Nossos achados, no presente estudo, corroboram aspectos ultrassonográficos dos HI na fase proliferativa, descritos pelo autor tanto ao *modo B* quanto ao *color Doppler*.

No que se refere ao tipo de limite ou bordos, Ding e colaboradores (2019), descreveram que os limites bem definidos representavam cerca de 74,2% das lesões estudadas. Em nosso estudo, em contrapartida, os limites mal definidos representam a maioria, 86% das lesões, o que está provavelmente relacionado à maior profundidade das lesões encontradas em nossa população, pois, em todos os casos, foi encontrado comprometimento do tecido celular subcutâneo (DING et al., 2019).

Com a chegada do USAF, conseguimos visualizar melhor as camadas da pele e, assim, discernir com mais assertividade qual ou quais níveis ou camadas da pele podem estar acometidas por lesões, como o HI. Por essa acurácia, conseguimos melhorar a classificação dos HIs, quanto à sua profundidade. Neste estudo, as 35 crianças pesquisadas apresentaram acometimento do tecido celular subcutâneo ou profundo ao USAF, e 24 delas também apresentaram acometimento dérmico ou superficial. Jung (2021), publicou uma atualização onde descreveu o HI superficial como localizado na epiderme e derme, de coloração vermelho-vivo; HI profundo como o localizado abaixo da superfície da pele, bem menos definido que o superficial, coberto por pele normal ou com tonalidade azulada e, no HI misto, com características dos HIs superficiais e profundos (JUNG, 2021). Em muitas crianças do nosso estudo, os HIs se apresentaram clinicamente como lesões superficiais, mas, na verdade, eram lesões mistas, com características de HIs superficiais e profundos, confirmados pelo exame com USAF.

É importante mencionar que um diagnóstico incorreto induz o médico a um julgamento equivocado, pois, ao avaliar uma lesão como superficial, poderá induzir o paciente a um tratamento mais conservador. Com isso, uma lesão que, clinicamente, possa parecer inofensiva, na verdade, pode ser uma lesão que acomete camadas mais profundas da pele, acarretando possíveis complicações, com possibilidade de sequelas brandas ou graves. Em nossa pesquisa, com o uso do USAF, além de estabelecermos o nível de camada acometida, também foi possível efetuar a medição da profundidade das lesões, com média de 0,54 cm e variação entre 0,45 a 0,64 cm.

Zaltsberg e colaboradores (2020) publicaram um estudo com a descrição dos HIs em fase proliferativa como lesões com alta densidade de vasos (> 5 por cm^2) (ZALTSBERG et al.,

2020). Rodríguez Bandera e colaboradores (2020), um estudo sobre a alta densidade dos vasos por cm^2 e o *Doppler spectral* com um pico sistólico alto, afirmando que podem ser usados para a realização de diagnóstico diferencial com outras lesões vasculares (RODRÍGUEZ BANDERA et al., 2020). Em nosso estudo, foi possível observar lesões hipervasculares, com alta densidade dos vasos (> 5 por cm^2), em 30 (86%) crianças estudadas, e baixa densidade (igual < 5 cm^2) em 5 (14%) crianças.

Dessa forma, na presente pesquisa, apresentamos uma limitação que deve ser considerada. Optamos por não realizar o *Doppler espectral*, uma vez que a sua realização demandaria sedação da criança, necessitando de infraestrutura adequada. Porém, um dos objetivos nesta investigação foi o de realizar uma correlação clínico-ultrassonográfica mais próxima à realidade dos serviços públicos no país. Nosso intuito, portanto, foi tornar o método mais exequível ao maior número de médicos assistentes, posto que a ultrassonografia no leito é hoje uma realidade bem estabelecida. Com isso, conseguimos obter parâmetros ultrassonográficos suficientes que ajudaram tanto na confirmação do diagnóstico quanto no nível de acometimento da lesão, esclarecendo sobre sua verdadeira gravidade. Além disso, com o mínimo de intervenção, conseguimos instituir, nas crianças pesquisadas, o tratamento adequado, interferindo, de forma significativa, na história natural e nas eventuais complicações do HI.

Por outro lado, não foi possível estabelecer um modelo estatístico que pudesse efetuar a correlação entre os achados ultrassonográficos com a escala de gravidade. Talvez um quantitativo amostral maior, em estudos futuros, conseguirá realizar essa correlação. Lembramos que esta pesquisa é inédita, pois, após pesquisa bibliográfica, não achamos, na literatura, nenhum trabalho que correlacionasse os achados ultrassonográficos da fase proliferativa dos HIs com a escala de gravidade.

Considerando que HIs profundos e com alta densidade de vasos conferem maior gravidade, e seguros candidatos para tratamento sistêmico, eram esperados valores elevados correspondentes a HSS desses pacientes. Todavia, os sujeitos do estudo apresentavam escores relativamente baixos (média de 7,1) e não houve correlação positiva desses achados com os valores de HSS. Acreditamos que essa discrepância possa ser explicada pelo fato de a HSS se basear em achados clínicos, como topografia e tamanho, desconsiderando, por limitação de sua própria natureza, parâmetros mais complexos na determinação da gravidade. Ao fornecer dados adicionais e de grande relevância, como grau de profundidade da lesão e a densidade dos vasos, o HFUS parece ser a ferramenta mais adequada na avaliação dos pacientes com HI,

trazendo maior acurácia quanto à real gravidade e, conseqüentemente, interferência benéfica na conduta médica e no prognóstico do HI.

Assim, esses achados ultrassonográficos mostram a grande importância da realização deste método, tanto na melhoria assertiva do diagnóstico do HI quanto na sua avaliação complementar, no intuito de discernir sobre o grau real de gravidade da lesão, mostrando, com enorme confiabilidade, o nível da profundidade e da vascularização.

6. CONCLUSÃO

Devido ao contexto vascular do HIs e sua semelhança com outras anomalias vasculares, um diagnóstico diferencial se faz necessário, uma vez que essa alteração acomete crianças recém-nascidas, que necessitam de um diagnóstico mais preciso, menos invasivo e de mais fácil acesso. O uso de equipamentos sofisticados de imagem leva essas crianças a serem sedadas e, eventualmente, expostas à radiação ionizante, onerando também o sistema de saúde. A falta de tais recursos em lugares mais afastados dos grandes centros, torna o HFUS uma ferramenta útil e acessível no diagnóstico do HI e na decisão terapêutica a ser seguida.

Com este estudo, demonstramos que o USAF consegue realizar imagens que auxiliam na confirmação do diagnóstico do HI, assim como auxiliam no diagnóstico diferencial de outras anomalias vasculares. As crianças deste estudo foram encaminhadas para o serviço de dermatologia pediátrica já com diagnóstico prévio de HI, baseado em sua história e apresentação clínica. A utilização do USAF foi importante para entender a angioarquitetura da lesão e definir as camadas da pele acometidas, parâmetros importantes para a confirmação do diagnóstico e instituição da melhor conduta terapêutica.

O exame com USAF demonstrou com clareza a imagem do HI ao *modo B*. Sua ecogenicidade evidenciou a fase em que se encontravam no momento do exame: em sua grande maioria, as lesões eram hipoecogênicas, com HI em fase inicial ou proliferativa. Também foi possível visualizar seus limites mal definidos e, principalmente, demonstrar com nitidez a camada da pele e o nível de profundidade acometidos, parâmetros importantes para a realização da classificação do HI e entendimento da gravidade da lesão. O *color Doppler* demonstrou atividade vascular aumentada, com ampliação considerável na densidade de vasos por cm^2 .

A correlação entre o USAF e o HSS não foi encontrada. As evidências sugerem que a HSS tenha seu maior valor para regiões afastadas de grandes centros, geralmente desprovidas de equipamentos mais caros e sofisticados, tais como TC e RM, e de profissionais especializados. Em outras situações, entretanto, acreditamos que o USAF deva ser ostensivamente indicado na avaliação inicial dos casos de HI cuja aplicação é fundamental no manejo da doença, ajudando na realização do diagnóstico, acompanhamento e tomada de decisão quanto ao término do tratamento.

Por fim, o HFUS se mostrou uma ferramenta confiável, importante e não invasiva nos pacientes estudados. Por meio dele, agilizamos e melhoramos a capacidade diagnóstica, evitamos sedação, auxiliando-nos quanto à melhor forma de tratamento e, conseqüentemente,

de forma direta, na avaliação quanto ao desenvolvimento e à regressão da doença, colaborando na minimização de eventuais sequelas.

7. REFERÊNCIAS BIBLIOGRÁFICAS

ADAMS, D. M. et al. Vascular anomaly cases for the pediatric hematologist oncologists — An interdisciplinary review. **Pediatric Blood and Cancer**, 2018.

ALSAID, R. Q.; AL-MUSALHI, B. H. Progressing eczematous dermatitis in an infantile hemangioma with minimal or arrested growth treated with tacrolimus ointment. **JAAD Case Reports**, v. 6, n. 6, 2020.

ANDERSON, K. R. et al. Increasing incidence of infantile hemangiomas (IH) over the past 35 years: Correlation with decreasing gestational age at birth and birth weight. **Journal of the American Academy of Dermatology**, v. 74, n. 1, 2016.

ARNOLD, R.; CHAUDRY, G. Diagnostic imaging of vascular anomalies. **Clinics in Plastic Surgery**, 2011.

BAETZ, J. et al. Infantile hemangioma: Successful treatment with propranolol. **Der Hautarzt**, v. 61, n. 4, 2010.

BAULAND, C. G. et al. Untreated hemangiomas: Growth pattern and residual lesions. **Plastic and Reconstructive Surgery**, v. 127, n. 4, 2011.

BAYER, M. L. et al. Congenital cardiac, aortic arch, and vascular bed anomalies in PHACE syndrome (from the International PHACE Syndrome Registry). **American Journal of Cardiology**, v. 112, n. 12, 2013.

BINGHAM, M. M. et al. Propranolol reduces infantile hemangioma volume and vessel density. **Otolaryngology - Head and Neck Surgery (United States)**, v. 147, n. 2, 2012.

CASTRÉN, E. et al. Inheritance patterns of infantile hemangioma. **Pediatrics**, v. 138, n. 5, 2016.

CHAKKITTAKANDIYIL, A. et al. Timolol maleate 0.5% or 0.1% gel-forming solution for infantile hemangiomas: A retrospective, multicenter, cohort study. **Pediatric Dermatology**, v. 29, n. 1, 2012.

CHAMLIN, S. L. et al. Multicenter Prospective Study of Ulcerated Hemangiomas. **Journal of Pediatrics**, v. 151, n. 6, 2007.

CHAN, H. et al. RCT of timolol maleate gel for superficial infantile hemangiomas in 5- to 24-week-olds. **Pediatrics**, v. 131, n. 6, 2013.

CHANG, L. et al. Is propranolol safe and effective for outpatient use for infantile hemangioma? A prospective study of 679 cases from one center in China. **Annals of Plastic Surgery**, v. 76, n. 5, 2016.

CHANG, L. et al. When to stop propranolol for infantile hemangioma. **Scientific Reports**, v. 7, 2017.

CHANG, L. et al. Infantile hemangioma: Factors causing recurrence after propranolol treatment. **Pediatric Research**, v. 83, n. 1, 2018.

CHANG, L. C. et al. Growth characteristics of infantile hemangiomas: Implications for management. **Pediatrics**, v. 122, n. 2, 2008.

CHEN, Z.-Y. et al. Progress in the treatment of infantile hemangioma. **Annals of Translational Medicine**, v. 7, n. 22, 2019.

CHILLER, K. G.; PASSARO, D.; FRIEDEN, I. J. Hemangiomas of infancy: Clinical characteristics, morphologic subtypes, and their relationship to race, ethnicity, and sex. **Archives of Dermatology**, v. 138, n. 12, 2002.

CHIM, H. et al. Propranolol induces regression of hemangioma cells through HIF-1 α -mediated inhibition of VEGF-A. **Annals of Surgery**, v. 256, n. 1, 2012.

CHINNADURAI, S. et al. Diagnosis and Management of Infantile Hemangioma [Internet]. **Agency for Healthcare Research & Quality**, n. 168, 2016.

DARROW, D. H. et al. Diagnosis and management of infantile Hemangioma. **Pediatrics**, v. 136, n. 4, 2015.

DE JONG, S. et al. Does hypoxia play a role in infantile hemangioma? **Archives of Dermatological Research**, 2016.

DING, A. A. et al. Role of ultrasound in diagnosis and differential diagnosis of deep infantile hemangioma and venous malformation. **Journal of Vascular Surgery: Venous and Lymphatic Disorders**, v. 7, n. 5, 2019.

DROLET, B. A. et al. Prospective study of spinal anomalies in children with infantile hemangiomas of the lumbosacral skin. **Journal of Pediatrics**, v. 157, n. 5, 2010.

DROLET, B. A. et al. Initiation and use of propranolol for infantile hemangioma: Report of a consensus conference. **Pediatrics**, v. 131, n. 1, 2013.

DROLET, B. A.; SWANSON, E. A.; FRIEDEN, I. J. Infantile Hemangiomas: An Emerging Health Issue Linked to an Increased Rate of Low Birth Weight Infants. **Journal of Pediatrics**, v. 153, n. 5, 2008.

DUBOIS, J. et al. Soft-tissue hemangiomas in infants and children: Diagnosis using Doppler sonography. **American Journal of Roentgenology**, v. 171, n. 1, 1998.

DUBOIS, J.; GAREL, L. Imaging and therapeutic approach of hemangiomas and vascular malformations in the pediatric age group. **Pediatric Radiology**, v. 29, n. 12, 1999.

EL EZZI, O.; HOHLFELD, J.; DE BUYS ROESSINGH, A. S. Propranolol in infantile haemangioma: Simplifying pretreatment monitoring. **Swiss Medical Weekly**, v. 144, 2014.

FLORS, L. et al. MR imaging of soft-tissue vascular malformations: Diagnosis, classification, and therapy follow-up. **Radiographics**, v. 31, n. 5, 2011.

FRANK, R. C. et al. Visual development in infants: visual complications of periocular haemangiomas. **Journal of Plastic, Reconstructive and Aesthetic Surgery**, v. 63, n. 1, 2010.

FRIEDEN, I. J. et al. Guidelines of care for hemangiomas of infancy. **Journal of the American Academy of Dermatology**, 1997.

FRIEDEN, I. J.; REESE, V.; COHEN, D. PHACE syndrome: The association of posterior fossa brain malformations, hemangiomas, arterial anomalies, coarctation of the aorta and cardiac defects, and eye abnormalities. **Archives of Dermatology**, v. 132, n. 3, 1996.

FROMMELT, P. et al. Adverse events in young and preterm infants receiving topical timolol for infantile hemangioma. **Pediatric Dermatology**, v. 33, n. 4, 2016.

GARZON, M. C. et al. Vascular malformations. Part I. **Journal of the American Academy of Dermatology**, 2007.

GARZON, M. C. et al. PHACE Syndrome: Consensus-Derived Diagnosis and Care Recommendations. **Journal of Pediatrics**, v. 178, 2016.

GEORGE, A.; MANI, V.; NOUFAL, A. Update on the classification of hemangioma. **Journal of Oral and Maxillofacial Pathology**, 2014.

GUPTA, A.; KOZAKEWICH, H. Histopathology of vascular anomalies. **Clinics in Plastic Surgery**, 2011.

HAGGSTROM, A. N. et al. Patterns of infantile hemangiomas: New clues to hemangioma pathogenesis and embryonic facial development. **Pediatrics**, v. 117, n. 3, 2006.

HAGGSTROM, A. N. et al. Prospective Study of Infantile Hemangiomas: Demographic, Prenatal, and Perinatal Characteristics. **Journal of Pediatrics**, v. 150, n. 3, 2007.

HAGGSTROM, A. N. et al. Measuring the severity of infantile hemangiomas: Instrument development and reliability. **Archives of Dermatology**, v. 148, n. 2, 2012.

HEINISCH, S. et al. Neonate Presenting with a Midline Supraumbilical Raphe. **Journal of Pediatric and Adolescent Gynecology**, v. 26, n. 6, 2013.

HOEGER, P. H. et al. Treatment of infantile haemangiomas: recommendations of a European expert group. **European Journal of Pediatrics**, 2015.

HOORNWEG, M. J. et al. The prevalence and risk factors of infantile haemangiomas: A case-control study in the Dutch population. **Paediatric and Perinatal Epidemiology**, v. 26, n. 2, 2012.

HORII, K. A. et al. Risk of hepatic hemangiomas in infants with large hemangiomas. **Archives of Dermatology**, 2010.

IACOBAS, I. et al. LUMBAR: Association between cutaneous infantile hemangiomas of the lower body and regional congenital anomalies. **Journal of Pediatrics**, v. 157, n. 5, 2010.

ITINTEANG, T. et al. Expression of components of the renin-angiotensin system in proliferating infantile haemangioma may account for the propranolol-induced accelerated involution. **Journal of Plastic, Reconstructive and Aesthetic Surgery**, 2011.

ITINTEANG, T. et al. Biology of Infantile Hemangioma. **Frontiers in Surgery**, 2014.

ITINTEANG, T. et al. Expression of Cathepsins B, D, and G in Infantile Hemangioma. **Frontiers in Surgery**, v. 2, 2015a.

ITINTEANG, T. et al. Angiotensin II causes cellular proliferation in infantile haemangioma via angiotensin II receptor. **Journal of Clinical Pathology**, v. 68, n. 5, 2015b.

JANMOHAMED, S. R. et al. Educational paper: Pathogenesis of infantile haemangioma, an update 2014 (part I). **European Journal of Pediatrics**, v. 174, n. 1, 2015.

JOHNSON, E. F. et al. Vascular tumors in infants: Case report and review of clinical, histopathologic, and immunohistochemical characteristics of infantile hemangioma, pyogenic granuloma, noninvoluting congenital hemangioma, tufted angioma, and kaposiform hemangioendothelioma. **American Journal of Dermatopathology**, v. 40, n. 4, 2018.

JUNG, H. L. Update on infantile hemangioma. **Clinical and Experimental Pediatrics**, v. 64, n. 11, 2021.

KANADA, K. N. et al. A prospective study of cutaneous findings in newborns in the United States: Correlation with race, ethnicity, and gestational status using updated classification and nomenclature. **Journal of Pediatrics**, v. 161, n. 2, 2012.

KENG, C. Y. et al. Soft tissue hemangiomas: High-resolution grayscale and color Doppler ultrasonographic features in 43 patients. **Journal of Medical Ultrasound**, v. 16, n. 3, 2008.

KLEINMAN, M. E. et al. Hypoxia-induced mediators of stem/progenitor cell trafficking are increased in children with hemangioma. **Arteriosclerosis, Thrombosis, and Vascular Biology**, v. 27, n. 12, 2007.

KOLLIPARA, R. et al. Vascular anomalies in pediatric patients. Updated classification, imaging, and therapy. **Radiologic Clinics of North America**, 2013.

KROWCHUK, D. P. et al. Clinical practice guideline for the management of infantile hemangiomas. **Pediatrics**, v. 143, n. 1, 2019.

KULUNGOWSKI, A. M. et al. Lessons from a liver hemangioma registry: Subtype classification. **Journal of Pediatric Surgery**, v. 47, n. 1, 2012.

KURLAK, L. O. et al. Human placental renin-angiotensin system in normotensive and pre-eclamptic pregnancies at high altitude and after acute hypoxia-reoxygenation insult. **Journal of Physiology**, v. 594, n. 5, 2016.

LÉAUTÉ-LABRÈZE, C. et al. Propranolol for Severe Hemangiomas of Infancy. **New England Journal of Medicine**, v. 358, n. 24, 2008.

LÉAUTÉ-LABRÈZE, C. et al. A Randomized, Controlled Trial of Oral Propranolol in Infantile Hemangioma. **New England Journal of Medicine**, v. 372, n. 8, 2015.

LÉAUTE-LABRÈZE, C. et al. Safety of oral propranolol for the treatment of infantile hemangioma: A systematic review. **Pediatrics**, v. 138, n. 4, 2016.

LÉAUTÉ-LABRÈZE, C.; PREY, S.; EZZEDINE, K. Infantile haemangioma: Part I. Pathophysiology, epidemiology, clinical features, life cycle and associated structural abnormalities. **Journal of the European Academy of Dermatology and Venereology**, v. 25, n. 11, 2011.

LEE, J.-W. et al. A Case of Kasabach-Merritt Syndrome Successfully Treated with Interferon-alpha 2b and Propranolol. **Clinical Pediatric Hematology-Oncology**, v. 22, n. 2, 2015.

LEUNG, A. K. C. et al. Infantile Hemangioma: An Updated Review. **Current Pediatric Reviews**, v. 17, n. 1, 2020.

LIANG, M. G.; FRIEDEN, I. J. Infantile and congenital hemangiomas. **Seminars in Pediatric Surgery**, v. 23, n. 4, 2014.

LOWE, L. H. et al. Vascular Malformations: Classification and Terminology the Radiologist Needs to Know. **Seminars in Roentgenology**, v. 47, n. 2, 2012.

LUU, M.; FRIEDEN, I. J. Haemangioma: Clinical course, complications and management. **British Journal of Dermatology**, 2013.

MA, E. H. et al. Infantile Hemangioma with Minimal or Arrested Growth: Further Observations on Clinical and Histopathologic Findings of this Unique but Underrecognized Entity. **Pediatric Dermatology**, v. 34, n. 1, 2017.

MCNAB, M. et al. Subclinical Ultrasound Characteristics of Infantile Hemangiomas That May Potentially Affect Involution. **Journal of Ultrasound in Medicine**, v. 40, n. 6, 2021.

MENG, H. et al. Clinical Application of High-frequency Ultrasound in Treatment of Infantile Hemangiomas. **Journal of Ultrasound in Medicine**, v. 40, n. 6, 2021.

MONSIGNORE, L. M. et al. Imaging findings and therapeutic alternatives for peripheral vascular malformations. **Radiologia Brasileira**, v. 43, n. 3, 2010.

MULL, J. L. et al. Utility of the Hemangioma Severity Scale as a Triage Tool and Predictor of Need for Treatment. **Pediatric Dermatology**, v. 34, n. 1, 2017.

MUNDEN, A. et al. Prospective study of infantile haemangiomas: Incidence, clinical characteristics and association with placental anomalies. **British Journal of Dermatology**, v. 170, n. 4, 2014.

NG, M. et al. Propranolol therapy for problematic infantile hemangioma. **Annals of Plastic Surgery**, v. 76, n. 3, 2016.

O'BRIEN, K. F. et al. Late growth of infantile hemangiomas in children >3 years of age: A retrospective study. **Journal of the American Academy of Dermatology**, v. 80, n. 2, 2019.

OLSEN, G. M.; NACKERS, A.; DROLET, B. A. Infantile and congenital hemangiomas. **Seminars in Pediatric Surgery**, v. 29, n. 5, 2020.

PANDEY, A. et al. Evaluation of effect of propranolol on serum vascular endothelial growth factor and tissue inhibitor of metalloproteinase-2 levels in infantile hemangioma. **Journal of Indian Association of Pediatric Surgeons**, v. 25, n. 2, 2020.

PARK, M. Vascular Anomaly: An Updated Review. **Clinical Pediatric Hematology-Oncology**, v. 26, n. 1, 2019.

PARK, M. et al. Serum cytokine profiles in infants with infantile hemangiomas on oral propranolol treatment: VEGF and bFGF, potential biomarkers predicting clinical outcomes. **Pediatric Research**, v. 88, n. 5, 2020.

PERMAN, M. J.; CASTELO-SOCCIO, L.; JEN, M. Differential diagnosis of infantile hemangiomas. **Pediatric Annals**, v. 41, n. 8, 2012.

RIALON, K. L. et al. Risk factors for mortality in patients with multifocal and diffuse hepatic hemangiomas. **Journal of Pediatric Surgery**, 2015.

RODRÍGUEZ BANDERA, A. I. et al. Cutaneous ultrasound and its utility in pediatric dermatology. Part I: Lumps, bumps, and inflammatory conditions. **Pediatric Dermatology**, 2020.

RODRÍGUEZ BANDERA, A. I. et al. Infantile hemangioma. Part 1: Epidemiology, pathogenesis, clinical presentation and assessment. **Journal of the American Academy of Dermatology**, v. 85, n. 6, 2021.

RONCONE, K.; KINDLEY, K. J.; ZLOTOFF, B. Eczematous dermatitis in an infantile hemangioma with minimal or arrested growth. **Pediatric Dermatology**, v. 35, n. 2, 2018.

ROTTER, A. et al. Ultrasonography as an objective tool for assessment of infantile hemangioma treatment with propranolol. **International Journal of Dermatology**, v. 56, n. 2, 2017.

ŞAHİN, B. et al. Cavernous hemangioma in unusual location: pterygopalatine fossa. **Brazilian Journal of Otorhinolaryngology**, v. 85, n. 1, 2019.

SANS, V. et al. Propranolol for severe infantile hemangiomas: Follow-up report. **Pediatrics**, v. 124, n. 3, 2009.

SCHIESTL, C. et al. Efficacy and safety of propranolol as first-line treatment for infantile hemangiomas. **European Journal of Pediatrics**, v. 170, n. 4, 2011.

SCHWARTZ, S. R. et al. Risk Factors for Amblyopia in Children with Capillary Hemangiomas of the Eyelids and Orbit. **Journal of AAPOS**, v. 10, n. 3, 2006.

SHAH, S. D. et al. Rebound growth of infantile hemangiomas after propranolol therapy. **Pediatrics**, v. 137, n. 4, 2016.

SHI, H. et al. Ultrasound in Assessing the Efficacy of Propranolol Therapy for Infantile Hemangiomas. **Ultrasound in Medicine and Biology**, v. 40, n. 11, 2014.

SHIN, H. T.; ORLOW, S. J.; CHANG, M. W. Ulcerated haemangioma of infancy: A retrospective review of 47 patients. **British Journal of Dermatology**, 2007.

SIE, K. C. Y.; MCGILL, T.; HEALY, G. B. Subglottic hemangioma: Ten years' experience with the carbon dioxide laser. **Annals of Otolaryngology, Rhinology & Laryngology**, v. 103, n. 3, 1994.

SIEGEL, D. H. PHACE syndrome: Infantile hemangiomas associated with multiple congenital anomalies: Clues to the cause. **American Journal of Medical Genetics, Part C: Seminars in Medical Genetics**, 2018.

SMITH, C. J. F. et al. Infantile Hemangiomas: An Updated Review on Risk Factors, Pathogenesis, and Treatment. **Birth Defects Research**, 2017.

SMITHSON, S. L. et al. Consensus statement for the treatment of infantile haemangiomas with propranolol. **Australasian Journal of Dermatology**, v. 58, n. 2, 2017.

SOMMERS SMITH, S. K.; SMITH, D. M. Beta blockade induces apoptosis in cultured capillary endothelial cells. **In Vitro Cellular and Developmental Biology - Animal**, v. 38, n. 5, 2002.

SPALINGER, J. et al. Doppler US in patients with Crohn disease: Vessel density in the diseased bowel reflects disease activity. **Radiology**, v. 217, n. 3, 2000.

STORCH, C. H.; HOEGER, P. H. Propranolol for infantile haemangiomas: Insights into the molecular mechanisms of action. **British Journal of Dermatology**, 2010.

SUH, K. Y.; FRIEDEN, I. J. Infantile hemangiomas with minimal or arrested growth: A retrospective case series. **Archives of Dermatology**, v. 146, n. 9, 2010.

TALAAT, A. A. et al. Propranolol treatment of infantile hemangioma: Clinical and radiologic evaluations. **Journal of Pediatric Surgery**, v. 47, n. 4, 2012.

TAN, X.; GUO, S.; WANG, C. Propranolol in the treatment of infantile hemangiomas. **Clinical, Cosmetic and Investigational Dermatology**, 2021.

THOMAS, M. W. et al. Failure to thrive in infants with complicated facial hemangiomas. **Pediatric Dermatology**, 2012.

TOLLEFSON, M. M.; FRIEDEN, I. J. Early growth of infantile hemangiomas: What parents' photographs tell us. **Pediatrics**, v. 130, n. 2, 2012.

VAN VUGT, L. J. et al. The utility of GLUT1 as a diagnostic marker in cutaneous vascular anomalies: A review of literature and recommendations for daily practice. **Pathology Research and Practice**, 2017.

WASSEF, M. et al. Classification of vascular tumours and vascular malformations. Contribution of the ISSVA 2014/2018 classification. **Annales de Pathologie**, 2021.

WEBER, F. C. et al. Role of imaging in the diagnosis of parotid infantile hemangiomas. **International Journal of Pediatric Otorhinolaryngology**, v. 102, 2017.

WEIBEL, L. et al. Topical timolol for infantile hemangiomas: Evidence for efficacy and degree of systemic absorption. **Pediatric Dermatology**, v. 33, n. 2, 2016.

WILDGRUBER, M. et al. Vascular tumors in infants and adolescents. **Insights into Imaging**, 2019.

WORTSMAN, X. et al. Sonographic anatomy of the skin, appendages, and adjacent structures. In: **Dermatologic Ultrasound with Clinical and Histologic Correlations**. [s.l: s.n.].

WORTSMAN, X.; WORTSMAN, J. Clinical usefulness of variable-frequency ultrasound in localized lesions of the skin. **Journal of the American Academy of Dermatology**, v. 62, n. 2, 2010.

YUN, Y. J. et al. A prospective study to assess the efficacy and safety of oral propranolol as first-line treatment for infantile superficial hemangioma. **Korean Journal of Pediatrics**, v. 58, n. 12, 2015.

ZALTSBERG, G. S. et al. Soft Tissue Lesions With High Vascular Density on Sonography in Pediatric Patients: Beyond Hemangiomas. **Canadian Association of Radiologists Journal**, 2020.

8. ANEXOS

Anexo I – Documento de aprovação do Projeto pelo Comitê de Ética em Pesquisa

UNB - FACULDADE DE
MEDICINA DA UNIVERSIDADE
DE BRASÍLIA



PARECER CONSUBSTANCIADO DO CEP

DADOS DO PROJETO DE PESQUISA

Título da Pesquisa: Ultrassom como instrumento de avaliação de diagnóstico, evolução e tratamento do hemangioma infantil no HUB/UNB

Pesquisador: MARCELO FARO POMPEU

Área Temática:

Versão: 1

CAAE: 13367718.1.0000.5558

Instituição Proponente: Faculdade de Medicina da Universidade de Brasília - UNB

Patrocinador Principal: Financiamento Próprio

DADOS DO PARECER

Número do Parecer: 3.368.161

Situação do Parecer:

Aprovado

Necessita Apreciação da CONEP:

Não

BRASILIA, 04 de Junho de 2019

Assinado por:

Antônio Carlos Rodrigues da Cunha
(Coordenador(a))

9. APÊNDICES

Apêndice I – Termo de Consentimento Livre e Esclarecido (TCLE)



UnB | HUB



Termo de Consentimento Livre e Esclarecido – TCLE

O (a) Senhor (a) está sendo convidado (a) a permitir a participação de seu filho (a) ou dependente no projeto pesquisa: **Ultrassom de alta frequência como instrumento de avaliação do diagnóstico e acompanhamento de tratamento do hemangioma infantil no Hospital Universitário de Brasília HUB/UnB**

O objetivo desta pesquisa é: Avaliar a evolução ultrassonográfica de lesões de hemangioma infantil antes, durante e após o tratamento. Com o intuito de auxiliar no diagnóstico, avaliar a evolução e determinar o término do tratamento proposto, diminuindo assim o índice de recidiva.

O (a) senhor (a) receberá todos os esclarecimentos necessários antes e no decorrer da pesquisa e lhe asseguramos que seu nome não aparecerá sendo mantido o mais rigoroso sigilo através da omissão total de quaisquer informações que permitam identificá-lo (a).

A participação de seu filho (a) ou dependente na pesquisa será através da realização de exames ultrassonográficos realizados no ambulatório de dermatologia do HUB, aproximadamente a cada 03 meses. O exame não tem riscos, é indolor, não invasivo e sem uso de medicamentos. Será realizado com paciente dormindo ou tranquilo; numa sala fechada, arejada e escura; com o uso do aparelho de ultrassom de alta frequência. Informamos que o (a) Senhor (a) pode se recusar a participar de qualquer procedimento que lhe traga constrangimento, podendo desistir de participar da pesquisa em qualquer momento sem nenhum prejuízo para o (a) senhor (a). Sua participação é voluntária, isto é, não há pagamento por sua colaboração.

Os resultados da pesquisa serão divulgados na Universidade de Brasília, podendo ser publicados posteriormente. Os dados e materiais utilizados na pesquisa ficarão sob a guarda do pesquisador por um período de no mínimo cinco anos, após isso serão destruídos ou mantidos na instituição.

Se o (a) Senhor (a) tiver qualquer dúvida em relação à pesquisa, por favor, telefone para: Dr Marcelo Pompeu, no número (61) 995927510, ou entre em contato pelo e-mail marcpeu@gmail.com.

Este projeto foi Aprovado pelo Comitê de Ética em Pesquisa da Faculdade de Medicina da Universidade de Brasília. As dúvidas com relação à assinatura do TCLE ou os direitos do sujeito da pesquisa podem ser obtidas através do telefone: (61) 3107-1918 ou do e-mail cepfm@unb.br. Horário de atendimento: Segunda à Sexta: 8h: 30min às 12h: 30min e 14h: 30min às 16 horas.

Este documento foi elaborado em duas vias, uma ficará com o pesquisador responsável e a outra com o sujeito da pesquisa.

Nome / assinatura

Pesquisador Responsável
Nome e assinatura

Brasília, ____ de _____ de _____

Apêndice II – Ficha de coleta de dados do Exame de Ultrassonografia



Hospital Universitário de Brasília - HUB
Universidade de Brasília - UNB

Nome:

Data Nascimento:

Sexo:

Prontuário:

Localização da lesão:

Tratamento:

Escala de gravidade:

Exame de Ultrassonografia

Exame realizado em equipamento de ultrassonografia modelo LOGIC E com sonda de 22 MHz de frequência.

DATA:	
IDADE:	
LOCALIZAÇÃO:	
LESÃO	
Hipoecogênica:	
Hiperecogênica:	
Mista:	
LIMITES	
Bem definidos:	
Mal definidos:	
ACOMETIMENTO	
Derme:	
Epiderme:	
TCSC:	
PROFUNDIDADE:	
DENSIDADE DOS VASOS por cm²:	
VELOC. DO FLUXO	
Alto:	
Baixo:	
ÍNDICE DE RESISTÊNCIA:	
SUGESTIVO DE HI:	

Apêndice III – Artigo submetido

Anais Brasileiros de Dermatologia

Ultrassom de alta frequência na avaliação inicial no Hemangioma Infantil: maior acurácia na determinação da gravidade e interferência direta na tomada de decisão
 --Manuscript Draft--

Manuscript Number:	
Full Title:	Ultrassom de alta frequência na avaliação inicial no Hemangioma Infantil: maior acurácia na determinação da gravidade e interferência direta na tomada de decisão
Short Title:	Ultrassom de alta frequência na avaliação inicial no Hemangioma Infantil
Article Type:	Research letter
Corresponding Author:	Mariana Carvalho Costa, PhD Universidade de Brasília Brasília, DF BRAZIL
Corresponding Author Secondary Information:	
Corresponding Author's Institution:	Universidade de Brasília
Corresponding Author's Secondary Institution:	
First Author:	Marcelo Faro Pompeu, MD
First Author Secondary Information:	
Order of Authors:	Marcelo Faro Pompeu, MD Mariana Carvalho Costa, PhD Vanessa Guimaraes de Freitas Lima, MSc Neysa Aparecida Tinoco Regattieri, PhD Izelda Maria Carvalho Costa, PhD
Order of Authors Secondary Information:	
Suggested Reviewers:	
Additional Information:	
Question	Response