

**GUSTAVO LARA REZENDE**

**AVALIAÇÃO MORFOLÓGICA DOS TECIDOS QUE INTEGRAM A MUCOSA DA  
CAVIDADE NASAL POSTERIOR, NA HIPERTENSÃO E NA EPISTAXE**

**Brasília  
2016**

**GUSTAVO LARA REZENDE**

**AVALIAÇÃO MORFOLÓGICA DOS TECIDOS QUE INTEGRAM A MUCOSA DA  
CAVIDADE NASAL POSTERIOR, NA HIPERTENSÃO E NA EPISTAXE**

Tese de doutorado apresentada ao Programa  
de Pós-Graduação em Ciências Médicas,  
Faculdade de Medicina, Universidade de  
Brasília.

Orientadora: Profa. Dra. Selma Aparecida  
Souza Kückelhaus

**Brasília  
2016**

Ficha catalográfica elaborada automaticamente, com os dados fornecidos pelo(a) autor(a)

LR467a Lara Rezende, Gustavo  
Avaliação morfológica dos tecidos que integram a  
Mucosa da cavidade nasal posterior na hipertensão  
e epistaxe / gustavo lara rezende. --  
2016.  
108 p.

Tese (doutorado) - Universidade de Brasília,  
Faculdade de Medicina, Ciências Médicas, 2016.  
Inclui bibliografia.  
Orientação: Selma Aparecida Souza Kuckelhaus.

1. Epistaxe - Hipertensão arterial sistêmica -  
Microvasculatura - Morfometria - Células inflamatórias  
I. Kückelhaus, Selma Aparecida Souza. II Título.

## **TERMO DE APROVAÇÃO**

**GUSTAVO LARA REZENDE**

### **AVALIAÇÃO MORFOLÓGICA DOS TECIDOS QUE INTEGRAM A MUCOSA DA CAVIDADE NASAL POSTERIOR, NA HIPERTENSÃO E NA EPISTAXE**

Tese aprovada como requisito parcial para a obtenção do grau de doutor no curso de Pós-Graduação em Ciências Médicas da Faculdade de Medicina na Universidade de Brasília, pela seguinte banca examinadora

Orientadora: Profa. Dra. Selma Aparecida Souza Kückelhaus  
Universidade de Brasília

Dra. Siomara Bambirra de Oliveira  
Serviço de Otorrinolaringologia da Câmara Legislativa Federal

Prof. Dr. André Luiz Lopes Sampaio  
Universidade de Brasília

Prof. Dr. José Roberto Pimenta de Godoy  
Universidade de Brasília

Prof. Dr. José Roberto Souza Almeida Leite  
Universidade de Brasília

Brasília, 30 de setembro de 2016

"Tenho em mim todos os sonhos do mundo"

**Fernando Pessoa**

## **AGRADECIMENTOS**

A Professora Selma pelo seu interesse, responsabilidade e dedicação em me orientar nesse projeto.

Ao Professor Márcio Nakanishi que sempre me estimulou a buscar o raciocínio clínico científico.

Às servidoras técnicas da Faculdade de Medicina da Universidade de Brasília, Maria da Glória Silva, Tércia Maria Mendes Lousa de Castro e Shirley Claudino Pereira Couto que com suas habilidades, experiência e carinho foram essenciais na execução desse trabalho.

Aos técnicos do Serviço de Anatomia Patológica e aos residentes do Hospital de Base do Distrito Federal que sempre foram solícitos na execução desta pesquisa.

A minha esposa Cejana de Mello Campos e filhos que continuamente me incentivam em meus sonhos e projetos.

Aos meus pais e irmãos que sempre estiveram ao meu lado apoiando a construção da minha carreira.

Aos pacientes e familiares dos mortos que gentilmente cederam os espécimes que proporcionaram o estudo, meu agradecimento e respeito.

## RESUMO

Os episódios de sangramento na cavidade nasal posterior denominado epistaxe representam a principal emergência em otorrinolaringologia, cujo tratamento demanda o tamponamento nasal ou a cauterização cirúrgica. Embora não estejam esclarecidos, é possível que essa condição esteja associada a lesões vasculares decorrentes de processos hipertensivos, que levam ao enfraquecimento e a ruptura dos vasos, mas até o momento o mecanismo histopatológico do rompimento dos vasos sanguíneos nasais permanece a esclarecer. Sabe-se que a rede vascular da cavidade nasal posterior derivada da artéria esfenopalatina está imersa numa mucosa representada por tecido glandular seromucoso e tecido conjuntivo frouxo e fibroso, que atuando em conjunto concorrem para manter a homeostasia local. Logo, esse estudo buscou descrever e comparar o perfil morfológico dos tecidos que compõem a mucosa e da microvasculatura da cavidade nasal posterior de indivíduos mortos por causas diversas (n=29) e por indivíduos submetidos à cirurgia para tratamento da epistaxe grave (n=6). Para isso, amostras da mucosa da cavidade nasal posterior foram obtidas, fixadas, processados, seccionados integralmente e corados com técnicas de rotina, com histoquímica e imunohistoquímica. As imagens das secções histológicas foram digitalizadas e analisadas para determinar a largura, a integridade e a justaposição das túnicas vasculares, a inervação dos tecidos, a presença de células inflamatórias nas regiões superficial e profunda da mucosa e os componentes da matriz extracelular fibrosa. Os resultados, analisados pelo teste t não pareado ou Mann-Whitney, mostraram que na comparação com o grupo de normotensos: **a)** no grupo hipertenso houve diminuição na largura da túnica íntima de arteríolas e artérias de pequeno calibre; **b)** na hipertensão ou na epistaxe, não houve diferenças na largura das túnicas média e adventícia; **c)** o grupo de mulheres hipertensas ou vitimadas pela epistaxe apresentaram a largura da túnica íntima, 528% ou 269% maior, respectivamente, enquanto que nos homens a largura da íntima foi 160% maior nos hipertensos e de 180% maior na epistaxe; **d)** indivíduos hipertensos, com ou sem epistaxe, apresentaram maior largura da túnica íntima e que, dentre os indivíduos vitimados pela epistaxe, os hipertensos exibiam as maiores larguras da túnica íntima; **e)** o percentual de secções histológicas que exibiam endotélio íntegros/justapostos, em capilares, arteríolas e artérias, foi menor para os grupos hipertenso ou epistaxe; **f)** o percentual de secções histológicas que exibiam integridade na túnica média de arteríolas e artérias foi menor no grupo hipertenso; **g)** o percentual de secções histológicas que exibiam células musculares justapostas foi menor em arteríolas e artérias dos indivíduos hipertensos ou vitimados pela epistaxe; **h)** menor quantidade de imunocomplexos para o tecido nervoso em hipertensos; **i)** o número de fibroblastos foi menor nos indivíduos vitimados pela epistaxe; **j)** o grupo de hipertensos exibiu na mucosa superficial maior número de macrófagos e linfócitos e menor de eosinófilos, enquanto que na mucosa profunda foi observado menor número de neutrófilos; **k)** o grupo vitimado pela epistaxe apresentou maior número de linfócitos na região superficial da mucosa. Em conjunto, os resultados mostraram que os indivíduos hipertensos apresentaram maior quantidade de alterações estruturais na microvasculatura, sugestivas de risco para a ruptura vascular na cavidade nasal posterior, mas considerando que no grupo da epistaxe foi identificado indivíduos sem hipertensão, sugere-se a continuidade dos estudos para identificar outros fatores de risco, como infecções, afecções, alterações do sistema imunitário, alergias ou mesmo fatores ambientais relacionados à baixa umidade.

**PALAVRAS CHAVES:** Epistaxe; Hipertensão arterial sistêmica; Microvasculatura; Morfometria; Células inflamatórias

## ABSTRACT

Bleeding episodes in the posterior nasal cavity called epistaxis are the main emergency in otolaryngology, whose treatment demand nasal packing or surgical cautery. Despite not clarified, it is possible that the factors that contribute to this condition are associated with vascular lesions resulting from hypertensive processes which lead to weakening and breaking of the vessels, but the histopathologic mechanism of nasal blood vessels disruption remains unclear. It is known that the vessels of the posterior nasal cavity derived from the sphenopalatine artery is immersed in the mucosal which is represented by seromucous glands and connective tissue that acting together contribute to maintain local homeostasis. Therefore, this study aimed to describe and to compare the morphological profile of the tissues and microvasculature of the posterior nasal cavity of dead individuals (n=29) and from patients undergoing surgery for severe epistaxis (n = 6). Once they collected, the specimens were fixed, processed, fully sectioned and stained with routine techniques, histochemistry and immunohistochemistry. The images of the histologic sections were digitized and analyzed to determine the width, the integrity and the juxtaposition of vascular layers, the innervation of the tissues, the presence of inflammatory cells in the superficial and deeper parts of mucosa and extracellular fibrous matrix components. The results, analyzed by unpaired t test or Mann-Whitney test showed that in comparison to the normotensive group: **a)** in the hypertensive group there was a decrease in the width of the intima of arterioles and small arteries; **b)** in hypertension or epistaxis, there were no differences in the width of the media and adventitia layers; **c)** the group of hypertensive women or with epistaxis showed the width of the tunica intima, 528% or 269% higher, respectively, while to the men the width of the intima was 160% higher in hypertensive and 180% higher in epistaxis; **d)** hypertensive individuals, with or without epistaxis, showed greater width of the intima and, that among the individuals victimized by epistaxis, hypertensive showed the greatest width of intima; **e)** the percentage of histological sections with intact/juxtaposed endothelium in capillaries, arterioles and arteries, was lower for hypertensive or epistaxis groups; **f)** the percentage of histological sections with intact media of arterioles and arteries was lower in the hypertensive group; **g)** the percentage of histological sections with juxtaposed smooth muscle cells was lower in arterioles and arteries of hypertensive or victimized by epistaxis individuals; **h)** the hypertensive group exhibited smaller amount of immune complexes to the nervous tissue; **i)** the number of fibroblasts was lower in individuals victimized by epistaxis; **j)** the hypertensive group exhibited at the mucosal surface more number macrophages and lymphocytes and fewer eosinophils, while in the deep mucosa it was observed fewer neutrophils; **k)** the epistaxis group had a higher number of lymphocytes in the surface region of the mucosa. All together, the results show that hypertensive individuals exhibit increased structural changes in the microvasculature of the posterior nasal cavity, which are indicative of risk for vascular rupture, but considering that in the group of epistaxis was identified individuals without hypertension, it is suggested future studies to identify other risk factors, such as infections, diseases, immune system disorders, allergies or environmental factors related to low humidity.

**KEY WORDS:** Epistaxis; Systemic arterial hypertension; Microvasculature; Morphometry; Inflammatory cells



## SUMÁRIO

RESUMO, V

ABSTRACT, VI

### **1. INTRODUÇÃO, 01**

1.1. A vascularização nasal e as relações anatômicas, **02**

1.2. Morfologia da mucosa nasossinusal, **04**

1.3. A constituição dos vasos e as alterações morfológicas estruturais, **07**

1.4. A hipertensão arterial sistêmica e as alterações vasculares, **11**

1.5. A hipertensão arterial sistêmica e a epistaxe, **12**

1.6. Fatores relacionados à ruptura vascular, **14**

### **2. OBJETIVOS, 15**

2.1. Objetivo geral, **16**

2.2. Objetivos específicos, **16**

### **3. MATERIAIS E MÉTODOS, 17**

3.1. Delineamento experimental, **18**

3.2. Tipo de estudo, **18**

3.3. Indivíduos e princípios éticos, **18**

3.4. Grupos de estudo, **19**

3.5. Obtenção das amostras da mucosa nasal, **19**

3.6. Processamento histológico, **20**

3.7. Avaliação morfométrica dos vasos sanguíneos, **21**

3.8. Obtenção dos dados de justaposição e integridade das túnica íntima e média,

**22**

3.9. Identificação do tecido nervoso, **22**

3.10. Avaliação do tecido conjuntivo, **24**

3.11. Análise estatística, **25**

#### **4. RESULTADOS, 26**

4.1. Perfil dos indivíduos, **27**

4.2. Estudo descritivo e comparativo das túnicas vasculares, **28**

4.2.1. Comparação das larguras das túnicas vasculares nos grupos normotenso, hipertenso e epistaxe, **29**

4.2.2. Comparação da largura das túnicas vasculares por gênero, **33**

4.2.3. Integridade e justaposição das túnicas íntima e média, **35**

A. Avaliação da integridade/justaposição endotelial nos grupos normotensos, hipertensos e epistaxe, **35**

B. Avaliação da integridade/justaposição endotelial por gênero, **37**

C. Avaliação da integridade da túnica média nos grupos normotensos, hipertensos e epistaxe, **39**

D. Avaliação da integridade da túnica média por gênero, **41**

E. Avaliação da justaposição da túnica média nos grupos normotensos, hipertensos e epistaxe, **43**

F. Avaliação da justaposição da túnica média por gênero, **46**

4.3. Avaliação do tecido nervoso presente na mucosa da cavidade nasal posterior, **47**

4.4. Avaliação do tecido conjuntivo da mucosa da cavidade nasal posterior, **50**

4.4.1. Células residentes e matriz Extracelular, **50**

4.4.2. Células migratórias, **52**

## **5. DISCUSSÃO, 55**

- 5.1. Considerações sobre a amostra, **56**
- 5.2. Considerações sobre a largura das túnicas vasculares, **57**
- 5.3. Considerações sobre a integridade/justaposição endotelial, **60**
- 5.4. Considerações sobre a túnica média, **62**
- 5.5. Considerações sobre o tecido nervoso da mucosa nasal, **66**
- 5.6. Considerações sobre as células inflamatórias e a matriz extracelular, **67**
- 5.7. Considerações sobre os tecidos associados à microvasculatura, **73**

## **6. CONCLUSÃO, 76**

## **7. LIMITAÇÕES E PERSPECTIVAS, 79**

## **8. REFERÊNCIAS BIBLIOGRÁFICAS, 81**

## **9. ANEXOS, 91**

## LISTA DE FIGURAS E TABELAS

- Figura 1.** Ramificação das artérias nasais dos sistemas carotídeos externo e interno
- Figura 2.** Organograma do estudo
- Figura 3.** Esquema representativo para a obtenção dos dados morfométricos
- Figura 4.** Largura das túnicas vasculares
- Figura 5.** Largura da túnica íntima
- Figura 6.** Fotomicrografias de secções histológicas de artérias com destaque para o espessamento da camada íntima
- Figura 7.** Largura das túnicas vasculares por gênero
- Figura 8.** Percentual de secções histológicas da microvasculatura com endotélio e membrana basal íntegros
- Figura 9.** Fotomicrografias de secções histológicas de capilares por grupo
- Figura 10.** Percentual de secções histológicas de vasos com endotélio íntegro e justaposto
- Figura 11.** Percentual de secções histológicas da microvasculatura com túnica média íntegra
- Figura 12.** Fotomicrografias de secções histológicas de arteríolas
- Figura 13.** Percentual de secções histológicas de vasos com túnica média íntegra por gênero
- Figura 14.** Percentual de secções histológicas de arteríolas e artérias com túnica média justaposta por gênero
- Figura 15.** Fotomicrografias de secções histológicas de arteríolas
- Figura 16.** Percentual de secções histológicas de vasos com túnica média justaposta por gênero
- Figura 17.** Total de imunomarcção para o tecido nervoso
- Figura 18.** Fotomicrografias de secções histológicas com imunomarcção para a proteína S100
- Figura 19.** Fotomicrografias de secções histológicas da mucosa superficial

**Figura 20.** Número de fibrócitos/fibroblastos na mucosa superficial e profunda

**Figura 21.** Número de leucócitos quantificados na mucosa superficial e profunda

**Figura 22.** Número de leucócitos quantificados na mucosa

**Tabela 1:** Perfil epidemiológico dos indivíduos do sexo feminino

**Tabela 2:** Perfil epidemiológico dos indivíduos do sexo masculino

**Tabela 3.** Largura das túnicas vasculares obtidas da microvasculatura no grupo feminino

**Tabela 4.** Largura das túnicas vasculares obtidas da microvasculatura no grupo masculino

**Tabela 5.** Percentual de vasos com endotélio e membrana basal íntegros no grupo feminino

**Tabela 6.** Percentual de vasos com endotélio e membrana basal íntegros no grupo masculino

**Tabela 7.** Percentual de vasos com a túnica média íntegra

**Tabela 8.** Percentual de vasos com células justapostas na túnica média

**Tabela 9.** Número de células migratórias na mucosa



## 1. INTRODUÇÃO

A rede vascular responsável pela irrigação da cavidade nasal posterior está imersa numa mucosa representada por tecido glandular seromucoso e tecido conjuntivo frouxo e, por vezes, pode sofrer ruptura espontânea pontual causando o sangramento denominado epistaxe. Essa afecção representa a principal emergência otorrinolaringológica, somente sanada por tamponamento nasal ou cauterização cirúrgica (Chiu e McGarry, 2007; Pádua e Voegels, 2008).

Os fatores que concorrem para os episódios de epistaxe embora não estejam esclarecidos é possível que estejam associados a lesões vasculares decorrentes dos processos hipertensivos ou mesmo do processo normal do envelhecimento tecidual, uma vez que os indivíduos mais afetados por esse tipo de sangramento possuem mais de 50 anos de idade e apresentam fatores de risco para doenças cardiovasculares (Sarhan e Algamal, 2015).

Considerando que a rede vascular da cavidade nasal posterior está envolta por diferentes tecidos é importante avaliar a estrutura epitelial e conjuntiva na presença ou não de afecções como a hipertensão, o envelhecimento ou em indivíduos vitimados pela epistaxe para identificar se as alterações estruturais nesses tecidos estão de alguma forma associadas a lesões vasculares. Logo, estudos morfológicos e morfométricos na mucosa da cavidade nasal podem contribuir para elucidar os fatores relacionados a rupturas vasculares.

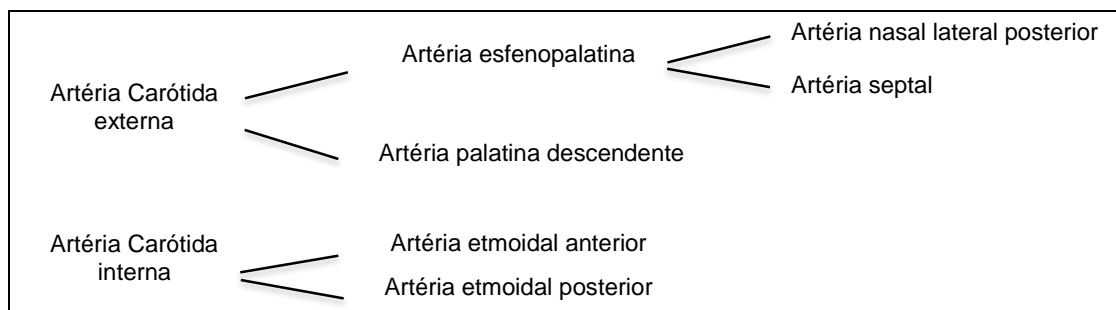
### **1.1. A vascularização nasal e as relações anatômicas**

A irrigação sanguínea nasal é fornecida pelo sistema carotídeo externo e interno. O sistema da artéria carótida externa é o maior responsável pelo fluxo sanguíneo no nariz, por meio dos ramos maxilares e faciais. A artéria maxilar é uma das artérias terminais da carótida externa e encontra-se na fossa pterigomaxilar ou pterigopalatina originando diversos ramos (Navarro et al. 2002; Scanavini et al. 2009) e próximo ao forame esfenopalatino, na parede lateral do nariz, esta continua como um tronco único originando a artéria esfenopalatina ou, bifurca-se em dois ramos terminais formando a artéria septal e a artéria nasal lateral posterior, que irrigam toda região posterior do nariz. A artéria palatina descendente, também ramo da artéria maxilar, penetra no palato, percorre o teto bucal e ascende pelo forame incisivo, irrigando a região anterior do septo e assoalho nasal. A artéria facial origina o ramo labial superior que penetra na cavidade nasal e se distribui na região anterior do nariz (Navarro et al. 2002). O sistema da artéria carótida interna origina a artéria



oftálmica, cujos ramos terminais são as artérias etmoidais anteriores e posteriores, que deixam a cavidade orbitária e dirigem-se medialmente através de orifícios na linha da sutura frontoetmoidal, percorrem intracranialmente e perfuram a porção lateral da lâmina crivosa, para entrar na cavidade nasal (Felippu 2011). A artéria etmoidal anterior é mais calibrosa que a posterior e é responsável pela irrigação do terço anterior da parede lateral do nariz e parte correspondente do septo. Já a artéria etmoidal posterior irriga a área da concha superior e zona correspondente no septo nasal.

A união do sistema carotídeo interno e externo se faz na região anterior do septo (área de Little), pelos ramos terminais das artérias etmoidais, labial superior, palatina maior e ramos posteriores do nariz. Essa junção arterial é denominada plexo de Kisselbach. Na região posterior do nariz esta união também ocorre por ramos que seguem os forames redondos e o canal do vidiano (canal pterigoideo), ao redor do seio esfenoidal, formando um fluxo bidirecional de sangue na base do crânio.



**Figura 1:** Ramificação das artérias nasais dos sistemas carotídeos externo e interno. Fonte: Autor

Variações da anatomia vascular da cavidade nasal são muito bem descritas por Navarro et al. (2002). Este foi um dos primeiros anatomistas a descrever que a artéria maxilar poderia se ramificar em artéria nasal lateral e septal posterior ao emergir do forame esfenopalatino (FEP). Também descreveu que este forame na maioria das vezes é único (87%), mas pode também existir forames acessórios em aproximadamente 10% dos casos.

Durante seu trajeto, a artéria esfenopalatina e/ou seus ramos relacionam-se diretamente com alguns acidentes ósseos, dentre os quais merecem destaque a crista etmoidal da lâmina perpendicular do osso palatino e o arco da coana, aonde são observadas as principais mudanças de direção do trajeto vascular (Rezende et

al. 2012); alguns estudos têm mostrado que a ruptura da artéria esfenopalatina ou dos seus ramos são frequentes nessas regiões (Navarro et al. 2002; Chiu e McGarry, 2007; Pádua e Voegels, 2008). A variação anatômica entre a crista etmoidal e os ramos da artéria esfenopalatina pode gerar falhas no tratamento cirúrgico da epistaxe. A crista etmoidal está presente em 98% dos casos anterior à artéria esfenopalatina (Pádua e Voegels, 2008). A variação da posição da crista etmoidal, a existência de um forame acessório ou outro ramo arterial, gera dúvidas ao cirurgião que pode encerrar uma cirurgia sem tratar adequadamente a epistaxe.

O forame acessório está presente em 2,6 a 42% dos pacientes (Navarro et al. 2002; Schwartzbauer et al. 2003). Pode ser encontrado anterior e inferior ao FEP em 91,7% dos casos (Padua e Voegels, 2008), e em outros casos superior ou posterior (Schwartzbauer et al. 2003). Geralmente apenas um ramo arterial emerge do forame esfenopalatino acessório (Pádua e Voegels, 2008; Scanavini et al, 2009). Porém, existem relatos de até 10 ramos saindo do FEP (Simmen et al, 2006). A frequência desta variabilidade ainda não está bem estabelecida.

Considerando a mucosa da cavidade nasal, tem-se que todos os vasos arteriais derivam da artéria esfenopalatina que ao se ramificar forma uma grande rede de arteríolas de calibre cada vez mais diminuto até que estas se abrem numa rede capilar de endotélio contínuo que irrigam as regiões superficial e profunda da mucosa.

## **1.2. Morfologia da mucosa nasossinusal**

Em conjunto, a mucosa nasal é constituída por epitélio, membrana basal e lâmina própria. O epitélio pseudoestratificado cilíndrico ciliado é composto por células cilíndricas ciliadas, células cilíndricas não ciliadas e células caliciformes. A distribuição das células cilíndricas ciliadas, não ciliadas e caliciformes está diretamente relacionada ao fluxo de ar inspirado. Nas regiões mais expostas a ele, há diminuição do número das células ciliadas, bem como das células caliciformes, ocorrendo aumento no número das células cilíndricas não ciliadas. Em outras palavras, a quantidade de células ciliadas e caliciformes aumenta em direção à nasofaringe, ocorrendo o contrário com as células cilíndricas não ciliadas. O epitélio estratificado cuboide caracteriza-se por apresentar células hexagonais ou pentagonais que na microscopia eletrônica de varredura, tem o aspecto de pedras usadas para pavimentação, sendo recobertas por microvilos mais curtos que os das

células cilíndricas. No epitélio estratificado pavimentoso, as células são achatadas e poligonais, com limites bem identificados pela microscopia eletrônica de varredura em virtude de leve elevação de suas bordas. Sua superfície apresenta microcristas, cujo padrão varia consideravelmente não só de célula para célula, mas inclusive, na mesma célula. Essa variação morfológica reflete o período de tempo que a sua superfície ficou exposta ao fluxo de ar inalado (Augusto et al. 2011).

A presença de outros epitélios, que não o respiratório típico na mucosa nasal, demonstra seu fenômeno de adaptação à exposição, aos diversos fatores ambientais e ao fluxo do ar inspirado, entre outros que constantemente exercem influência sobre ela. Essa influência traduz-se, ao exame histológico, pela metaplasia ou pela alteração na distribuição e quantidade das células ciliadas e caliciformes, com a substituição de determinado tipo de epitélio por outro mais adaptado a determinado fatores, e que existe enquanto eles perduram. Quando há substituição de epitélio respiratório pelo estratificado cubóide, diz-se que ocorreu metaplasia imatura; quando há desenvolvimento de um epitélio estratificado pavimentoso queratinizado ou não, diz-se que ocorreu metaplasia madura. Os aspectos estruturais do epitélio da mucosa nasal não estéticos, mas dinâmicos, variando de indivíduo para indivíduo e inclusive, no mesmo indivíduo, em função das influências ambientais a que ele estiver exposto (Augusto et al. 2011).

Os primeiros estudos sobre a mucosa nasossinusal observaram que o revestimento epitelial variava de acordo com a região analisada, sendo do tipo estratificado pavimentoso na região mais anterior e do tipo cilíndrico, com cílios vibráteis, na região mais posterior. Além disso, os diferentes tipos de epitélio encontrados no trato respiratório superior não eram fixos, mas variáveis, estando relacionados ao tempo de exposição a uma série de fatores, particularmente ao fluxo de ar inspirado. Observou-se também que o epitélio da mucosa nasal apresentava variações histológicas de acordo com a região estudada, podendo suas células de revestimento ser do tipo cilíndrico, cuboide ou pavimentoso, o mesmo sendo observado nas regiões anteriores das conchas médias e inferior de adultos, que poderiam apresentar áreas de epitélio cuboide ou pavimentoso (Robbins et al. 2013).

Em face da diversidade de achados histológicos da mucosa nasal, há necessidade de reavaliar o conceito de epitélio nasal “normal”, uma vez que, exposto continuamente a múltiplos fatores, ele pode sofrer alterações estruturais

focais não podem ser generalizadas. Logo, é possível dizer que a mucosa nasal é normal apenas no senso clínico, desde que o indivíduo não apresente sintomas nasais de qualquer espécie, sendo muito difícil definir a normalidade ao exame microscópico (Mygind e Winther, 1979). Considerando que o ar inspirado e a microbiota local exercem constante influência sobre o epitélio respiratório, a definição de epitélio nasal normal do ponto de vista estrutural torna-se dificultada. Tem sido sugerido que a presença de leucócitos em esfregaços de indivíduos assintomáticos reflete um estado de inflamação fisiológica na porção anterior da cavidade nasal, configurando assim uma mucosa normal (Augusto et al. 2011).

Na porção mais anterior, do vestíbulo nasal, o epitélio é do tipo estratificado pavimentoso queratinizado, cobrindo a lâmina própria que contém glândulas sebáceas, sudoríparas e pelos (vibrissas). Esse epitélio estende-se posteriormente, ainda na região mais anterior do septo e da parede lateral, até quase a extremidade anterior da concha inferior. Toda essa área do vestíbulo é a mais expostas aos fatores externos, estando mais sujeita ao ressecamento e ao trauma digital. A partir dessa região, no sentido anteroposterior, já na mucosa (pois não apresenta anexos da pele), em processo de transformação histológica gradual, o epitélio vai deixando de ser queratinizado, passa a ser estratificado pavimentoso não queratinizado, estratificado cubóide, para finalmente, mais ou menos na altura da válvula nasal, transformar-se em epitélio pseudoestratificado cilíndrico ciliado, com células caliciformes (Augusto et al. 2011).

Quanto à membrana basal, esta consiste, em sua maior extensão, em densa rede de fibras reticulares e em fibras colágenas delgadas, com escassos fibroblastos. Ela é mais espessa do que as que acompanham todos os outros epitélios, sendo o melhor exemplo de membrana basal epitelial que pode ser observado a microscopia de luz. Outra característica interessante da membrana basal da mucosa nasal é que a sua espessura pode variar de acordo com a região estudada e está relacionada ao tipo de epitélio respiratório típico, apresentando a menor espessura no epitélio estratificado pavimentoso, em que chega a ser indistinguível à microscopia de luz. Essas observações levam à ideia de que a membrana basal provavelmente funcionaria como barreira de proteção da mucosa nasal, uma vez que, nas áreas revestidas por epitélio respiratório, menos adaptado aos fatores externos, ela apresenta-se espessada e naquelas revestidas por epitélios metaplásicos, mais adaptados àqueles fatores, ocorre o oposto. Pode-se

se dizer, também que não existiria um padrão de normalidade para a espessura da membrana basal, sendo correto afirmar que ela se apresenta espessamento variável, de acordo com a região estudada e com o tipo de epitélio de revestimento.

A lâmina própria associada à mucosa nasossinusal localizada internamente à membrana basal, geralmente contendo glândulas seromucosas, vasos sanguíneos e leucócitos na região superficial, enquanto que na região profunda observa-se tecido conjuntivo denso não modelado delimitado pela lâmina óssea.

Uma característica da lâmina própria da mucosa nasal é a presença de numerosos capilares de paredes finas e vênulas (normalmente colapsadas), com fibras musculares lisas dispostas no sentido circular e longitudinal, que conferem a essa mucosa mecanismo erétil e turgência próprios; os vasos sanguíneos são predominantemente venosos.

A presença de células inflamatórias provavelmente está relacionada à resposta imunológica da mucosa nasal. Essas células migram dos vasos sanguíneos subepiteliais para emergir nos espaços intercelulares epiteliais, entrando em contato com antígenos nasais da superfície, podendo retornar à lâmina própria para prover informação antigênica adicional aos agregados linfóides ou retornar à circulação para participar da resposta imunológica humoral, como na produção local de IgA e IgE, no controle da microbiota ou processos alérgicos, respectivamente. Na região posterior da cavidade nasal, que apresenta maior quantidade de epitélio respiratório, e menos adaptado aos fatores ambientais, encontra-se maior quantidade de infiltrado inflamatório crônico do tipo moderado que o observado na região anterior, onde a quantidade de epitélio metaplásico é maior e o infiltrado é crônico discreto (Robbins et al. 2013).

Quanto às glândulas na lâmina própria, observa-se que existe grande quantidade tanto de glândulas serosas quanto de mucosas em toda a cavidade nasal, posterior com predomínio de glândulas serosas em indivíduos normais que tendem a aumentar com o envelhecimento. Em epitélios metaplásicos, há diminuição proporcional do número de glândulas, sobretudo quando este é do tipo estratificado pavimentoso (Augusto et al. 2011).

### **1.3. A constituição dos vasos e as alterações morfológicas estruturais**

Dado o tamanho, as artérias podem ser classificadas em arteríolas e artérias quando o diâmetro da luz é inferior ou superior a 100 µm, respectivamente

Mescher (2010) e, de acordo com a quantidade de lâminas elásticas, encontram-se artérias elásticas com múltiplas lâminas e proporcionalmente menor túnica muscular como a aorta e, artérias musculares, em que encontram-se a lâmina elástica interna delimitando a túnica íntima e proporcionalmente maior túnica muscular como a artéria de pequeno calibre denominada esfenopalatina.

De uma forma geral os vasos sanguíneos são constituídos por três túnicas, íntima, média e adventícia no caso das artérias e veias e da íntima no caso dos capilares. A íntima que é a camada mais interna da parede do vaso se estende do lúmen até à limitante elástica interna, sendo formada pelo endotélio e pelo delgado tecido conjuntivo associado composto principalmente por fibras elásticas, colágeno e proteoglicanos (Mescher 2010). O endotélio vascular é uma camada contínua de células endoteliais poligonais que ficam em contato direto com o sangue, que no caso da cavidade nasal apresenta-se justaposto e aderido entre si por junções de oclusão e atua como um importante regulador do tônus muscular, balanço hemostático, permeabilidade, proliferação celular e imunidade (Savoia et al. 2011). Os nutrientes se difundem pelas túnicas vasculares, sobretudo de vasos calibrosos, através de pequenos ramos da vasa *vasorum* que entram na túnica média pela camada adventícia (Mescher 2010).

Em condições normais a superfície das células endoteliais é lisa e regular, sendo revestidas por um glicocálix, no entanto, na presença de processos inflamatórios, este é eliminado permitindo a adesão leucocitária e pela liberação de citocinas inflamatórias pode levar ao desenvolvimento de lesões ateroscleróticas (Rutherford 2010). A adesão do endotélio ao tecido conjuntivo se faz pela lâmina basal que é responsável por promover suporte para a regeneração e crescimento da camada endotelial, permeabilidade vascular, iniciação do processo de coagulação e é uma barreira a migração celular (Savoia et al. 2011).

A lâmina elástica interna é uma camada de fibras elásticas com espessura de 70 a 100 nm de espessura que separa a camada subendotelial da túnica média arterial. Em condições normais de pressão, a camada de lâmina elástica interna forma uma fita circular, evidenciada nos cortes transversos da parede arterial. Experimentos observam que as células musculares lisas e as células endoteliais são capazes de formar elastina, colaborando para síntese da lâmina elástica interna (Kolega et al. 2011). Esta camada apresenta fenestrações entre as fibras de colágeno e proteoglicanos que permitem o fluxo de substâncias, por gradiente de

pressão, ao longo da parede arterial. Estas fenestrações permitem o aumento da superfície luminal e a contínua proliferação de células endoteliais logo abaixo da lâmina elástica interna (Masuda et al. 1999).

Em artérias de maior calibre observa-se que a lâmina elástica interna e a lamela elástica funcionam como uma barreira para o acúmulo de macromoléculas na parede arterial; defeitos na estrutura da lâmina elástica interna estão diretamente implicados no espessamento de artérias em humanos. A fragmentação da lâmina elástica e alterações na estrutura da camada média arterial são características comuns em placas avançadas de apolipoproteínas E em camundongos e, nos estágios iniciais do desenvolvimento de placas. Acredita-se que defeitos na camada elástica interna de vasos resultam em anormalidades no desenvolvimento de células endoteliais, causando aberturas na superfície endotelial que facilitam a entrada de macromoléculas, lipídios e leucócitos na íntima (Osika et al. 2007).

Embora se acredite que macromoléculas possam cruzar a camada epitelial celular de arteriais normais por transporte vesicular, este acaba ocorrendo por difusão através de fenestrações na lâmina elástica, sendo esta difusão inversamente proporcional ao tamanho da macromolécula. Desta forma, o aumento do tamanho da macromolécula, aumentará a resistência da lâmina elástica interna, mas não mudará a resistência do endotélio. Assim a diferença entre o índice de resistência das camadas da íntima faz com que a lâmina elástica interna seja o principal responsável pelo acúmulo de macromoléculas na camada íntima, regulando a difusão destas substâncias em nas camadas íntima e média (Wang et al. 2011).

Sabe-se que a estrutura normal de artérias elásticas e musculares e veias largas, progressivamente se alteram ao longo da vida em associação a doenças como a aterosclerose, hipertensão e diabetes e contribuem para o endurecimento da parede arterial (Celik et al. 2009; Theodosis et al. 2009). Tem surpreendido os pesquisadores não somente a natureza e a extensão das alterações, mas também como essas variam nos diferentes órgãos do corpo humano (Sandow et al. 2009). Dentre essas alterações observam-se em artérias elásticas como a aorta fibrose excêntrica e difusa da íntima, fragmentação das lamelas elásticas, espaçamento interlamelar, depósitos focais de amiloide e espessamento das paredes da vasa vasorum (Mescher 2010). Já as Artérias Musculares sofrem uma dilatação progressiva e tortuosidade importante com o envelhecimento. A íntima passa por

um processo de fibrose, sugerindo reduplicação da lâmina elástica interna, além de uma fragmentação focal e calcificação da lâmina elástica interna. A túnica média apresenta aumento da fibrose e hialinização, mas pouca inflamação em áreas livres de ateromas; nas arteríolas o espessamento intimal, especialmente de fibras de tecido fibroelástico e a hialinização da média são características da transformação vascular com o aumento da idade. Não somente as artérias sofrem alterações estruturais. Os capilares sofrem espessamento da membrana basal a partir da puberdade e as veias calibrosas demonstram espessamento da íntima e hipertrofia dos feixes longitudinais e circulares (Kitamoto e Egashira, 2004).

Ao nascimento a íntima é um espaço virtual com o endotélio bem próximo a lâmina elástica interna, mas com o envelhecimento essa camada se espessa difusamente e excentricamente nas bifurcações, preferencialmente em locais de fluxo sanguíneo alterado ou sob stress mecânico, sugerindo adaptações responsivas à injúria (Mescher 2010).

A fibrose progressiva da íntima afeta diretamente todas as artérias. Em artérias envelhecidas a lamela interna pode se duplicar e formar uma espécie de espessamento concêntrico da íntima. Pequenos focos de calcificação podem ser identificados também em vasos normais, geralmente na porção média da lâmina elástica interna. Estas alterações do envelhecimento, geralmente denominadas erroneamente com aterosclerose, são bem descritas nas artérias coronárias que apresentam menos fragmentação elástica e fibrose da íntima nas mulheres do que nos homens da mesma idade (Osika et al. 2007).

Sobre a túnica média das artérias, aproximadamente 75% da sua composição é de células musculares lisas que se distribuem de forma espiralada ou circular na parede arterial e assim como na íntima, pequena quantidade de colágeno e elastina aumenta na camada média ao longo da vida. As artérias dilatam-se e tornam-se mais tortuosas com o aumento da idade, dando um efeito anti-oclusivo ao vaso; o calibre da artéria coronária na meia idade e em mulheres idosas é menor do que nos homens (Mills 2007).

Em conjunto, as alterações estruturais sofridas pelos vasos demonstram o processo normal de envelhecimento dos tecidos na ausência de renovação tecidual e, segundo Wang et al. (2011), fatores pró inflamatórios locais são os principais associados ao envelhecimento das artérias, em que o fator inicial dessas alterações



são alguns marcadores moleculares como MCP-1 (methyl-accepting chemotaxis protein), MMP-2 (matriz metalloproteinase-2) e TGF-beta (transforming growth factor).

#### **1.4. A hipertensão arterial sistêmica e as alterações vasculares**

A hipertensão arterial é considerada um problema de saúde pública em vários países do mundo, afetando aproximadamente 30% a população dos Estados Unidos da América (Miniño 2009) e cerca de 20% dos brasileiros (Passos et al. 2006). Está relacionada com o aumento do risco de doenças do miocárdio e de acidente vascular cerebral que são respectivamente a primeira e terceira causa de mortes em países do primeiro mundo e o principal motivo de consultas no mundo ocidental (Kotecha et al. 1996). Também é o principal fator prognóstico para doença coronariana crônica, síndrome coronariana aguda, acidente vascular cerebral e dano renal. Estas doenças representam a maioria das causas de morte em países desenvolvidos até mesmo após advento dos medicamentos anti-hipertensivos em 1970. A pressão arterial flutua muito durante o dia, sendo o seu diagnóstico baseado principalmente na mensuração de 24 horas (Messerli 2007).

O efeito da pressão arterial em órgãos alvo, especialmente em vasos, são bem conhecidos e documentados (Rafflenbeul 2005). O dano inicial ocorre em pequenos vasos sanguíneos e se manifesta pela hipertrofia da túnica vascular média. A longo prazo o principal efeito observado é a redução do lúmen arterial. Já em vasos maiores a hipertrofia da camada média se deve a migração de células musculares lisas para o endotélio iniciando a formação da placa aterosclerótica. Os vasos perdem a sua elasticidade e as placas de ateroma podem se romper subitamente (Rizzoni et al. 2009).

O principal mecanismo ligado a proteção da parede vascular é a função hemostática do endotélio (Kitamoto e Egashira, 2004). As células endoteliais sintetizam e secretam substâncias muito importantes, como citocinas, angiotensina II e óxido nítrico. O óxido nítrico representa um papel importante na homeostase na parede vascular. Além disso o endotélio participa de muitas funções, com o a regulação do tônus vascular, no processo de coagulação, no controle de mecanismos inflamatórios e imunológicos e na regulação da proliferação da parede vascular (Miller et al. 2011). O contínuo aumento na tensão da parede vascular durante a hipertensão pode afetar a função normal do endotélio e alterar a homeostase. É evidente a correlação entre hipertensão e o risco de ocorrência de

acidente vascular hemorrágico cerebral e a formação e ruptura de aneurismas intracranianos (Rymer 2011). Conseqüentemente, a hipertensão apresenta correlação direta nos efeitos vasculares, como a aterosclerose, a disfunção endotelial e a ruptura (Inagawa 2010).

### **1.5. A hipertensão arterial sistêmica e a epistaxe**

A relação entre o nível de pressão arterial e ocorrência de epistaxe em pacientes hipertensos e normotensos é uma questão polêmica na prática clínica (Rafflenbeul 2005), no entanto tem sido demonstrada em vários estudos de admissão hospitalar de urgência (Varshney e Saxena, 2005) apesar de ainda incerta (Olatoke et al. 2006). A hipertensão arterial pode determinar alterações estruturais nos vasos nasais semelhante as verificadas no cérebro e na retina (Secchi et al. 2009), além de determinar o enfraquecimento e a ruptura de vasos sanguíneos com o acúmulo de placas de aterosclerose (Celik et al. 2009; Knopfholz et al. 2009; Theodosis et al. 2009). De forma semelhante, a associação entre hipertensão arterial, a hipertrofia de ventricular esquerda e o alargamento arterial nasal observado por videoendoscopia, demonstram como a hipertensão arterial contribui para a epistaxe (Lubianca et al. 1998), mas até o momento o mecanismo histopatológico do rompimento dos vasos sanguíneos nasais permanece a esclarecer.

A epistaxe, independente da gravidade, é um sintoma que comumente leva o paciente a procurar atendimento médico de urgência. Em média 60% das pessoas irão experimentar um episódio de epistaxe em sua vida. Entre esses somente 15% terão a causa do sangramento identificada. A incidência aumenta com a idade e é mais comum entre o sexo masculino. Aproximadamente 80% são sangramentos nasais anteriores e fáceis de serem tratados, enquanto 15 a 20% são da região posterior do nariz, requerendo internação hospitalar e o uso de técnicas invasivas de tratamento. Especificamente, 1% dos pacientes não respondem a tratamentos conservadores como eletrocoagulação, cauterização química e tamponamento nasal anterior, sendo necessário a ligadura arterial ou a embolização arterial. É comum a observação clínica de que pacientes com epistaxe no departamento de emergência sempre apresentam elevação da pressão arterial.

A revisão sistemática realizada por Kikidis et al. (2014) demonstrou que seis entre nove estudos concordaram que a pressão arterial estava elevada durante

os episódios de epistaxe quando comparada com o grupo controle, no entanto, devido a fatores de confundimento não é possível estabelecer uma relação de causa e efeito. Em 2002, Herkener et al. (2002) conduziu um estudo envolvendo 271 pacientes com epistaxe ativa e 101 pacientes de controle com episódio recente de epistaxe mas não ativo e demonstrou que a pressão arterial estava significativamente elevada nos pacientes com epistaxe ativa. Além disso, a história de hipertensão também foi significativamente elevada em pacientes com epistaxe ativa quando comparada com pacientes sem sangramento nasal grave no momento. Fuchs e Lubianca (2003) estudaram 173 pacientes com história de epistaxe e 1001 pacientes controle. O estudo não encontrou diferença estatística significativa entre a história de hipertensão e a incidência de epistaxe, especialmente depois da regressão logística para remover fatores de confundimento como idade, sexo, história de rinite alérgica e outras condições médicas da cavidade nasal. A limitação deste estudo foi a grande diferença entre o número de pacientes estudados entre os dois grupos comparados. Da mesma forma Beran et al. (1986) estudaram 121 pacientes com epistaxe e também não encontrou correlação com a presença ou ausência de hipertensão e epistaxe. Dizdar et al. (2007) estudou 19 pacientes com epistaxe ativa e comparou a pressão arterial com a pressão arterial da população em geral quando foi usado aspirina ou não ao mesmo tempo. Foi concluído que ambos, a pressão arterial elevada e o uso prévio de aspirina, podem estar associados com a epistaxe, apesar do pequeno tamanho da amostra.

Padgham (1990) avaliou os prontuários de 107 pacientes com epistaxe e demonstraram que a hipertensão foi associada com sangramento somente no meato médio nasal, mas não relacionada com a gravidade do sangramento. Lubianca-Neto et al. (1998) conduziu um estudo com 323 hipertensos durante os episódios de epistaxe que foram questionados quanto a algum tratamento prévio e quando foram diagnosticados com epistaxe. A presença de hipertensão foi correlacionada como fator predisponente a epistaxe aguda e a cronicidade da hipertensão aumentou o risco de epistaxe nestes pacientes. Charles e Corrigan (1977) estudou 194 pacientes com epistaxe e encontrou uma elevada prevalência de pressão elevada quando comparou com a população em geral. Este estudo foi limitado na comparação da pressão arterial durante a epistaxe e não incluiu nenhum grupo controle.

Os estudos que tratam da correlação entre hipertensão arterial e eventos de epistaxe não são conclusivos, além disso, fatores de confundimento como estresse e o efeito *jaleco branco* (momento em que a ansiedade do indivíduo atinge grau máximo durante uma consulta) podem contribuir para a elevação da pressão arterial durante o episódio de epistaxe e não uma correlação de causa e efeito; em alguns casos, a epistaxe pode apontar um diagnóstico inicial de hipertensão arterial. No entanto, considerando que a epistaxe pode ter causas multifatoriais como o envelhecimento, tabagismo, dislipidemia e o diabetes, a hipertensão arterial pode ser um fator associado.

### **1.6. Fatores relacionados à ruptura vascular**

Os estudos sobre os mecanismos fisiopatológicos da hipertensão arterial sistêmica em órgãos como o cérebro, coração, rins e outros associam as alterações estruturais vasculares com os acidentes hemorrágicos, no entanto, pouco se sabe se existem alterações estruturais nos vasos que irrigam a cavidade nasal e se essas estão associadas à hipertensão arterial ou mesmo com os episódios de epistaxe grave. A maior parte de estudos clínicos são de caso controle ou de prevalências de admissão hospitalar (Kikidis et al. 2014). A hipótese de que a epistaxe grave está associada à hipertensão arterial vem da constatação que pacientes atendidos com essa afecção são comumente diagnosticados com hipertensão arterial (Baran et al. 2016), sendo recomendado o uso de sinvastatinas, sobretudo para aqueles com idade superior a 50 anos e quando na presença de outros fatores de risco para doenças cardiovasculares (Pirodda et al. 2011).

Além da hipertensão arterial sistêmica é possível que outros fatores concorram para a epistaxe grave, como o trajeto tortuoso dos ramos da artéria esfenopalatina que quando associado a acidentes ósseos como a espícula etmoidal de aspecto pontiagudo, presente normalmente em mais de 90% dos indivíduos, pode favorecer a ruptura vascular em picos de hipertensão (Rezende et al. 2012). Outra possibilidade vem dos estudos de Rezende et al. 2009, que demonstrou uma tendência estatística para o aumento dos episódios de epistaxe grave de indivíduos atendidos no pronto socorro do Hospital de Base, durante os meses de frio e seca no Distrito Federal. Apesar dos diferentes fatores relacionados aos episódios de epistaxe é possível que pequenas alterações estruturais na parede vascular de capilares, arteríolas e artérias concorram, de forma cumulativa, para essa afecção.

## **2. OBJETIVOS**

## **2.1. OBJETIVO GERAL**

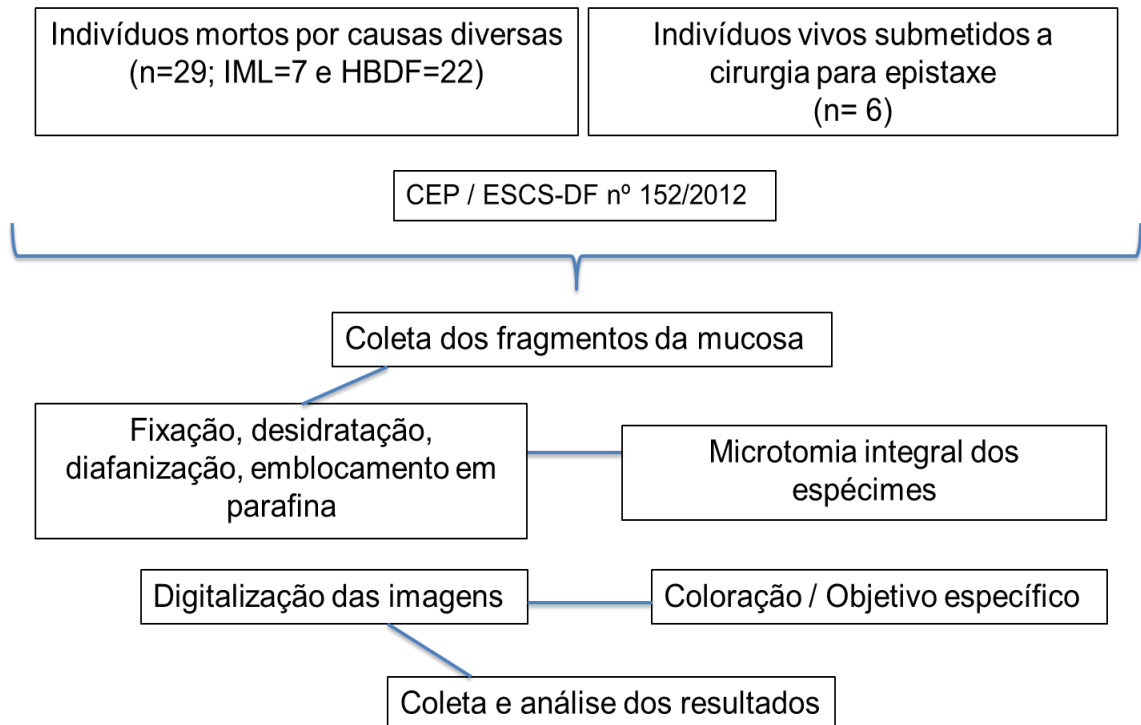
Descrever e comparar o padrão morfológico dos tecidos e da microvasculatura que integram a mucosa nasal posterior para determinar se a hipertensão arterial sistêmica ou a epistaxe alteram os padrões morfológicos de indivíduos saudáveis.

## **2.2. OBJETIVOS ESPECÍFICOS**

- Determinar a largura das túnicas íntima, média e adventícia;
- Avaliar a justaposição celular das camadas que compõem as túnicas íntima e média;
- Avaliar a integridade das camadas que compõem as túnicas íntima e média;
- Identificar a inervação dos tecidos que compõem a mucosa;
- Avaliar a presença de células inflamatórias nas regiões superficial e profunda da mucosa;
- Avaliar os componentes da matriz extracelular fibrosa;
- Comparar os achados morfológicos de indivíduos normotensos com o grupo de hipertensos ou vitimados pela epistaxe.

### **3. MATERIAIS E MÉTODOS**

### 3.1. Delineamento experimental



**Figura 2.** Organograma do estudo

### 3.2. Tipo de estudo

Trata-se de um estudo microanatômico descritivo da mucosa da cavidade nasal posterior obtida de cadáveres de morte recente (n=29), com ou sem histórico de hipertensão e de indivíduos atendidos no Hospital de Base do Distrito Federal para o tratamento cirúrgico da epistaxe grave (n=6).

### 3.3. Indivíduos e princípios éticos

Os participantes deste estudo eram cadáveres oriundos de morte recente, de causas diversas e não por epistaxe (n=29), e encaminhados ao Serviço de Anatomia Patológica Hospital de Base do Distrito Federal e ao Instituto de Medicina Legal do Distrito Federal, bem como aqueles indivíduos atendidos, vítimas de epistaxe (n=6) não falecidas, tratadas cirurgicamente no Hospital de Base do Distrito Federal no período compreendido entre 2010 a 2013. O número de indivíduos mínimo por grupo, n=13, foi calculado tomando-se por base a incidência de hipertensão arterial sistêmica na população de 20%, o percentual de



probabilidade de detecção de 80% e intervalo de confiança de 95%. (Fonte: [www.openepi.com/samplesize/SSCC.ht](http://www.openepi.com/samplesize/SSCC.ht)). No entanto, considerando que a obtenção de espécimes histológicos de cadáveres ou indivíduos vitimados pela epistaxe era de conveniência os grupos de hipertensos e epistaxe não alcançou o mínimo de 13 (treze) indivíduos.

Os indivíduos incluídos no estudo eram adultos de ambos os sexos e que possuíam prontuário médico para a coleta de dados epidemiológicos e clínicos (gênero, idade, histórico de hipertensão, vitimado pela epistaxe e causa da morte) necessários para a construção do perfil do grupo de estudo. Foram excluídos do estudo indivíduos vitimados por trauma de face, portadores de coagulopatias, doenças inflamatórias e tumores de cabeça e pescoço.

Durante a realização deste estudo, as normas éticas para a pesquisa científica com seres humanos foram rigorosamente obedecidas, em concordância com a lei 6.638/79 e conforme a declaração de Helsinque (World Medical Association Recommendation 2011). O estudo foi aprovado pelo Comitê de Ética em Pesquisa da ESCS-DF sob o número 152/2012 (Anexo 1). Os espécimes histológicos foram coletados mediante assinatura do termo de consentimento livre e esclarecido pelo indivíduo ou pelo responsável (Anexos 2, 3 e 4).

### **3.4. Grupos de estudo**

Os grupos de estudo foram constituídos conforme descrito abaixo.

- A. Grupo Normotenso: Indivíduos sem histórico de hipertensão arterial sistêmica (n=17);
- B. Grupo Hipertenso: Indivíduos com histórico de hipertensão arterial sistêmica (n=12);
- C. Grupo Epistaxe: Indivíduos com epistaxe grave e submetidos a tratamento cirúrgico (n=6, 3 hipertensos e 3 normotensos).

### **3.5. Obtenção das amostras da mucosa nasal**

As amostras da mucosa da cavidade nasal posterior foram obtidas por técnica de dissecação em ambas as cavidades nasais e registradas por videoendoscopia nasal com óptica de zero grau/4.0 mm (Karl Storz®, Tuttlingen, Germany).

#### *A. Amostras de cadáveres*

Para os cadáveres a coleta das mucosas era feita entre 3 e 12 horas após a morte. Depois de deslocar medialmente a concha média, foi identificado com uma pinça palpadora a região de transição entre a fontanela maxilar posterior e a porção perpendicular do osso palatino; nesta região, foi realizada uma incisão vertical na mucosa, de aproximadamente 1,5 cm, logo acima da porção superior da concha inferior. Em seguida, confeccionou-se um retalho mucoperiosteal ao longo da região posterior do nariz e da transição do meato médio com o superior, até identificar o forame esfenopalatino e os seus vasos. A dissecação continuou até a parede anterior do seio esfenóide para identificar outros possíveis ramos arteriais. Foram colhidas amostras com 1 cm de comprimento a partir da sua saída do forame esfenopalatino, em que o ramo mais calibroso da artéria esfenopalatina (SPA) foi removido juntamente com seus ramos adjacentes de cada fossa nasal.

#### *B. Amostras de indivíduos submetidos ao tratamento cirúrgico*

Para os indivíduos submetidos ao tratamento cirúrgico para a epistaxe grave a obtenção de amostras se deu durante o procedimento cirúrgico. Inicialmente foram removidos os tampões das fossas nasais que continham parcialmente o sangramento. Aspirou-se os coágulos das fossas nasais e identificou-se a região de sangramento ativo para certificar-se da origem da nutrição sanguínea pelos ramos da artéria esfenopalatina. A mesma técnica utilizada nos cadáveres para identificar o forame esfenopalatino e os seus vasos foi utilizada nos indivíduos submetidos ao tratamento cirúrgico. Ao se identificar o maior ramo arterial, foi isolado um segmento arterial por fios multifilamentares de seda 0.0 (Ethicon®, São Paulo, Brasil) ou por clips de titânio para aneurisma (Vicca®, Cachoeirinha-RS, Brazil). Foram colhidas amostras com 1 cm de comprimento do segmento arterial e sua mucosa adjacente a partir da sua saída do forame esfenopalatino e posteriormente foi realizada a cauterização termoeletrica dos ramos isolados com os fios de seda para a completa hemostasia do procedimento cirúrgico.

### **3.6. Processamento histológico**

As amostras de mucosa nasal coletadas de cadáveres ou indivíduos submetidos a tratamento cirúrgico foram processadas para as análises

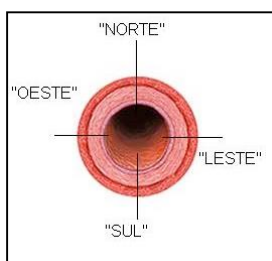
histopatológicas por microscopia de luz. Inicialmente os espécimes depois de fixados, eram desidratados em soluções com concentrações crescentes de álcool (70%, 80%, 90% e 3x 100%), diafanizados 2 vezes durante 30 minutos em xilol e impregnados 3 vezes em parafina a 60 graus. Em seguida, as amostras eram emblocados em parafina, seccionadas integralmente no micrótomo em secções histológicas de 5 µm de espessura que eram então coletadas em lâminas para microscopia previamente enumeradas.

Para obter os dados das análises histológicas dos diferentes tecidos que compõem a mucosa, grupos de 4 (quatro) lâminas/secções histológicas eram separadas e as diferentes técnicas de coloração (Hematoxilina & Eosina, Tricrômio de Gomori, Reticulina e imunohistoquímica para S100) eram aplicadas em cada grupo de 4 lâminas e de forma sequencial.

Depois de coradas, as secções histológicas eram protegidas com lamínulas de vidro e resina sintética (Enthelan<sup>®</sup>, Sigma-Aldrich) e posteriormente digitalizadas no sistema de fotodocumentação Aperio<sup>®</sup> (Leica, New Castle, England) para a coleta dos dados histológicos e histopatológicos (qualitativas, semiquantitativas e morfometria), sempre por um único observador e de forma cega, e para a representação dos resultados.

### 3.7. Avaliação morfométrica dos vasos sanguíneos

Para a medida da largura das túnicas íntima, média e adventícia, em secções transversais, foram selecionadas secções histológicas digitalizadas de cada artéria coradas por Hematoxilina-Eosina e Gomori. A extensão vascular analisada foi de  $47,8 \pm 12,9$  µm em secções arteriais em cerca de 6 lâminas por indivíduo, obtidas da microtomia integral dos fragmentos arteriais e mucosa nasal adjacente. As medidas das larguras das três túnicas foram tomadas em quatro pontos equidistantes para determinar a média das larguras por secção histológica em cada túnica (Figura 3); esse procedimento foi repetido em todas as secções histológicas transversais de artérias de pequeno calibre (>100 µm).



**Figura 3.** Esquema representativo para a obtenção dos dados morfométricos em secções histológicas dos vasos sanguíneos

A captura e a digitalização da imagem da secção arterial foram feitas por um microscópio Olympus BX41® (Tóquio, Japão) com câmara Amscope MD 600® (Califórnia, EUA) acoplada a ocular e conectada a um notebook Toshiba NB 255 (Tokio, Japão). Foi utilizado o programa Amscope 3.0® (Califórnia, EUA) e salvo fotografias em arquivos digitais nos aumentos de 40x, 100x e 1000x. A medida das túnicas vasculares foram expressas em micrômetros utilizando-se o software AxionVision 4.6 da Carl Zeiss® (Jena, Alemanha). Os dados quantitativos expressos em micrômetros foram tabulados em planilha de Excel e posteriormente transferidos para o programa de estatística para as comparações entre os grupos.

### **3.8. Obtenção dos dados de justaposição e integridade das túnicas íntima e média**

As análises qualitativas foram realizadas em secções transversais de capilares, arteríolas, artérias de pequeno calibre, numa extensão equivalente as  $60,0 \pm 12,5 \mu\text{m}$  nas secções histológicas coradas com o método histoquímico para a identificação de fibras reticulares (reticulina/colágeno III). Para a análise da túnica íntima de capilares ( $\approx 10 \mu\text{m}$ ), arteríolas ( $< 100 \mu\text{m}$ ) e artérias ( $> 100 \mu\text{m}$ ) considerou-se a integridade-justaposição do endotélio. Para a análise da túnica média de arteríolas e artérias considerou-se a integridade (homogeneidade da camada muscular) e a justaposição (aderência) entre as células musculares lisas. Para cada característica analisada (integridade e justaposição) atribuiu-se os números 1 (um) ou 0 (zero), quando esta estava presente ou ausente, respectivamente.

Posteriormente à coleta dos dados histológicos preparou-se uma tabela em planilha de Excel e posteriormente transferidos para o programa de estatística para as comparações entre os grupos

### **3.9. Identificação do tecido nervoso**

A análise do tecido nervoso presente na mucosa da cavidade nasal foi realizada pelo método imunohistoquímico para a proteína S100 (Biocare Medical, Concord-CA, United States) codificada por uma família de múltiplos genes de proteínas de baixo peso molecular expressas num grande número de células do sistema nervoso central e periférico, nos melanócitos, condrócitos e adipócitos

(Donato 1999). Para tanto, foram coletadas secções histológicas sequenciais de 5 µm de espessura aderidas em lâminas de vidro previamente silanizadas. Em seguida, os cortes foram desparafinados em xilol (3 banhos de 1 minuto), desidratados em álcool etílico absoluto (6 banhos de 1 minuto) e álcool etílico a 95% (2 banhos de 1 minuto) e reidratados em águas destilada (3 banhos de 1 minuto). Considerando que a parafinização dos espécimes mascara os sítios antigênicos das células, a recuperação antigênica se deu pela imersão das lâminas em cuba vaporizada contendo tampão citrato com 0,2% de *Tween* 20, previamente aquecido a 95 °C por 20 minutos. Em seguida, as lâminas foram resfriadas a temperatura ambiente por 15 minutos, lavadas em água destilada (sob agitação) e então, submetidas ao bloqueio da peroxidase endógena para evitar reações inespecíficas. Para isso, as lâminas foram imersas em solução aquosa de peróxido de hidrogênio a 10% por 15 minutos (2 banhos) e posteriormente lavadas 3 vezes em água destilada para remover o excesso da solução de bloqueio.

Na sequência da recuperação antigênica, as lâminas foram lavadas vigorosamente com tampão TBS (TRIS pH 7,3 e cloreto de sódio em água destilada) acrescido de *Tween* 20; o líquido excedente foi removido com o auxílio de um papel absorvente. Depois, os cortes foram tratados com 50 µL de anticorpo primário monoclonal S100 produzidos em cabra (clone: QBEnd/10, Biocare Medical, Concord-CA, United States), previamente diluído na proporção de 1:100 em tampão TBS com 1% de SAB; nessas condições as lâminas foram incubadas em uma cuba umidificada durante 24 horas a 4 °C. Finalizada a incubação, as lâminas foram lavadas vigorosamente com tampão TBS/*Tween* 20 e as secções histológicas foram reincubadas com 50 µL de anticorpo secundário biotilado anti-cabra (Spring®, Pleasanton, United States) diluído em 1:200 em tampão TBS/*Tween* 20, por 1 hora à temperatura ambiente e então, foram novamente lavadas com o tampão TBS/*Tween* 20 e, o excesso de líquido foi retirado com auxílio de um papel absorvente. Para visualizar os imunocomplexos, as secções histológicas foram incubadas com uma solução comercial de estreptavidina-peroxidase (Spring®, Pleasanton, United States) em tampão TBS por 30 minutos à temperatura ambiente e em seguida com outra solução comercial de diaminobenzidina (DMB) e peróxido de hidrogênio por 10 mais minutos. Posteriormente, as lâminas depois de lavadas 3 vezes em água corrente sob baixa pressão, foram contra-coradas com hematoxilina de Harris por 30 segundos, novamente lavadas em água corrente por

5 minutos e finalmente protegidas com lamínulas aderidas com resina sintética (Enthelan®, Sigma-Aldrich).

O complexo de cor acastanhado formado da ligação da estreptavidina-biotina presente no anticorpo secundário biotinado e a peroxidase via peroxidação do peróxido de hidrogênio e o DMB foi visualizado em microscopia óptica. Para a coleta foram quantificados o total de imunomarcações (pontos acastanhados) numa área equivalente a 66 mm<sup>2</sup> das secções histológicas integrais dos espécimes obtidos dos indivíduos dos grupos normotensos, hipertensos e epistaxe. Os resultados expressos em total de imunomarcações/66 mm<sup>2</sup>/Indivíduo foram tabulados em planilha de Excel e posteriormente transferidos para o programa de estatística para as comparações entre os grupos

### **3.10. Avaliação do tecido conjuntivo**

#### **A. Células migratórias**

Para as análises qualitativas da fração celular do tecido conjuntivo das secções histológicas foram considerados a presença ou ausência de células inflamatórias (neutrófilos, eosinófilos, macrófagos ou linfócitos) na mucosa superficial (tecido conjuntivo frouxo e com glândulas seromucosas) ou profunda (tecido conjuntivo denso) e a presença ou ausência de tecido necrótico e/ou células em degeneração. Também, foi quantificado o número de células migratórias por cada secção histológica e em todas as lâminas obtidas da microtomia sequencial dos espécimes histológicos individuais e que posteriormente foram digitalizadas (Aperio®, Scan Scope). Os dados expressos em total de células migratórias por campos de 400 μm<sup>2</sup> foram tabulados em planilha de Excel transferidos para o programa de estatística para as comparações entre os grupos

#### **B. Matriz extracelular fibrosa**

Para a análise da matriz extracelular foram consideradas as secções histológicas coradas com as técnicas de Weigert (identificação de fibras elásticas), H&E e tricrômio de Gomori (identificação de fibras colágenas) e digitalizadas. Para as análises foi utilizado o programa Image Scope (Aperio®) e o parâmetro qualitativo considerado foi a intensidade de cor para as diferentes fibras (colágenas/cor azul, elásticas/violácea ou reticulares/negras) nas regiões superficial e profunda da

mucosa, em que foram atribuídos os números 1 (pouco), 2 (médio) ou 3 (intenso) para cada secção histológica e os resultados foram expressos em média da intensidade/área/lâmina/indivíduo. As análises foram feitas separadamente na mucosa nasal superficial (tecido conjuntivo frouxo e com glândulas seromucosas) e profunda (tecido conjuntivo denso). Os resultados expressos em total de fibroblastos/fibrócitos/400  $\mu\text{m}^2$  foram tabulados em planilha de Excel e posteriormente transferidos para o programa de estatística para as comparações entre os grupos

### **3.11. Análise estatística**

Para a aplicação dos testes estatísticos verificou-se previamente a normalidade ou não das variáveis dos dados pelo teste de Kolmogorov-Smirnov e a variância da amostra pelo teste de Bartlett. Para comparar duas amostras independentes foi usado o teste t-Student ou Mann-Whitney para os dados paramétricos ou não paramétricos, respectivamente. Em sendo assim, foram comparados os resultados obtidos entre a) normotenso e hipertenso, b) normotenso e epistaxe e c) hipertenso e epistaxe. As diferenças entre as variáveis comparadas foram consideradas estatisticamente significativas quando a probabilidade bicaudal da sua ocorrência devida ao acaso (erro tipo I) foi menor que 5% ( $p < 0,05$ ). O programa Prism 5® software package (GraphPad, USA) foi utilizado para as análises e a produção dos gráficos.

## **4. RESULTADOS**



#### 4.1. PERFIL DOS INDIVÍDUOS

O estudo morfológico da mucosa e da microvasculatura da cavidade nasal posterior foi composto de 35 indivíduos, sendo 29 indivíduos mortos por causas diversas e submetidos a necropsia no Serviço de Anatomia Patológica do Hospital de Base ou no Instituto de Medicina Legal do Distrito Federal, e 6 indivíduos vivos submetidos a tratamento cirúrgico para epistaxe grave no Hospital de Base do Distrito Federal. As amostras foram colhidas no período de agosto de 2010 a dezembro de 2013. Para identificar o perfil individual foram considerados o sexo, idade, presença ou não de Hipertensão Arterial Sistêmica (HAS) e a presença de epistaxe (Tabelas 1 e 2).

O grupo de estudo foi composto por uma amostra de conveniência (indivíduos aleatórios e consentidos da pesquisa) de 35 indivíduos, sendo 23 do sexo masculino e 12 do sexo feminino, jovens, adultos e idosos com faixa etária variando de  $58,6 \pm 9,3$  para as mulheres (mínimo 45 anos e máximo 82 anos) e  $52,0 \pm 23,6$  (mínimo 11 anos e máximo 96 anos) para os homens. A Hipertensão Arterial Sistêmica (HAS) estava presente em 15 (43%) indivíduos e ausente em 20 (57%) dos indivíduos. Separadamente em relação ao gênero observou-se que dentre as mulheres 50% eram hipertensas, enquanto que 39% dos homens eram hipertensos.

**Tabela 1:** Perfil epidemiológico dos indivíduos do sexo feminino, contendo dados de idade, hipertensão, epistaxe grave e causa da morte.

Indivíduo	Hipertensão Arterial Sistêmica	Idade (Anos)	Epistaxe	Causa mortis
1F	Normotenso	50	não	Acidente vascular cerebral hemorrágico
2F		58	não	Miocardiopatia chagásica
3F		62	não	Trombose mesentérica
4F		64	não	Acidente vascular isquêmico
5F		56	não	Câncer de colo uterino
6F		45	sim	-
7F	Hipertenso	82	não	Abscesso cerebral
8F		55	não	Hepatite crônica
9F		60	não	Acidente vascular cerebral hemorrágico
10F		53	não	Tumor cerebral
11F		58	não	Insuficiência cardíaca
12F		45	sim	-
Média±DP		<b>58,6±9,3</b>	-	-

**Tabela 2:** Perfil epidemiológico dos indivíduos do sexo masculino, contendo dados de idade, hipertensão, epistaxe grave e causa da morte.

Indivíduo	Hipertensão arterial sistêmica	Idade	Epistaxe	Causa mortis
1M	Normotenso	55	não	Miocardiopatia Chagásica
2M		15	não	Trauma de crânio
3M		42	não	Pneumonia
4M		40	não	Tumor de próstata
5M		55	não	Desconhecida
6M		11	sim	Acidente vascular hemorrágico
7M		69	não	Abscesso cerebral
8M		43	sim	-
9M		26	não	Trauma de crânio
10M		37	não	Trauma de abdome
11M		74	não	Pneumonia
12M		43	não	Trauma de crânio
13M		16	não	Trauma de abdome
14M		45	sim	-
15M	Hipertenso	87	não	Tumor ósseo de quadril
16M		59	não	Acidente vascular hemorrágico
17M		91	não	Acidente vascular isquêmico
18M		78	não	Câncer de tireóide
19M		52	não	Acidente vascular hemorrágico
20M		81	sim	-
21M		62	não	Desconhecida
22M		96	não	Trauma de crânio
23M		55	sim	-
Média±DP	-	52,0±23,6	-	-

#### 4.2. ESTUDO DESCRITIVO E COMPARATIVO DAS TÚNICAS VASCULARES

Para o estudo descritivo e comparativo das características morfológicas da mucosa superficial e profunda da cavidade nasal posterior e dos ramos da artéria esfenopalatina/microvasculatura de indivíduos dos grupos de normotensos, hipertensos ou aqueles vitimados pela epistaxe, foi avaliado para o grupo de mulheres e homens separadamente a largura e a integridade das túnicas vasculares (íntima, média e adventícia) e a justaposição das células das túnicas íntima e média. Além disso, foram coletados dados morfológicos do tecido conjuntivo, matriz extracelular e células, fixas e migratórias, e a presença ou não de

terminações nervosas associadas à mucosa.

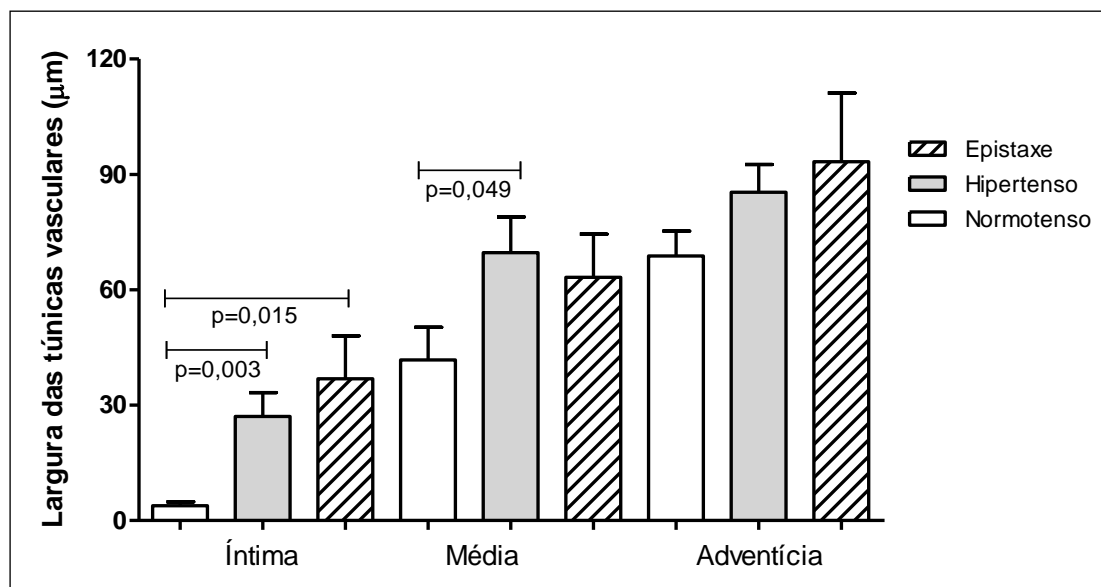
Para as comparações o estudo analisou os grupos de normotensos, hipertensos e epistaxe, considerando indivíduos de ambos os sexos e posteriormente foram analisados individualmente os grupos de mulheres e homens.

A rede vascular era composta por capilares (diâmetro de  $<10\ \mu\text{m}$ ), arteríolas (diâmetro de  $10\ \mu\text{m}$  a  $100\ \mu\text{m}$ ) e artérias de pequeno calibre ( $100$  a  $200\ \mu\text{m}$  de diâmetro) e para as comparações o estudo analisou secções histológicas obtidas dos grupos de normotensos, hipertensos e epistaxe, considerando indivíduos de ambos os sexos e posteriormente foram analisados individualmente os grupos de mulheres e homens.

#### **4.2.1. COMPARAÇÃO DAS LARGURAS DAS TÚNICAS VASCULARES NOS GRUPOS NORMOTENSO, HIPERTENSO E EPISTAXE**

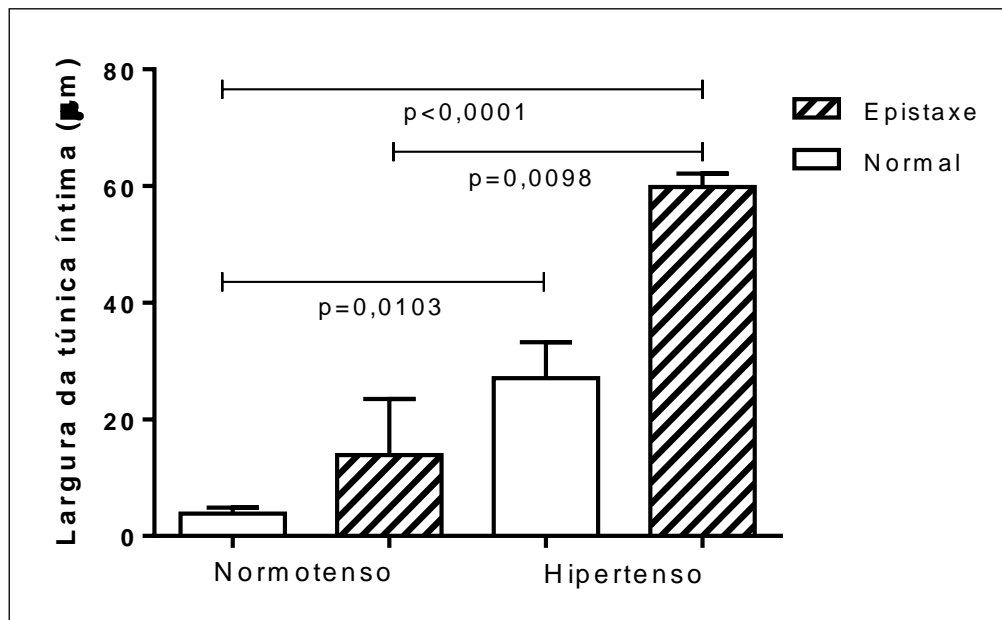
Para determinar a largura das túnica íntima, média e adventícia da microvasculatura associada à artéria esfenopalatina foram analisadas secções transversais que totalizaram  $47,8 \pm 12,9\ \mu\text{m}$  de comprimento. Logo, para saber se nos hipertensos ou nos indivíduos com epistaxe as larguras das túnica vasculares diferiam do grupo de normotensos foram feitos os estudos comparativos.

Os resultados das comparações entre dois grupos, quanto à largura das três túnica (íntima, média e adventícia), mostraram que os normotensos apresentaram menor largura da túnica íntima, na comparação com o grupo de hipertensos (Mann-Whitney;  $p=0,003$ ); as demais comparações mostraram não haver diferenças entre os grupos ( $p<0,05$ ) (Figura 3).

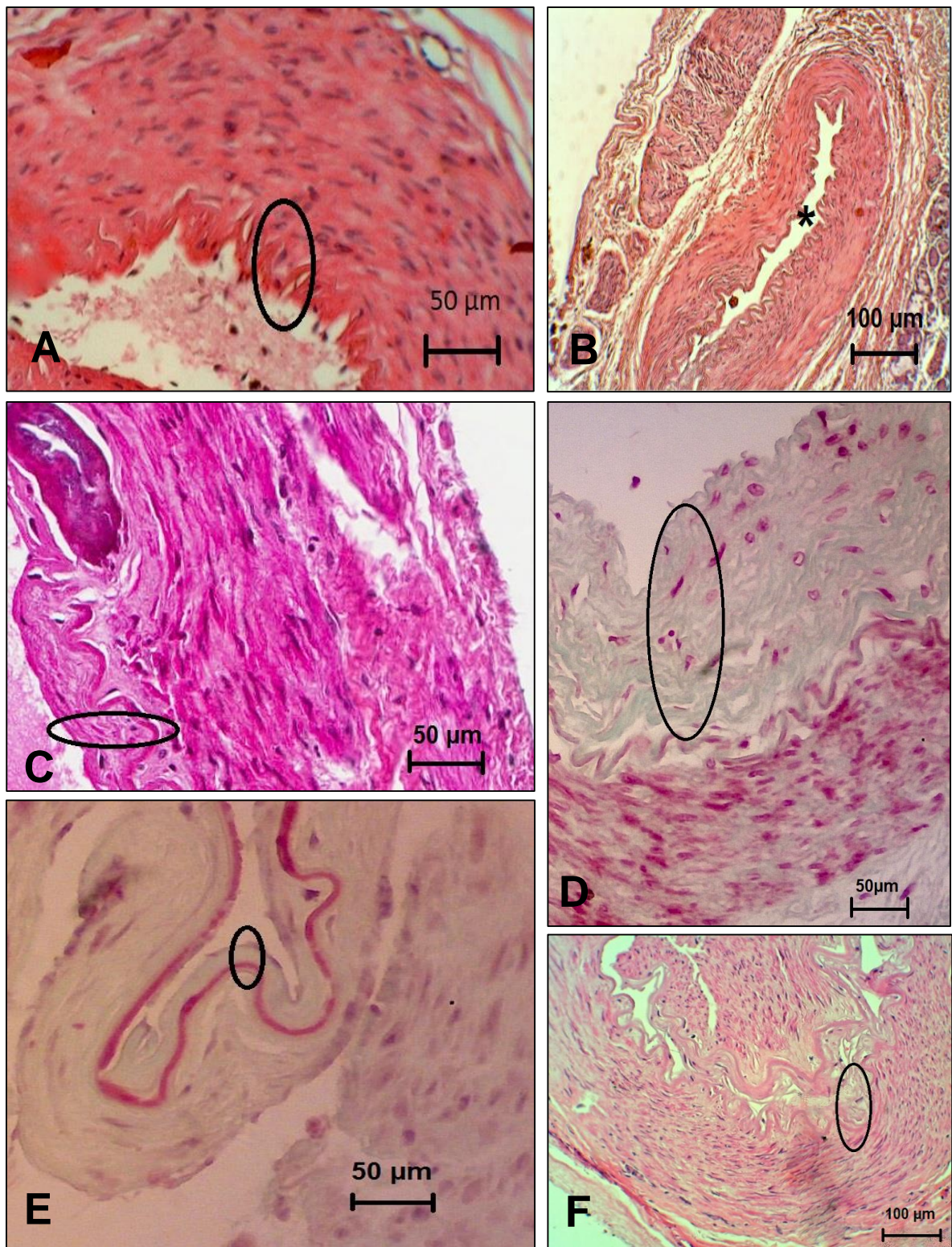


**Figura 3.** Largura das túnica íntima, média e adventícia dos ramos da microvasculatura associada à mucosa da cavidade nasal posterior de mulheres e homens normotensos, hipertensos e com epistaxe. Os resultados, analisados pelo teste t, mostraram que no grupo de normotensos a túnica íntima foi menor largura do que para o grupo de hipertensos ( $p=0,003$ ) ou epistaxe ( $p=0,015$ ), o grupo de hipertensos apresentaram maior largura da túnica média na comparação com o normotenso ( $p=0,049$ ). Os demais grupos não diferiram entre si ( $p>0,05$ ). Estão representados as médias e os desvios padrão.

Considerando que os indivíduos vitimados pela epistaxe ( $n=6$ ) exibiam ou não hipertensão arterial sistêmica, foram comparadas as túnica vasculares desses indivíduos separadamente com os grupos de normotensos ou hipertensos. Os resultados analisados pelo teste t mostraram que indivíduos hipertensos, com ou sem epistaxe, apresentaram maior largura da túnica íntima na comparação com os normotensos ( $p<0,05$ ) e que dentre os indivíduos vitimados pela epistaxe, os hipertensos exibiam as maiores larguras da túnica íntima ( $p<0,05$ ). Não houve diferenças entre as larguras da túnica íntima entre os indivíduos normotensos controle na comparação com os normotensos vitimados pela epistaxe ( $p>0,05$ ) (Figura 4 e 5).



**Figura 4.** Largura da túnica íntima dos ramos da microvasculatura associada à mucosa da cavidade nasal posterior de mulheres e homens normotensos, hipertensos e com epistaxe. Os resultados, analisados pelo teste t, mostraram que indivíduos hipertensos, com ou sem epistaxe, exibiam maior túnica íntima que normotensos ( $p < 0,05$ ), indivíduos com epistaxe e hipertensos tinham maiores túnicas íntimas do que epistaxe e normotensos ( $p < 0,05$ ). Não houve diferenças entre as larguras da túnica íntima entre os indivíduos normotensos controle com normotensos vitimados pela epistaxe ( $p > 0,05$ ). Estão representados as médias e os desvios padrão e os indivíduos discrepantes.



**Figura 5.** Fotomicrografias de seções histológicas de artérias da cavidade nasal posterior com destaque sobre o espessamento da camada íntima arterial. A (aumento de 200x, HE) e B (aumento de 100x, HE) são indivíduos normotensos; C (aumento de 400x, HE) e D (aumento de 400x, Gomori) são indivíduos hipertensos; e E (aumento de 200x, Gomori) e F (aumento de 200x, HE) são vítimas de epistaxe. Observar a importante diferença entre a largura da túnica íntima em comparação ao normotensos e vitimados por epistaxe. HE = hematoxilina e eosina.

#### 4.2.2. COMPARAÇÃO DA LARGURA DAS TÚNICAS VASCULARES POR GÊNERO

Os resultados analisados separadamente para os indivíduos dos sexos feminino (Tabela 3) ou masculino (Tabela 4) mostram a média±DP da largura das túnicas vasculares para os grupos de normotensos, hipertensos e aqueles vitimados pela epistaxe.

**Tabela 3.** Largura das túnicas vasculares obtidas da microvasculatura associada à cavidade nasal posterior de indivíduos do sexo feminino.

<b>Pressão Arterial Sistêmica</b>	<b>Túnicas vasculares (<math>\mu\text{m}</math>) (Média <math>\pm</math> DP)</b>		
	<b>Íntima</b>	<b>Média</b>	<b>Adventícia</b>
<b>Normotenso (n=5)</b>	5,3 $\pm$ 2,3	57,3 $\pm$ 32,1	75,8 $\pm$ 10,7
<b>Hipertenso (n=5)</b>	33,3 $\pm$ 27,3	78,6 $\pm$ 37,3	96,3 $\pm$ 31,0
<b>Epistaxe (n=2, sendo 1 normotensa e 1 hipertensa)</b>	19,6 $\pm$ 3,4	74,8 $\pm$ 23,8	110,1 $\pm$ 44,6

**Tabela 4.** Largura das túnicas vasculares obtidas da microvasculatura associada à cavidade nasal posterior de indivíduos do sexo masculino.

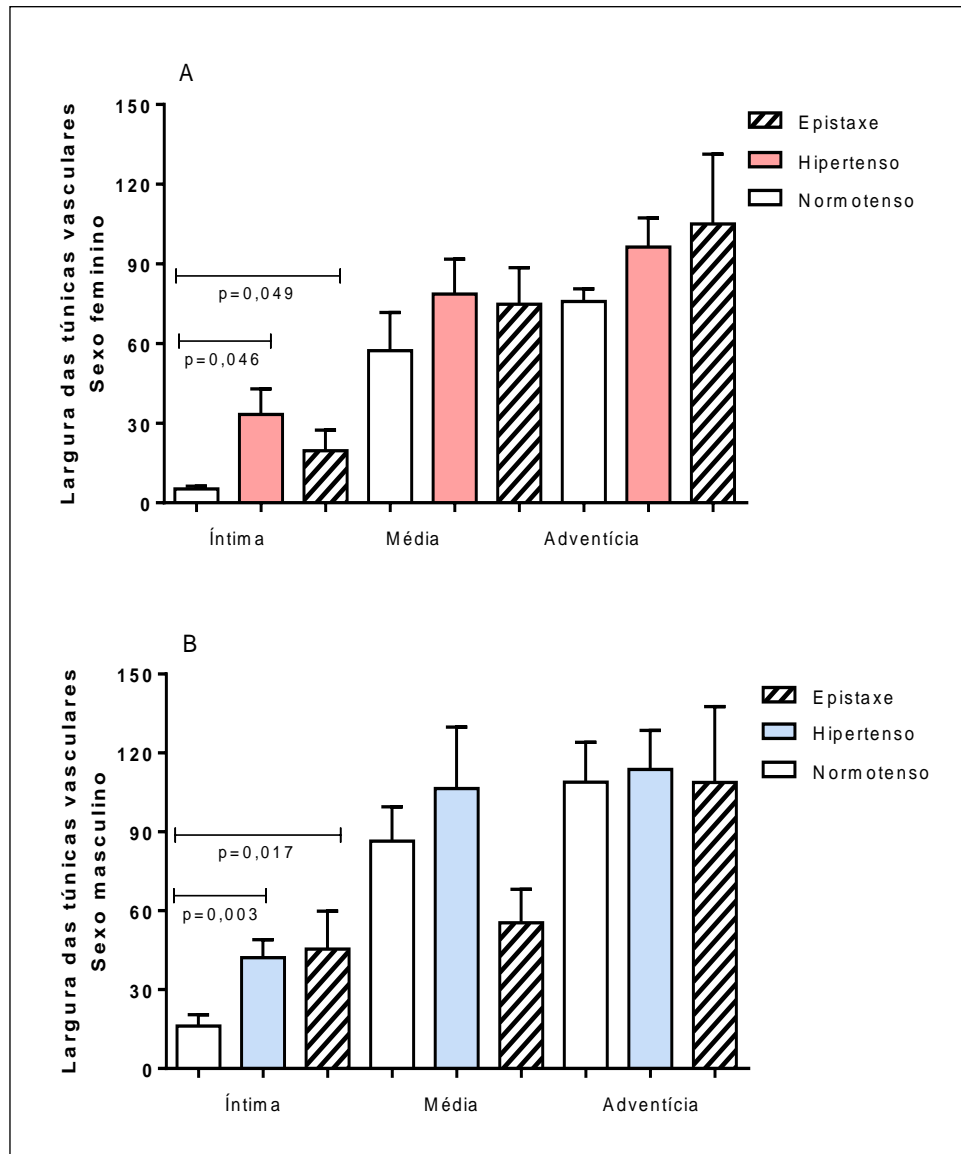
<b>Pressão Arterial Sistêmica</b>	<b>Túnicas vasculares (<math>\mu\text{m}</math>) (Média <math>\pm</math> DP)</b>		
	<b>Íntima</b>	<b>Média</b>	<b>Adventícia</b>
<b>Normotenso (n=12)</b>	16,2 $\pm$ 14,8	86,5 $\pm$ 45,1	108,8 $\pm$ 52,5
<b>Hipertenso (n=9)</b>	42,2 $\pm$ 20,6	106,4 $\pm$ 70,3	113,7 $\pm$ 44,7
<b>Epistaxe (n=4, sendo 2 normotensos e 2 hipertensos)</b>	45,4 $\pm$ 28,9	55,4 $\pm$ 25,4	108,8 $\pm$ 57,8

Os resultados mostraram para os indivíduos do sexo feminino aumento de 528% na largura da túnica íntima da microvasculatura do grupo hipertenso (33,3  $\pm$  27,3  $\mu\text{m}$ ) e de 269% no grupo epistaxe (19,6  $\pm$  3,4  $\mu\text{m}$ ), na comparação como os normotensos (5,3  $\pm$  2,3  $\mu\text{m}$ ) (Teste t; p<0,05) (Figura 6 A). Semelhantemente, os



grupos masculinos de hipertensos ( $42,2 \pm 20,6 \mu\text{m}$ ) ou vitimados pela epistaxe ( $45,4 \pm 28,9 \mu\text{m}$ ) apresentaram aumento de 160% ou 180% na largura da túnica íntima, na comparação com o grupo de normotensos ( $16,2 \pm 14,8 \mu\text{m}$ ) (Teste t;  $p < 0,05$ ) (Figura 6 B).

Quanto às túnicas média e adventícia dos diferentes grupos, normotensos, hipertensos ou epistaxe, os resultados mostraram que as larguras não diferiram entre si (Teste t;  $p > 0,05$ ) (Figuras 1 e 5).



**Figura 6.** Largura das túnicas vasculares da microvasculatura associada à mucosa da cavidade nasal posterior de indivíduos dos sexos feminino (A) e masculino (B). Os resultados das comparações entre os grupos (normotenso, hipertenso e epistaxe) mostraram que as túnicas íntimas aumentaram de largura nos indivíduos hipertensos e epistaxe na comparação com os normotensos (Teste t;  $p < 0,05$ ); para as demais túnicas não houve diferenças entre os grupos (Teste t;  $p > 0,05$ ). Estão representados as médias e os desvios padrão.



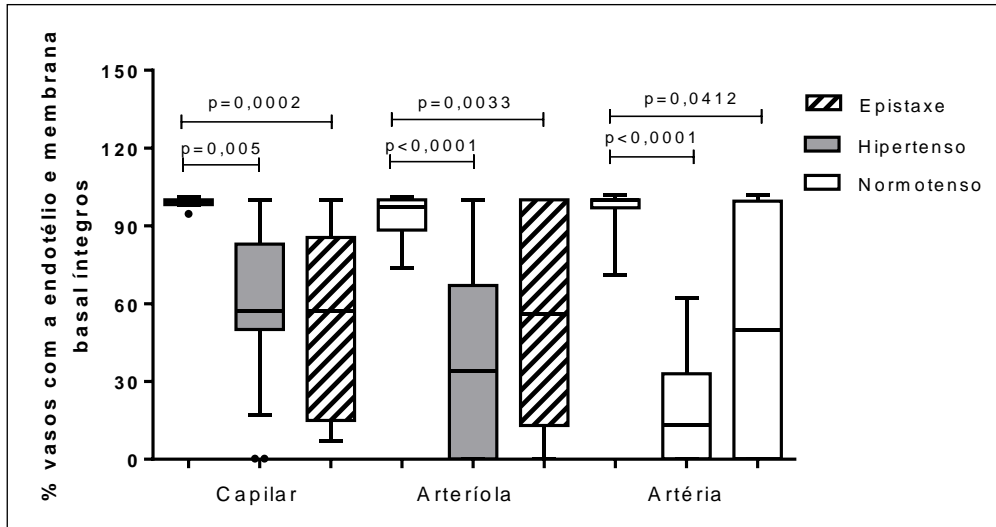
### **4.2.3. INTEGRIDADE E JUSTAPOSIÇÃO DAS TÚNICAS ÍNTIMA E MÉDIA**

Para avaliar a justaposição celular e a integridade das túnica íntima e média foram analisadas secções histológicas transversais da microvasculatura, que totalizaram  $1,9\pm 0,6$  mm para capilares,  $1,4\pm 0,7$  mm para arteríolas e  $1,2\pm 0,8$  mm para artérias de pequeno calibre. Os resultados foram expressos em percentual de secções histológicas com as túnica íntima e média íntegros ou em percentual de vasos que apresentavam células justapostas nas túnica íntima e média.

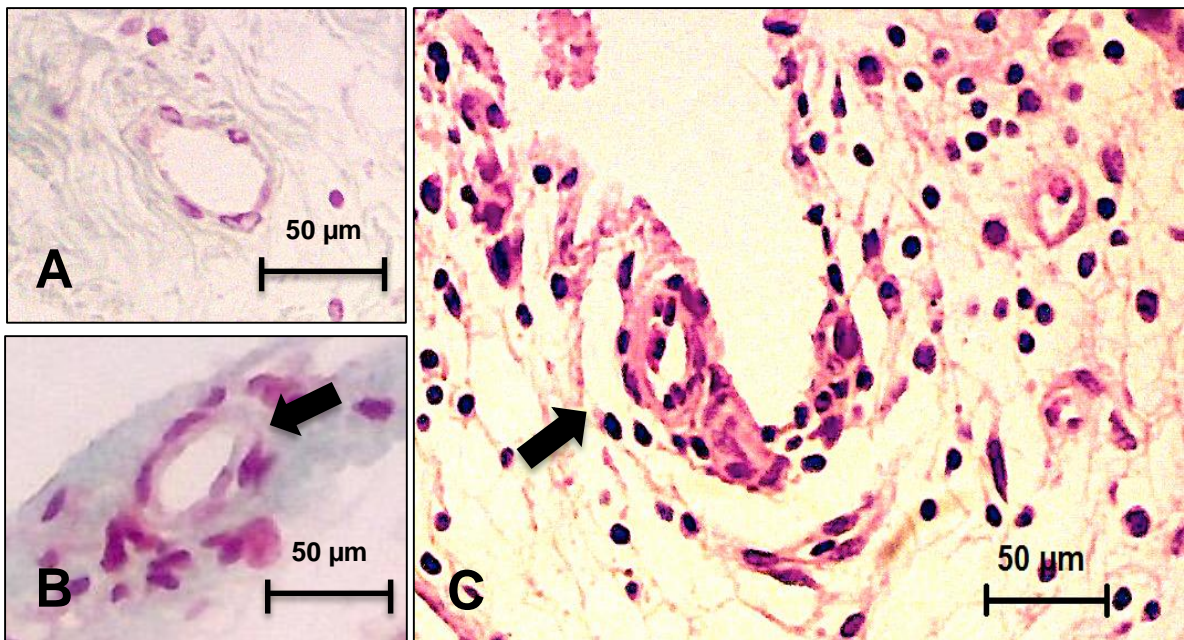
#### **A. AVALIAÇÃO DA INTEGRIDADE/JUSTAPOSIÇÃO ENDOTELIAL NOS GRUPOS NORMOTENSOS, HIPERTENSOS E EPISTAXE**

Para determinar se havia diferenças no percentual de secções histológicas da microvasculatura com endotélio íntegro/justaposto foram analisados os grupos de indivíduos (feminino e masculino) normotensos, hipertensos ou epistaxe.

Os resultados das comparações entre dois grupos mostraram que o percentual de secções histológicas que exibiam capilares com endotélio íntegros/justapostos foi maior no grupo normotenso do que nos grupos hipertenso (Mann-Whitney;  $p < 0,05$ ) ou epistaxe (Teste t;  $p < 0,05$ ). Também, para as arteríolas o grupo normotenso apresentou maior percentual de integridade/justaposição quando comparado ao grupo hipertenso ou epistaxe (Teste t;  $p < 0,05$ ); o mesmo foi observado para as artérias (Mann-Whitney;  $p < 0,05$ ) (Figura 7 e 8).



**Figura 7.** Percentual de secções histológicas da microvasculatura (capilar, arteríola e artéria) com endotélio e membrana basal íntegros provenientes de mulheres e homens normotensos (N), hipertensos (H) e com epistaxe (E). Os resultados, analisados pelo teste t ou Mann-Whitney, mostraram que  $H < N > E$  para os capilares, arteríolas e artérias ( $p < 0,05$ ). Estão representadas as medianas, quartis, valores máximos e mínimos e valores discrepantes.



**Figura 8.** Fotomicrografias de secções histológicas de capilares da cavidade nasal posterior de indivíduos normotenso (A), hipertenso (B) ou vitimado pela epistaxe (C). Observar a integridade do endotélio e membrana basal em A (Gomori), a irregularidade da camada íntima em B (Gomori) e pequena ruptura endotelial em capilar no centro da foto C (Coloração Hematoxilina & Eosina), aumento de 400 vezes.

## B. AVALIAÇÃO DA INTEGRIDADE/JUSTAPOSIÇÃO ENDOTELIAL POR GÊNERO

Os resultados descritivos da média±DP do percentual de vasos com as túnicas vasculares íntegras são mostrados para os grupos de normotensos, hipertensos e aqueles vitimados pela epistaxe nas tabelas 5 (sexo feminino) e 6 (sexo masculino).

**Tabela 5.** Percentual de vasos com endotélio e membrana basal íntegros na mucosa da cavidade nasal posterior de indivíduos do sexo feminino.

<b>Pressão Arterial Sistêmica</b>	<b>Túnicas vasculares (<math>\mu\text{m}</math>) (Média <math>\pm</math> DP)</b>		
	<b>Capilar</b>	<b>Arteriola</b>	<b>Artéria</b>
<b>Normotenso (n=5)</b>	98,2 $\pm$ 2,2	91,2 $\pm$ 10,7	99,3 $\pm$ 1,9
<b>Hipertenso (n=5)</b>	51,4 $\pm$ 39,3	36,2 $\pm$ 35,6	23,3 $\pm$ 25,1
<b>Epistaxe (n=2, sendo 1 normotensa e 1 hipertensa)</b>	57,4 $\pm$ 34,7	56,4 $\pm$ 35,2	50,1 $\pm$ 40,7

**Tabela 6.** Percentual de vasos com endotélio e membrana basal íntegros na mucosa da cavidade nasal posterior de indivíduos do sexo masculino.

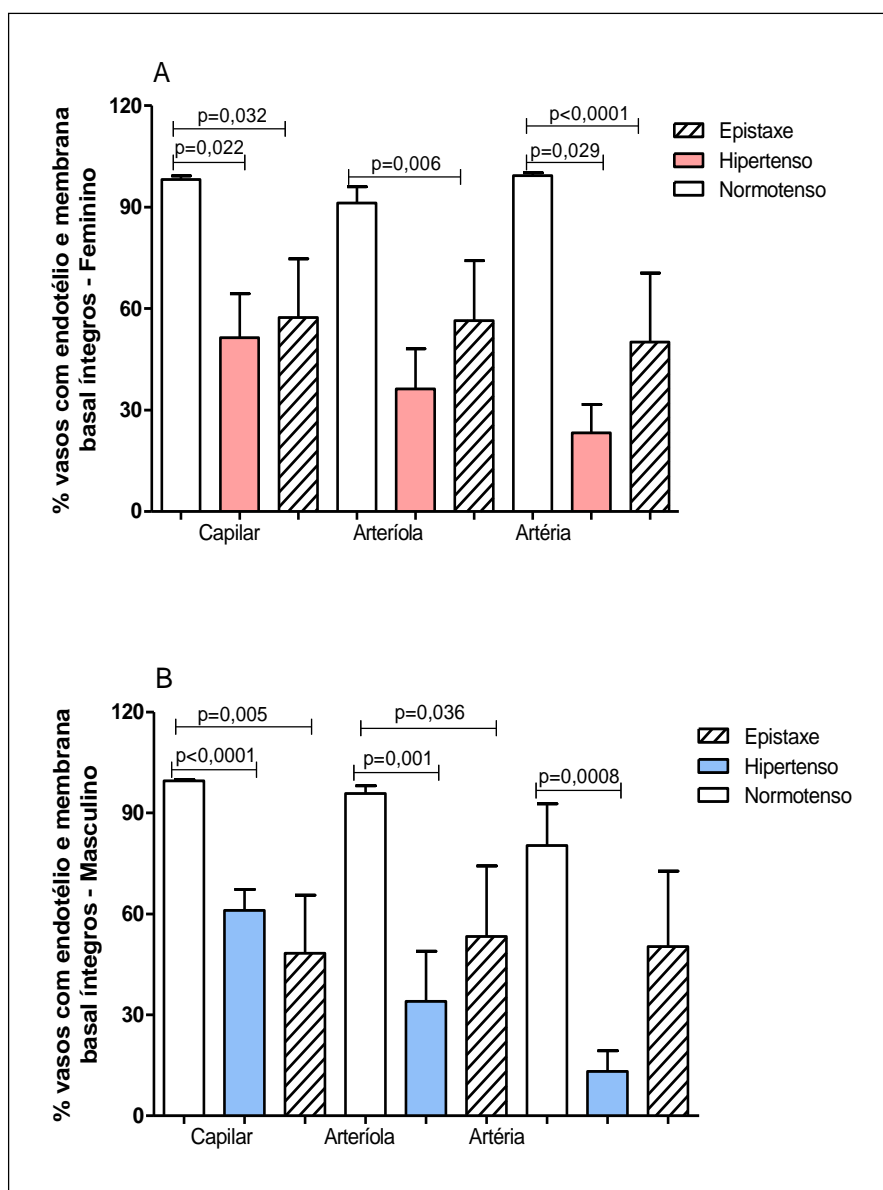
<b>Pressão Arterial Sistêmica</b>	<b>Túnicas vasculares (<math>\mu\text{m}</math>) (Média <math>\pm</math> DP)</b>		
	<b>Capilar</b>	<b>Arteriola</b>	<b>Artéria</b>
<b>Normotenso (n=5)</b>	99,5 $\pm$ 0,9	95,8 $\pm$ 5,9	80,4 $\pm$ 32,7
<b>Hipertenso (n=5)</b>	61,0 $\pm$ 14,0	34,0 $\pm$ 36,5	13,2 $\pm$ 15,0
<b>Epistaxe (n=2, sendo 1 normotensa e 1 hipertensa)</b>	48,3 $\pm$ 38,7	53,3 $\pm$ 47,0	50,2 $\pm$ 50,1

Para o grupo do sexo feminino os resultados mostraram que os percentuais de secções histológicas de capilares, arteríolas e artérias que apresentavam endotélio íntegro e com células justapostas era maior no grupo de mulheres

normotensas (Capilar = 98,2% ± 2,2%; Arteríola = 91,2% ± 10,7%; Artéria = 99,3% ± 1,9%) na comparação com as hipertensas (Capilar = 51,4% ± 39,3%; Arteríola = 36,2% ± 35,6%; Artéria = 23,3% ± 25,1%) ou naquelas vitimadas pela epistaxe (Capilar = 57,4% ± 34,7%; Arteríola = 56,4% ± 35,2%; Artéria = 50,1% ± 40,7%) (Teste t;  $p < 0,05$ ); o mesmo foi observado para o grupo de mulheres hipertensas concernente aos capilares (51,4% ± 39,3%) e artérias (23,3% ± 25,1%), mas não para as arteríolas (36,2% ± 35,6%) (Teste t;  $p < 0,05$ ) (Figura 8A).

Quanto ao grupo de homens os hipertensos apresentaram menor percentual de secções histológicas transversais com endotélio íntegro e justaposto (Capilar = 61,0% ± 14,0%; Arteríola = 34,0% ± 36,5%; Artéria = 13,2% ± 15,0%) na comparação com os normotensos (Capilar = 99,5% ± 0,9%; Arteríola = 95,8% ± 5,9%; Artéria = 80,4 ± 32,7%) (Teste t;  $p < 0,05$ ). Já os indivíduos que sofreram epistaxe apresentaram seus capilares (Capilar = 48,3% ± 38,7%) e arteríolas (Capilar = 53,3% ± 47,0%) com menores percentuais de endotélio íntegro e justaposto do que os normotensos (Capilar = 99,5% ± 0,9%; Arteríola = 95,8%) (Teste t;  $p < 0,05$ ) (Figura 9A).

Os percentuais de secções histológicas de vasos com endotélio íntegro e justaposto para mulheres ou homens dos grupos de hipertensos e vitimados pela epistaxe não diferiram entre si (Teste t;  $p > 0,05$ ) (Figura 9 A, B).



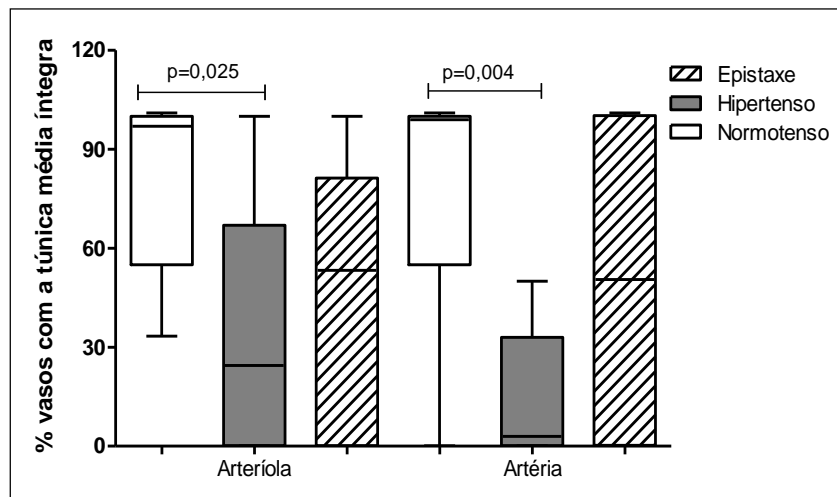
**Figura 9.** Percentual de secções histológicas de vasos (capilares, arteríolas e artérias) com endotélio íntegro e justaposto para o grupo de mulheres (A) e homens (B), Normotensos (N), Hipertensos (H) ou Epistaxe (E). Os resultados das comparações para o grupo de mulheres, analisados pelo teste t, mostraram: a) capilares, arteríolas ou artérias, N > E ( $p < 0,05$ ); b) capilares ou artérias, N > H ( $p < 0,05$ ). Para o grupo de homens os resultados mostraram que N > H para capilares, arteríolas ou artérias (Teste t;  $p < 0,05$ ) e que N > E para os capilares e arteríolas (Teste t;  $p < 0,05$ ). Estão representados as médias e os desvios padrão.

### C. AVALIAÇÃO DA INTEGRIDADE DA TÚNICA MÉDIA NOS GRUPOS NORMOTENSOS, HIPERTENSOS E EPISTAXE

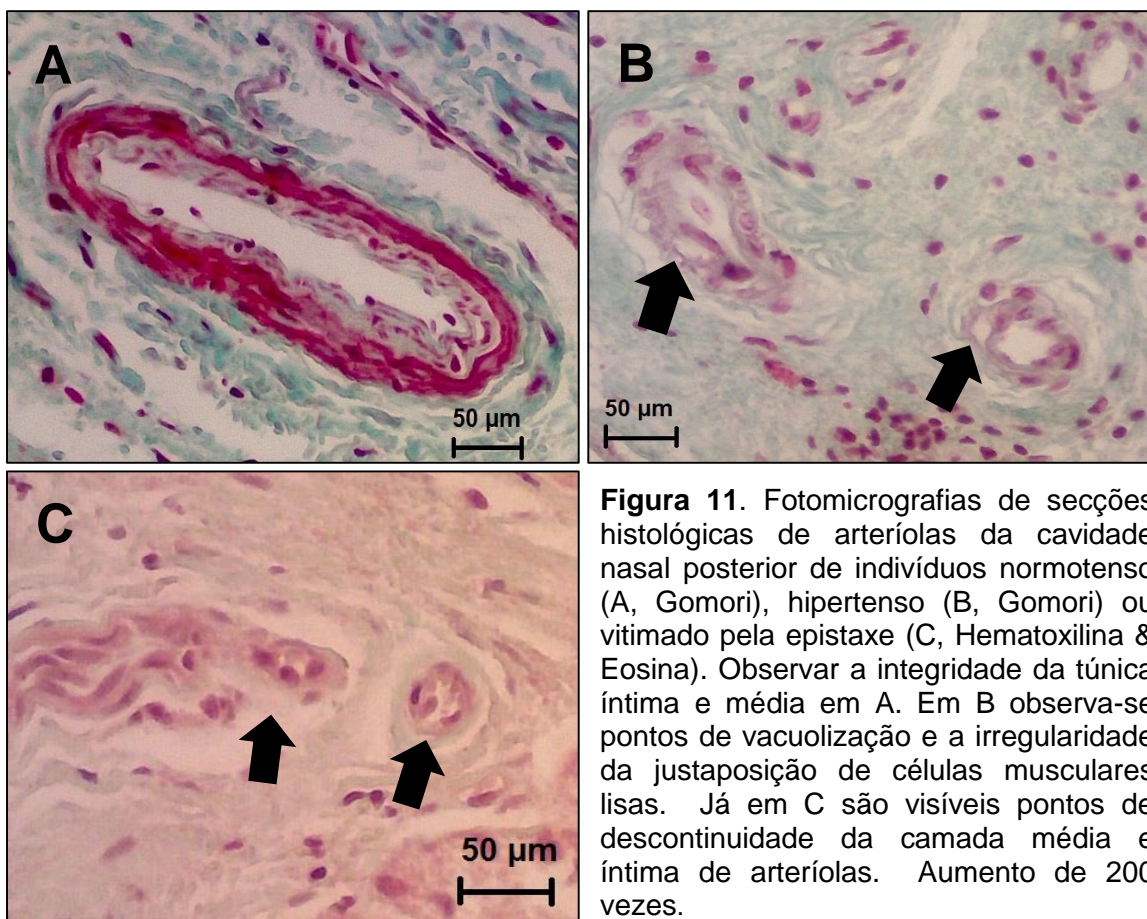
Para determinar se havia diferenças no percentual de secções histológicas da microvasculatura com a túnica média íntegra foram analisados os grupos de indivíduos (feminino e masculino) normotensos, hipertensos ou epistaxe.

Os resultados das comparações entre dois grupos mostraram que o

percentual de secções histológicas que exibiam integridade na túnica média foi maior no grupo normotenso do que no grupo dos hipertensos para arteríolas e artérias (Mann-Whitney;  $p < 0,05$ ), mas não do que o grupo de epistaxe (Mann-Whitney;  $p > 0,05$ ). Não houve diferenças entre os grupos hipertenso e epistaxe (Mann-Whitney;  $p > 0,05$ ) (Figura 10 e 11).



**Figura 10.** Percentual de secções histológicas da microvasculatura (arteríola e artéria) com túnica média íntegra de mulheres e homens normotensos (N), hipertensos (H) e com epistaxe (E). Os resultados mostraram que o percentual de vasos com a túnica média íntegra que  $N > H$  para as arteríolas (Mann-Whitney;  $p = 0,025$ ) e artérias (Mann-Whitney;  $p = 0,004$ ); os demais grupos não diferiram entre si ( $p > 0,05$ ). Estão representados as médias e os desvios padrão.



**Figura 11.** Fotomicrografias de secções histológicas de arteríolas da cavidade nasal posterior de indivíduos normotenso (A, Gomori), hipertenso (B, Gomori) ou vitimado pela epistaxe (C, Hematoxilina & Eosina). Observar a integridade da túnica íntima e média em A. Em B observa-se pontos de vacuolização e a irregularidade da justaposição de células musculares lisas. Já em C são visíveis pontos de descontinuidade da camada média e íntima de arteríolas. Aumento de 200 vezes.

#### D. AVALIAÇÃO DA INTEGRIDADE DA TÚNICA MÉDIA POR GÊNERO

Os resultados descritivos dos percentuais de secções histológicas da microvasculatura com a túnica média íntegra são mostrados para os grupos dos sexos feminino e masculino (Tabela 7) e a comparação entre os grupos normotensos, hipertensos e epistaxe são apresentados na figura 12.

Para o grupo do sexo feminino os resultados mostraram que os percentuais de secções histológicas de artérias que apresentavam túnica média íntegra era maior no grupo de mulheres normotensas (Artéria =  $86,7\% \pm 18,9\%$ ) na comparação com as hipertensas (Artéria =  $14,7\% \pm 18,3\%$ ) ou naquelas vitimadas pela epistaxe (Artéria =  $51,3\% \pm 39,6\%$ ) (Teste t;  $p < 0,05$ ); o mesmo resultado não foi observado entre as arteríolas de normotensas ( $68,2 \pm 27,3$ ), hipertensas ( $30,9 \pm 38,0$ ) e vítimas de epistaxe ( $37,1 \pm 30,0$ ) (Teste t;  $p > 0,05$ ) (Figura 12A).

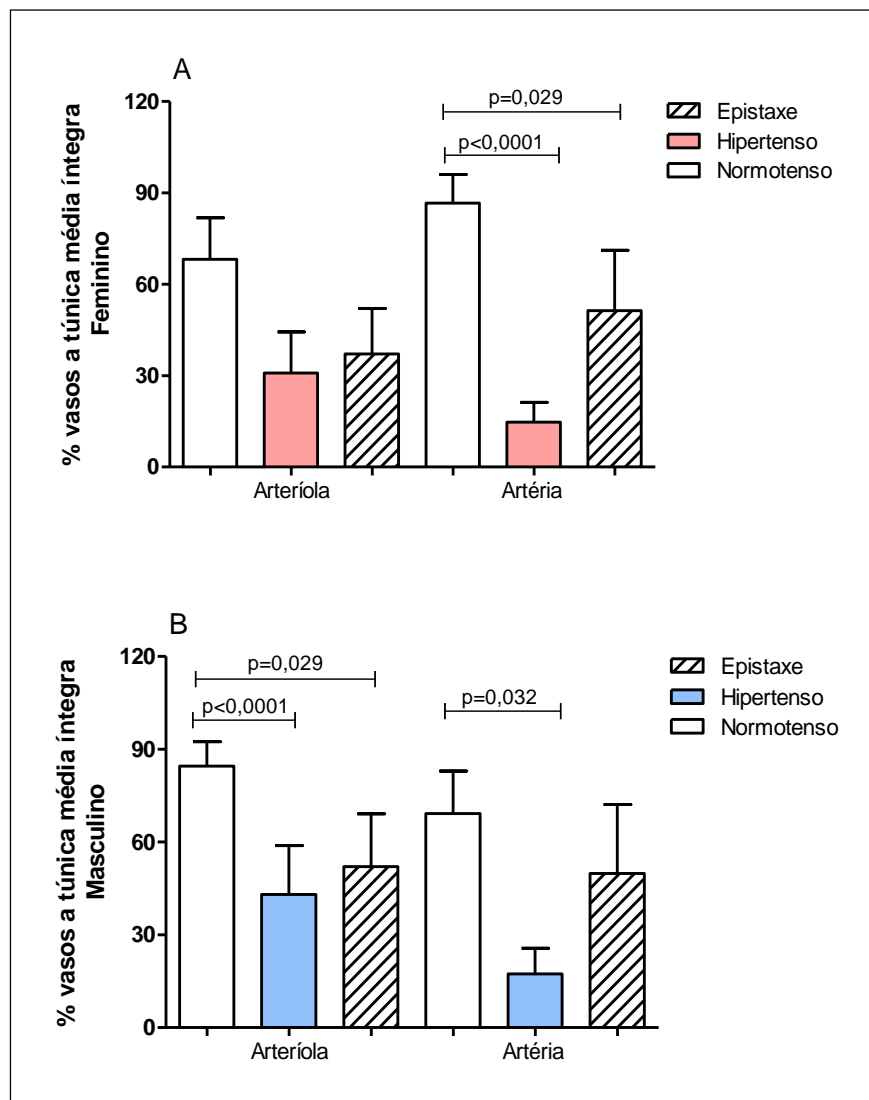
Quanto ao grupo de homens os resultados demonstraram que os percentuais de secções histológicas de arteríolas que apresentavam túnica média íntegra era maior no grupo de normotensos (Arteríolas =  $84,5 \pm 21$ ) na comparação com hipertensos (Arteríolas =  $43,1 \pm 38,8$ ) ou vítimas de epistaxe (Arteríolas =  $52,0$

$\pm 38,3$ ) (Teste t;  $p < 0,05$ ); o mesmo resultado foi observado nas artérias do grupo de homens normotensos (Artéria =  $69,2 \pm 36,5$ ) em comparação aos hipertensos (Artérias =  $17,3 \pm 20,5$ ) (Teste t;  $p < 0,05$ ) mas não entre os vitimados pela epistaxe ( $49,9 \pm 49,6$ ) (Teste t;  $p > 0,05$ ) (Figura 12B).

**Tabela 7.** Percentual de vasos com a túnica média íntegra dos da cavidade nasal posterior de indivíduos dos sexos feminino e masculino.

Gênero	Arteriola (%)			Artéria (%)		
	Normotenso	Hipertenso	Epistaxe	Normotenso	Hipertenso	Epistaxe
<b>Feminino</b>	$68,2 \pm 27,3$	$30,9 \pm 38,0$	$37,1 \pm 30,0$	$86,7 \pm 18,9$	$14,7 \pm 18,3$	$51,3 \pm 39,6$
<b>Masculino</b>	$84,5 \pm 21,1$	$43,1 \pm 38,8$	$52,0 \pm 38,3$	$69,2 \pm 36,5$	$17,3 \pm 20,5$	$49,9 \pm 49,6$





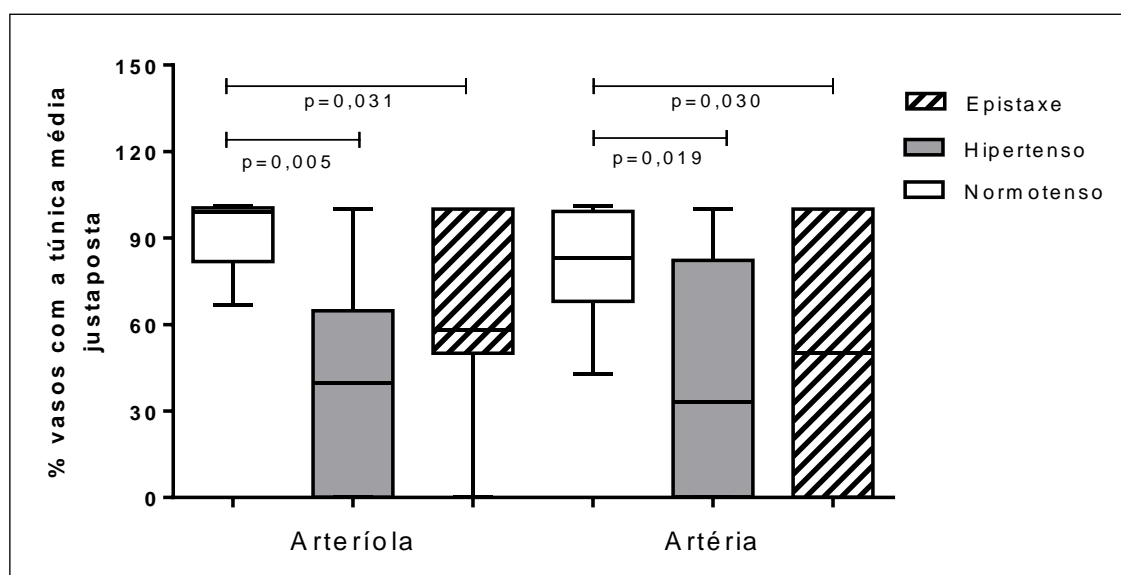
**Figura 12.** Percentual de secções histológicas de vasos (arteríolas e artérias) com túnica média íntegra para o grupo de mulheres (A) e homens (B), Normotensos (N), Hipertensos (H) ou Epistaxe (E). Os resultados das comparações para o grupo de mulheres, analisados pelo teste t, mostraram: artérias, E < N > H ( $p < 0,05$ ). Para o grupo de homens os resultados mostraram que N > H para arteríolas (Teste t;  $p < 0,05$ ) e que N > E para as artérias (Teste t;  $p < 0,05$ ). Estão representados as médias e os desvios padrão.

## E. AVALIAÇÃO DA JUSTAPOSIÇÃO DA TÚNICA MÉDIA NOS GRUPOS NORMOTENSOS, HIPERTENSOS E EPISTAXE

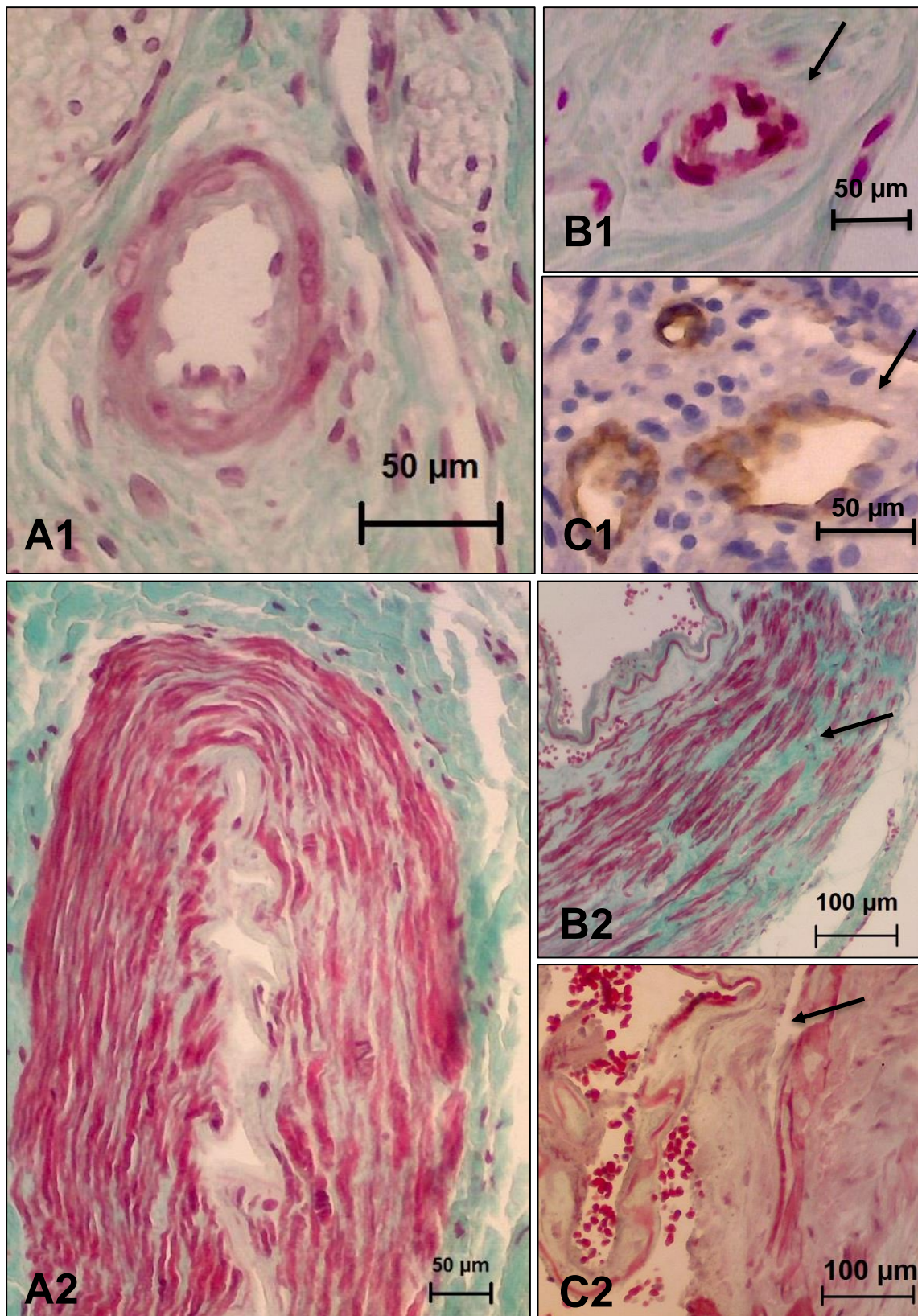
Para determinar se havia diferenças no percentual de secções histológicas da microvasculatura com as células musculares lisas justapostas foram analisados os grupos de indivíduos (feminino e masculino) normotensos, hipertensos ou epistaxe.

Os resultados das comparações entre dois grupos mostraram que o

percentual de secções histológicas que exibiam células musculares justapostas foi maior para as arteríolas e artérias dos indivíduos normotensos do que para os hipertensos (Mann-Whitney;  $p < 0,05$ ). Semelhantemente, o grupo de normotensos apresentaram maior percentual de arteríolas e artérias justapostas do que o grupo vitimado pela epistaxe (Teste t;  $p = 0,05$ ) (Figuras 13 e 14).



**Figura 13.** Percentual de secções histológicas de arteríolas e artérias com túnica média justaposta de mulheres e homens normotensos (N), hipertensos (H) e com epistaxe (E). Os resultados mostraram que  $H < N > E$  para arteríolas (Mann-Whitney;  $p < 0,05$ ) e  $H < N > E$  para artérias (Teste t;  $p < 0,05$ ). Estão representadas as medianas, quartis, valores máximos e mínimos.



**Figura 14.** Fotomicrografias de secções histológicas de arteríolas (A1, B1, C1) e artérias (A2, B2, C2) presentes na mucosa da cavidade nasal posterior de indivíduos normotenso (A), hipertenso (B) ou vitimado pela epistaxe (C). Observar túnica média justaposta em A e perda de justaposição em B e C. Coloração Gomori em A e B, CD34+ em C1 e Hematoxilina & Eosina em C2.

## F. AVALIAÇÃO DA JUSTAPOSIÇÃO DA TÚNICA MÉDIA POR GÊNERO

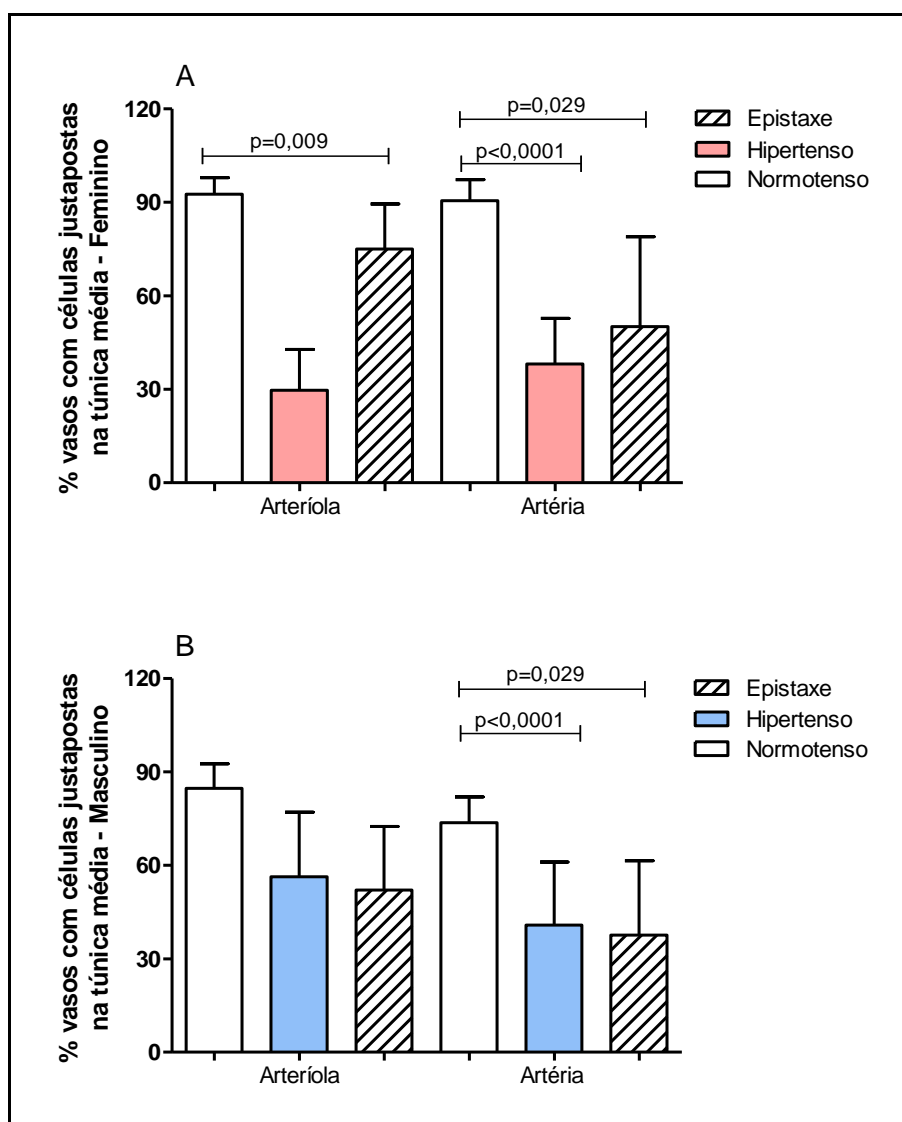
Os resultados descritivos dos percentuais de secções histológicas da microvasculatura com a túnica média justaposta são mostrados para os grupos dos sexos feminino e masculino (Tabela 8) e a comparação entre os grupos normotensos, hipertensos e epistaxe são apresentados na figura 15.

Para o grupo do sexo feminino os resultados mostraram que os percentuais de secções histológicas de arteríolas e artérias que apresentavam túnica média justapostas era maior no grupo de mulheres normotensas (Arteriola =  $92,6 \pm 10,5$ ; Artéria =  $90,5 \pm 13,5$ ) na comparação com as vítimas de epistaxe (Arteriola =  $75,0 \pm 25,0$ ; Artéria =  $50,1 \pm 49,9$ ); o mesmo resultado foi observado quando comparadas as artérias de normotensas foi comparada com as hipertensas ( $38,1 \pm 41,5$ ) (Teste t;  $p < 0,05$ ); já entre as arteríolas de normotensas ( $92,6 \pm 10,5$ ) e hipertensas ( $29,7 \pm 37,0$ ) não foi observado diferença estatística significativa (Teste t;  $p > 0,05$ ) (Figura 15A).

Quanto ao grupo de homens os resultados demonstraram que os percentuais de secções histológicas de artérias que apresentavam túnica média íntegra era maior no grupo de normotensos ( $84,7 \pm 19,4$ ) na comparação com hipertensos ( $56,3 \pm 41,5$ ) ou vítimas de epistaxe ( $52,1 \pm 40,9$ ) (Teste t;  $p < 0,05$ ); o mesmo resultado não foi observado entre as arteríolas do grupo de homens normotensos ( $84,7 \pm 19,4$ ), hipertensos ( $56,3 \pm 41,5$ ) e vitimados pela epistaxe ( $52,1 \pm 40,9$ ) (Teste t;  $p > 0,05$ ) (Figura 15B).

**Tabela 8.** Percentual de vasos com células justapostas na túnica média dos vasos da cavidade nasal posterior de indivíduos dos sexos feminino e masculino.

Gênero	Arteriola (%)			Artéria (%)		
	Normotenso	Hipertenso	Epistaxe	Normotenso	Hipertenso	Epistaxe
Feminino	$92,6 \pm 10,5$	$29,7 \pm 37,0$	$75,0 \pm 25,0$	$90,5 \pm 13,5$	$38,1 \pm 41,5$	$50,1 \pm 49,9$
Masculino	$84,7 \pm 19,4$	$56,3 \pm 41,5$	$52,1 \pm 40,9$	$73,7 \pm 20,3$	$40,8 \pm 40,5$	$37,6 \pm 47,8$

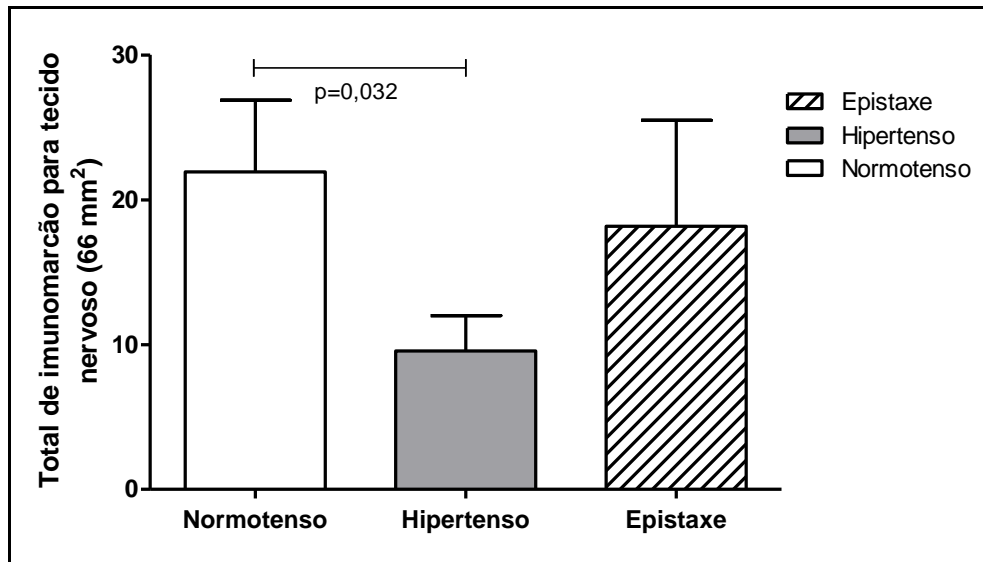


**Figura 15.** Percentual de secções histológicas de vasos (arteríolas e artérias) com túnica média justaposta para o grupo de mulheres (A) e homens (B), Normotensos (N), Hipertensos (H) ou Epistaxe (E). Os resultados das comparações para o grupo de mulheres, analisados pelo teste t, mostraram: a) arteríolas ou artérias, N > E ( $p < 0,05$ ); b) artérias, N > H ( $p < 0,05$ ). Para o grupo de homens os resultados mostraram que N > H > E para artérias (Teste t;  $p < 0,05$ ). Estão representados as médias e os desvios padrão.

### 4.3. AVALIAÇÃO DO TECIDO NERVOSO PRESENTE NA MUCOSA DA CAVIDADE NASAL POSTERIOR

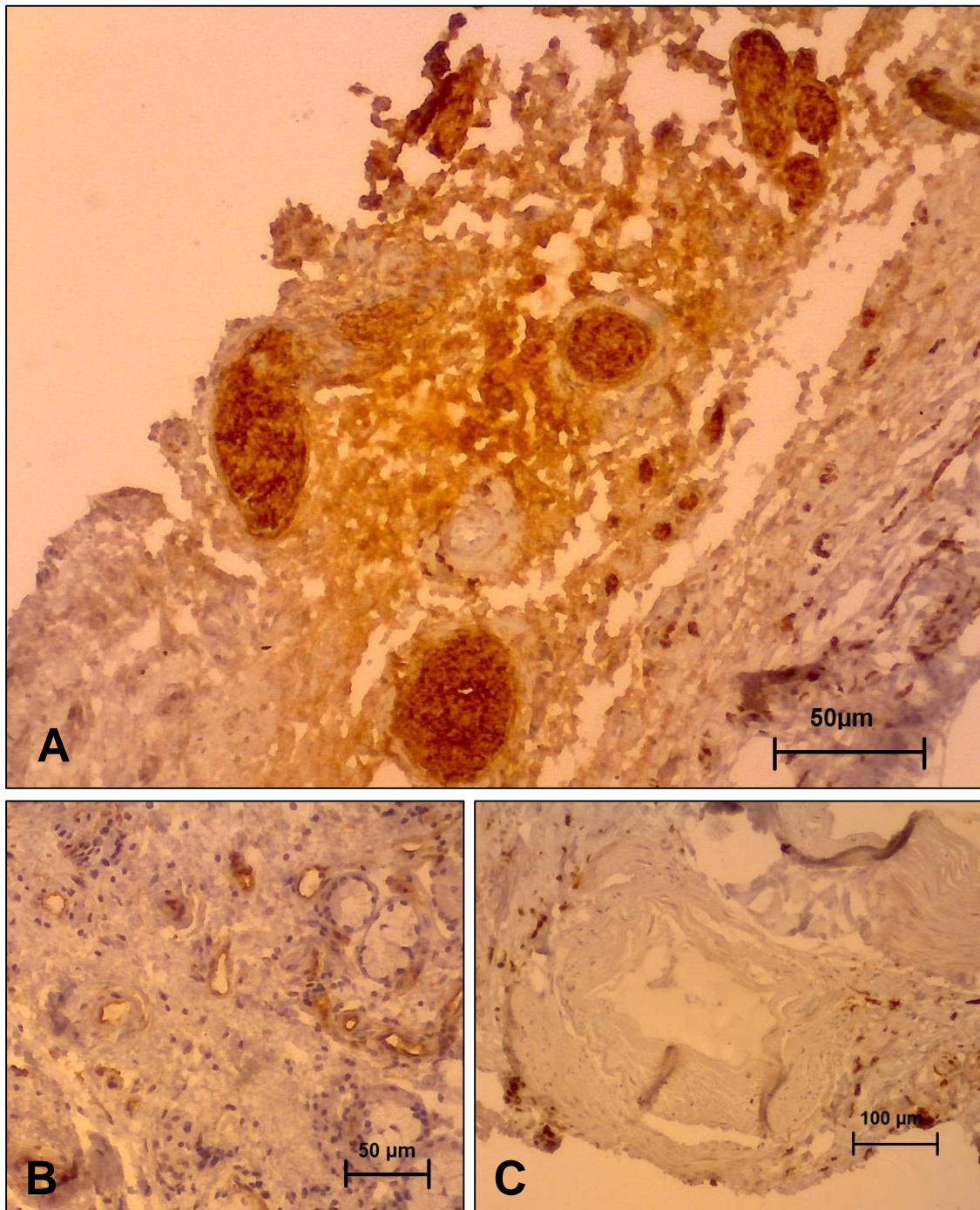
Para avaliar a presença de tecido nervoso na mucosa, secções histológicas integrais dos espécimes obtidos dos indivíduos dos grupos normotenso, hipertenso ou epistaxe foram submetidas à imunohistoquímica com anticorpo monoclonal S100. Os resultados da contagem por microscopia óptica da quantidade de pontos acastanhados (S100) numa área equivalente a 66 mm<sup>2</sup> mostraram que o grupo de

normotensos apresentaram maior quantidade de imunocomplexos do que o grupo hipertenso (Teste t,  $p < 0,05$ ), mas não do que o grupo epistaxe (Teste t,  $p > 0,05$ ); não houve diferenças entre hipertensos ou epistaxe (Teste t,  $p > 0,05$ ) (Figuras 16 e 17).



**Figura 16.** Total de marcação por imunohistoquímica, contagem por microscopia óptica de pontos acastanhados, para o tecido nervoso numa área equivalente a 66 mm<sup>2</sup> nas secções histológicas integrais dos espécimes obtidos da mucosa da cavidade nasal posterior de indivíduos normotensos, hipertensos ou vitimados pela epistaxe. Os resultados analisados pelo teste t mostraram que o grupo normotenso apresentou maior quantidade de imunomarcção na comparação com os indivíduos hipertensos ( $p < 0,05$ ), mas não com aqueles vitimados pela epistaxe ( $p > 0,05$ ); não houve diferenças entre os grupos hipertenso e epistaxe ( $p > 0,05$ ). Estão representados as médias e os desvios padrão.





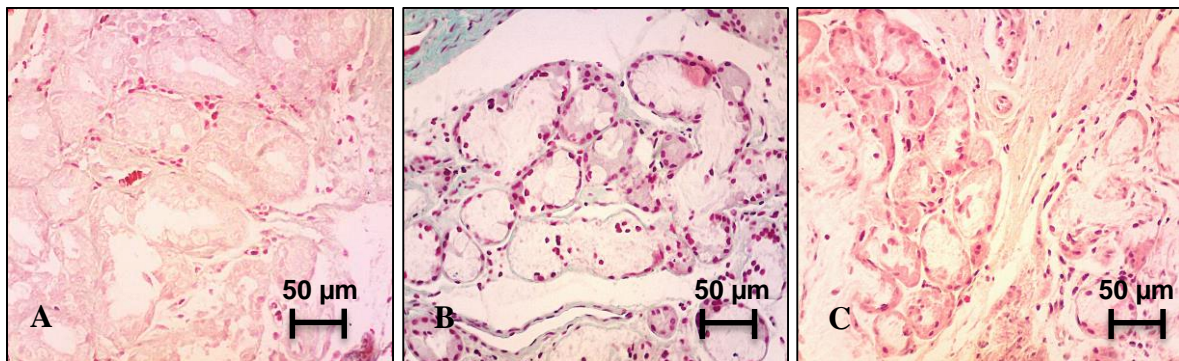
**Figura 17.** Fotomicrografias de secções histológicas obtidas de indivíduos dos grupos normotensos (A), hipertensos (B) e com epistaxe (C) mostrando a marcação por imunohistoquímica com anticorpo monoclonal para a proteína S100. Observar maior número de imunomarcação em A, na comparação com B. Coloração de fundo com Hematoxilina, aumento de 400x em A e 100x em B e C.

#### 4.4. AVALIAÇÃO DO TECIDO CONJUNTIVO DA MUCOSA DA CAVIDADE NASAL POSTERIOR

Para o estudo comparativo foram analisados os leucócitos e a matriz extracelular numa área equivalente a  $400\ \mu\text{m}^2$ , das secções histológicas resultantes na secção integral dos espécimes obtidos dos indivíduos normotensos, hipertensos e aqueles vitimados pela epistaxe.

##### 4.4.1. Células residentes e matriz Extracelular

Análises histológicas de secções da mucosa da cavidade nasal posterior obtida de indivíduos demonstraram a mucosa revestida por tecido epitelial estratificado descontínuo, região superficial apresentando tecido conjuntivo frouxo na região subepitelial e em torno dos ácinos glandulares seromucosos (Figura 18).



**Figura 18.** Fotomicrografias de secções histológicas da mucosa superficial da cavidade nasal posterior de indivíduos normotenso (A), hipertenso (B) e (C) ou vitimado pela epistaxe (D). Observar a presença de ácinos glandulares seromucosos envoltos por tecido conjuntivo frouxo. Coloração por Gomori, aumento de 200 vezes.

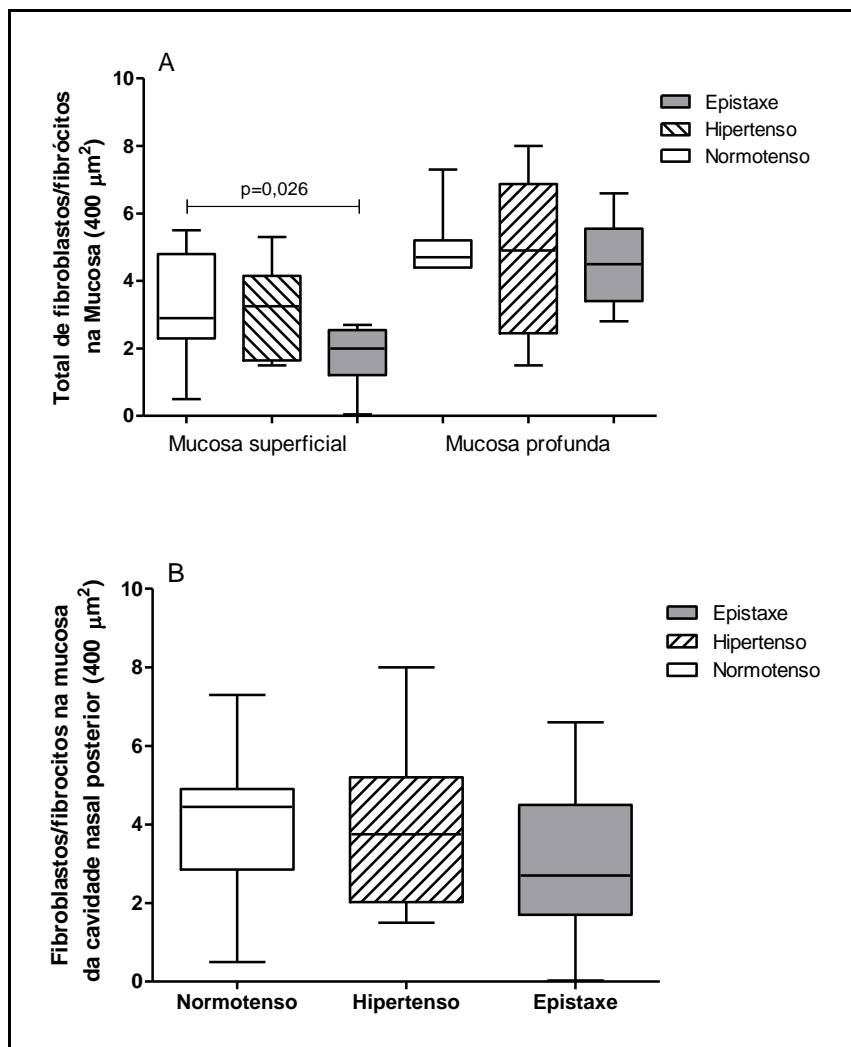
Na região profunda observou-se tecido conjuntivo denso não modelado com poucas células migratórias e maior número de fibrócitos/área na comparação com a região superficial para o grupo de normotensos e da epistaxe (Teste t,  $p < 0,05$ ), mas não para o de hipertensos (Teste t,  $p > 0,05$ ).

A análise semiquantitativa mostrou que na mucosa superficial houve redução na média  $\pm$  DP do número de fibrócitos/fibroblastos para o grupo da epistaxe ( $1,8 \pm 0,9$  céls/ $400\ \mu\text{m}^2$ ) na comparação com o normotenso ( $3,1 \pm 1,6$  céls/ $400\ \mu\text{m}^2$ ), o grupo hipertenso ( $3,1 \pm 1,3$  céls/ $400\ \mu\text{m}^2$ ) não diferiu do normotenso (Teste t,  $p < 0,05$ ). Na região profunda da mucosa a mediana do número de fibrócitos/fibroblastos não diferiu entre os grupos (Normotenso =  $4,7$  céls/ $400\ \mu\text{m}^2$ ;



hipertenso = 4,9 céls/400  $\mu\text{m}^2$ ; Epistaxe = 4,5 céls/400  $\mu\text{m}^2$ ) (Mann-Whitney,  $p>0,05$ ) (Fig. 19 A).

De uma forma geral, sem considerar as regiões da mucosa, os resultados mostraram que não houve diferenças no número de fibrócitos/fibroblastos entre os grupos normotenso ( $4,0\pm 1,6$  céls/400  $\mu\text{m}^2$ ), hipertenso ( $3,9\pm 2,0$  céls/400  $\mu\text{m}^2$ ) ou epistaxe ( $3,0\pm 1,7$  céls/400  $\mu\text{m}^2$ ) (teste t,  $p>0,05$ ) (Figura 19 B).



**Figura 19.** Número de fibrócitos/fibroblastos quantificados numa área de 400  $\mu\text{m}^2$ , nas regiões superficial e profunda de secções histológicas obtidas de indivíduos normotensos, hipertensos e com epistaxe. Os resultados mostraram que houve redução no número de células no grupo da epistaxe na comparação com o normotenso (Teste t,  $p<0,05$ ), mas não houve diferenças entre os grupos na região profunda da mucosa ( $p>0,05$ ). Estão mostradas as medianas, quartis, valores máximos e mínimos.

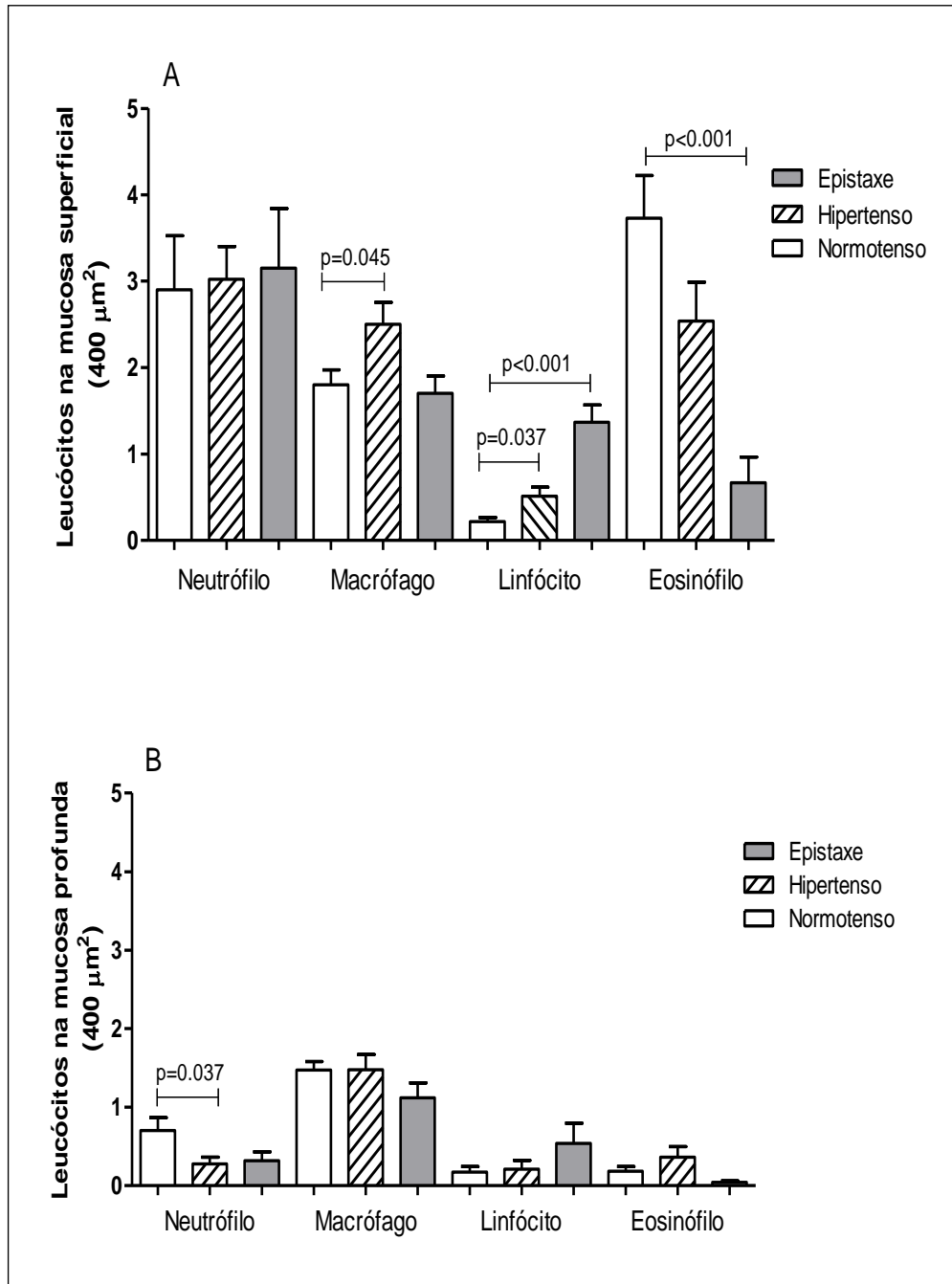
#### 4.4.2. Células migratórias

No estudo histopatológico foram analisadas o perfil das células migratórias nas duas regiões da mucosa da cavidade nasal posterior. Os resultados analisados pelo teste t para as comparações entre os grupos mostraram que na superfície da mucosa houve, na comparação com o grupo normotenso, um aumento no número de macrófagos e linfócitos no grupo de hipertensos ( $p < 0,05$ ), além do menor número de linfócitos em comparação ao grupo de epistaxe ( $p < 0,05$ ) (Figura 20A); também observou-se maior número de neutrófilos no grupo de normotensos em comparação à hipertensos na região profunda da mucosa ( $p < 0,05$ ) (Tabela 9; Figura 20B)

**Tabela 9.** Número de células migratórias na mucosa da cavidade nasal posterior de secções histológicas de indivíduos dos grupos normotenso, hipertenso e epistaxe.

	Mucosa superficial (Média±DP)			Mucosa profunda (Média±DP)		
	Normotenso	Hipertenso	Epistaxe	Normotenso	Hipertenso	Epistaxe
Neutrófilo	2,9±1,6	3,0 ±1,1	3,2±1,6	0,7±0,4	0,3±0,2*	0,3±0,2
Macrófago	1,8±0,5	2,5±0,7*	1,7±0,5	1,5±0,3	1,5±0,6	1,1±0,4
Linfócito	0,2±0,1	0,5±0,3*	1,4±0,5*	0,2±0,2	0,2±0,3	0,5±0,6
Eosinófilo	3,7±1,3	2,5±1,3*	0,7± 0,7	0,2±0,1	0,4±0,4	0,1±0,1

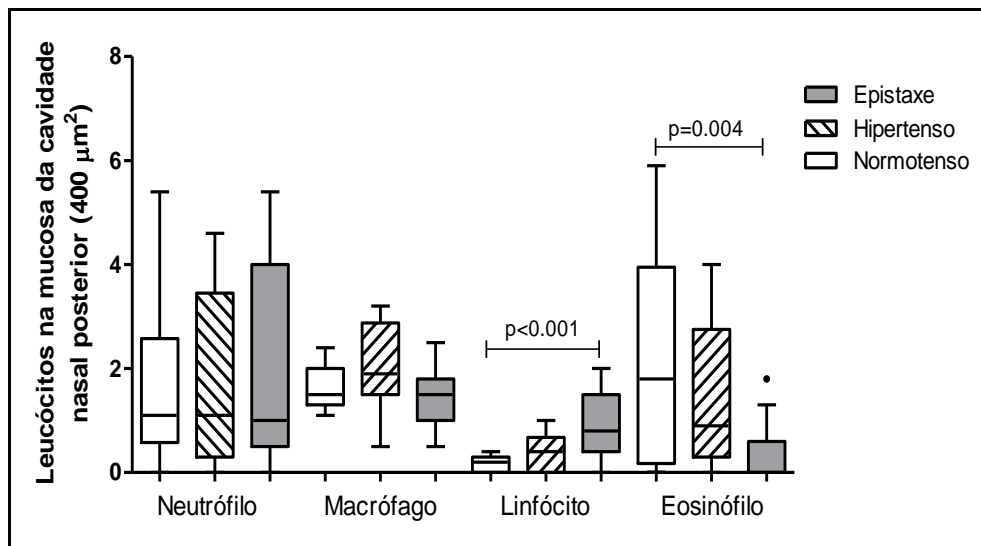
(\*) Valores diferentes do grupo de normotensos



**Figura 20.** Número de leucócitos quantificados numa área de 400  $\mu\text{m}^2$ , nas regiões superficial e profunda de secções histológicas obtidas de indivíduos normotensos, hipertensos e com epistaxe. Os resultados analisados pelo teste t mostraram que na superfície aumento no número de macrófagos, linfócitos e eosinófilos no grupo hipertenso, na comparação com o grupo normotenso ( $p<0,05$ ) e aumento no número de linfócitos no grupo epistaxe ( $p<0,05$ ); também, houve maior número de neutrófilos no grupo de hipertensos na região profunda da mucosa. Estão mostradas as medianas, quartis, valores máximos e mínimos.

Quando se considerou integralmente a mucosa os resultados mostraram que o grupo da epistaxe apresentou maior média $\pm$ DP do número de linfócitos

( $1,0 \pm 0,7$  céls/ $400 \mu\text{m}^2$ ) na comparação com o grupo de normotensos (Linfócito =  $0,1 \pm 0,2$  céls/ $400 \mu\text{m}^2$ ) (Teste t,  $p < 0,05$ ); também se observou menor mediana do número de eosinófilos ( $0,1$  céls/ $400 \mu\text{m}^2$ ) no grupo epistaxe do que para o normotenso ( $1,8$  céls/ $400 \mu\text{m}^2$ ) (Mann-Whitney,  $p > 0,05$ ) (Figura 21).



**Figura 21.** Número de leucócitos quantificados numa área de  $400 \mu\text{m}^2$ , nas secções histológicas obtidas de indivíduos normotensos, hipertensos e com epistaxe. Os resultados mostraram aumento no número de linfócitos e redução no número de eosinófilos no grupo epistaxe na comparação como o grupo normotenso. Estão mostradas as medianas, quartis, valores máximos e mínimos.

## **5. DISCUSSÃO**

### **5.1. Considerações sobre a amostra**

O estudo foi conduzido com uma amostra de conveniência composta, com exceção dos indivíduos submetidos à cirurgia para o tratamento da epistaxe grave, por cadáveres oriundos de morte recente e encaminhados ao Serviço de Anatomia Patológica Hospital de Base do Distrito Federal e ao Instituto de Medicina Legal do Distrito Federal. Estes indivíduos fizeram parte da última instância de tratamento médico especializado numa cadeia de instituições de assistência à saúde a nível estadual e nacional, que foram previamente atendidos em outros centros de atendimento médico e posteriormente referenciados ao Hospital de Base do Distrito Federal devido à complexidade e gravidade dos seus diagnósticos. Além dos casos graves de epistaxe, estavam presentes doenças crônicas como hepatite, insuficiência cardíaca e tumores diversos.

Os dados epidemiológicos individuais da amostra foram coletados de prontuários e de fichas de atendimento policial ou mesmo em entrevista com os familiares, no entanto, na maioria das vezes informações importantes sobre tempo de comorbidades, medicamentos de uso contínuo e outros passados mórbidos não foram obtidos pela ausência de registro; considera-se que seguimentos futuros deste trabalho possam contornar o viés da ausência de informatização dos históricos de saúde dos indivíduos.

Apesar da falta de detalhamento do histórico de saúde, tempo de doença ou mesmo a causa da morte foi possível agrupar os indivíduos em normotensos (n=17) ou hipertensos (n=12), também, dado o longo tempo do estudo, foi possível inserir o grupo formado por indivíduos vitimados pela epistaxe grave, sendo também agrupados em normotensos (n=3) e hipertensos (n=3); estes, foram submetidos ao tratamento cirúrgico e, mediante autorização prévia, as margens cirúrgicas foram ampliadas gerando pequenos fragmentos da mucosa que permitiram avaliar os tecidos que a compõem.

Assim, nos três grupos de estudo foi possível descrever os tecidos que compõem a mucosa da cavidade nasal posterior e, posteriormente, comparar os resultados para avaliar se a hipertensão é capaz de causar alterações estruturais na microvasculatura da cavidade nasal posterior.

O estudo teve como foco os tecidos (vascular, epitelial, conjuntivo e nervoso) presentes na mucosa da cavidade nasal posterior para determinar a largura e a integridade das túnicas vasculares (íntima, média e adventícia), a

justaposição das células das túnicas íntima e média, matriz extracelular e células, fixas e migratórias, e a presença ou não de terminações nervosas associadas à mucosa.

## **5.2. Considerações sobre a largura das túnicas vasculares**

Esse estudo demonstrou que quando comparado aos grupos de hipertenso ou epistaxe o grupo de normotensos apresentou menor largura da túnica íntima. Sabe-se que o sistema renina-angiotensina participa ativamente na remodelação da parede arterial. A primeira alteração estrutural deste remodelamento é a ruptura de fibras elásticas nas camadas íntima e média, com a migração de células musculares lisas para o espaço subendotelial que as transforma em células fibrocitárias ou miofibrocitárias (Castellon e Bogdanova, 2016). Desta forma, nossos achados apresentam alterações vasculares comuns à hipertensão, porém ainda nunca descritas em vasos da cavidade nasal. Os espessamentos vasculares evidenciam o carácter sistêmico da hipertensão arterial, sendo o nariz também um órgão alvo. Castellon e Bogdanova (2016) afirmam que estas alterações se devem a estimulação dos receptores da angiotensina II eleva a produção de adesão celular, permitindo a infiltração de monócitos no endotélio, transformando-os em macrófagos e subsequentemente em células de gordura, aumentando a largura da íntima arterial.

Na prática clínica o espessamento das túnicas íntima e média é identificado por ultrassonografia de carótidas em pacientes com fatores de risco cardiovascular com a avaliação em conjunto do espessamento íntimo-medial e as placas na luz arterial (Roman et al. 2012). Este é um excelente exame de imagem para avaliar estenoses carotídeas assintomáticas ou manifestações clínicas de doenças cérebro vasculares. Infelizmente ainda não possuímos exames não invasivos que demonstrem essas alterações em vasos nasais como observamos na artéria carótida por ultrasonografia. Talvez em outro seguimento do estudo possamos criar critérios de comparação entre achados ultrassonográficos do espessamento da carótida e alterações morfométricas dos ramos da artéria esfenopalatina como forma de prever a fragilidade da vasculatura nasal.

A ocorrência de placas de ateroma pode causar estenose ou oclusão dos vasos sanguíneos pequenos ou médios ou dos enxertos vasculares. Este quadro

contribui para o desenvolvimento de muitos distúrbios vasculares clinicamente importantes e bem conhecidos em que o leve estímulo inicial varia de predominantemente mecânico (por exemplo, reestenose após angioplastia) a predominantemente imunológico (por exemplo, arteriosclerose do transplante) a multifatorial (por exemplo, aterosclerose). Os diferentes estágios, ou fases, ou desenvolvimento de placas de aterosclerose são categorizados pela Associação Americana do Coração (AAC) (Mills 2007). As lesões são classificadas em lesões recentes (I a III) e lesões avançadas (IV a VI). Lesões recentes consistem em espessamento intimal adaptativo (tipo I), estrias de gordura com acúmulo de linfócitos T (tipo II) e espessamento intimal patológico (tipo III, ateroma recente). Os estágios avançados são fibroateroma (tipo IV), placas fibróticas ou calcificação (tipo VI) e placas complicadas (tipo VI). Atualmente há muito interesse no conceito de placa vulnerável: placas com alto risco de desenvolver trombose sobreposta ou placa hemorrágica. As artérias coronárias de pacientes com infarto do miocárdio ou morte súbita cardíaca têm lesões vulneráveis como um centro espesso de gordura, capa espessa de fibrose e um processo inflamatório intenso na placa arterial. Este tipo de lesão arterial apresenta como evento final do processo inflamatória a isquemia do órgão que irriga.

Os achados de imagem quando são uma placa isolada na luz arterial é uma manifestação direta de aterosclerose, enquanto o espessamento íntimo-medial pode ser considerado uma manifestação precoce da aterosclerose ou uma alteração isolada da hipertensão arterial, não sendo este um marcador exclusivo de doença inflamatória crônica. Nosso estudo não teve como objetivo diferenciar a origem destes espessamentos arteriais. Mas ficou evidente que os achados do nosso trabalho reafirmam o carácter sistêmico destas doenças e que outras possíveis doenças inflamatórias crônicas concomitantes como dislipidemia, tabagismo ou até mesmo doenças auto-imunes assintomáticas possam estar sobrepostas aos nossos resultados uma vez que nossos indivíduos não possuíam notificações descritas em prontuários que as definiam.

A largura da túnica íntima de indivíduos hipertensos e de vítimas de epistaxe quando analisadas por gênero são maiores do que a dos indivíduos normotensos em nosso estudo. Além disso, quando comparamos o percentual de aumento da largura da íntima em relação ao gênero, identifica-se um percentual de



aumento maior no sexo feminino.

Dados da Organização Mundial de Saúde (World Health Organization 2013) estimaram que a pressão arterial elevada ( $\geq 140$  mmHg e/ou  $\geq 90$  mmHg) foi causa de 7,5 milhões de mortes, cerca de 12,8% do total de mortes anuais. Este é o fator de risco mais importante para doença arterial coronária e acidente vascular encefálico isquêmico e hemorrágico. Em todas as regiões da Organização Mundial de Saúde (OMS), homens têm prevalência discretamente superior às mulheres, mas a diferença foi estatisticamente significativa somente em regiões das Américas e Europa. Ao contrário do que evidencia a literatura a hipertensão foi mais prevalente nas mulheres (53%) do que nos homens (33%) em nossa análise. Também segundo a Organização Mundial de Saúde (World Health Organization 2013) associam-se aos níveis pressóricos elevados a elevação dos níveis glicêmicos acima do normal em 9,7%, o excesso de peso em 51,7%, a obesidade em 18,8% e a elevação anormal do colesterol em 42,8%. Portanto dificilmente encontra-se indivíduos com níveis pressóricos elevados como única comorbidade, e sim, vários fatores de risco associados à hipertensão arterial. Além disso, acreditamos que esta diferença na prevalência da hipertensão em nosso estudo se deva a uma amostra de conveniência pertencente ao maior percentual de indivíduos masculinos falecidos por trauma (violência urbana ou acidentes de trânsito) e não por doenças crônicas.

O estudo de Chen et al. (2016) comparou achados sorológicos de 834 indivíduos assintomáticos e com alterações no espessamento de carótidas por ultrassonografia, demonstrando a prevalência aumentada da proteína de adesão vascular-1 (VAP-1) em mulheres com mais de 40 anos de idade associada ao maior aumento da túnica íntima; essa é uma molécula de adesão envolvida na adesão, rolagem e transmigração de leucócitos para locais de inflamação, sendo muito importante na patogênese da aterosclerose. Estes resultados se assemelham com o nosso estudo quando relacionamos o aumento da largura da túnica íntima a aterosclerose. No entanto, é possível que outros fatores afetem as camadas arteriais. A prevalência da epistaxe parece ser maior nos homens. No estudo de Page et al. (2011) entre 219 pacientes internados por epistaxe a maioria foi do sexo masculino (57%). Também em um estudo prévio do nosso grupo de pesquisa identificamos a prevalência de 64% de homens internados por epistaxe grave

(Rezende et al. 2009). Apesar do aumento da túnica íntima ser expressivamente maior nos indivíduos do sexo feminino que sofreram epistaxe nesta pesquisa, ainda precisamos de maiores evidências para atribuir este dado como um fator de risco na ruptura de artérias nasais posteriores.

Sabe-se também que a ativação do sistema nervoso simpático e do sistema renina-angiotensina aumenta a angiotensina II que aumenta a absorção de sódio pelo rim aumentando os níveis pressóricos arteriais. Existe evidências de que o estrogênio pode atenuar a ativação do sistema simpático e do sistema renina-angiotensina pela redução do receptor de angitensina I e conseqüentemente reduzindo a angiotensina II (Muiesan et al. 2016).

Além da hipertensão é possível que outras doenças crônicas tenham afetado os tecidos biológicos, no entanto, dada a multiplicidade de causas de morte e comorbidades do grupo de estudo foi impossível correlacionar outros fatores de risco. Apesar disso, o trabalho também abrangeu a estrutura de vasos do nariz de indivíduos jovens e sem nenhuma doença crônica, ampliando o estudo comparativo da microvasculatura nasal por todas as faixas etárias.

A relação entre o nível de pressão arterial e ocorrência de epistaxe em pacientes hipertensos e normotensos é uma questão polêmica na prática clínica (Rafflenbeul 2005), no entanto tem sido demonstrada em vários estudos de admissão hospitalar de urgência (Varshney e Saxena, 2005) apesar de ainda incerta (Olatoke et al. 2006). A hipertensão arterial pode determinar alterações estruturais nos vasos nasais semelhante às verificadas no cérebro e na retina (Secchi et al. 2009), além de determinar o enfraquecimento e a ruptura de vasos sanguíneos com o acúmulo de placas de aterosclerose (Celik et al. 2009; Knopfholz et al. 2009; Theodosis et al. 2009).

### **5.3. Considerações sobre a integridade/justaposição endotelial**

Os resultados que analisaram a integridade do endotélio vascular demonstraram que os capilares dos normotensos são em percentual mais íntegros do que os hipertensos e nos vitimados pela epistaxe. Não há dúvidas de que doenças cardiovasculares como aterosclerose e hipertensão afetam função endotelial irreversivelmente, contribuindo com múltiplas desordens cardiovasculares. Segundo Chistiakov et al. (2015), uma vez rompidas as junções

entre as células endoteliais, inicia-se a migração de células do sistema imune induzindo a inflamação vascular. Da mesma forma, a inapropriada ativação endotelial através de Toll Like receptores (TLR) contribui para dano tecidual como ocorre em doenças autoimunes e inflamatórias como a aterosclerose, hipertensão, isquemia e diabetes associadas a doenças cardiovasculares (Salvador et al. 2016).

Os resultados demonstram claramente que os hipertensos podem apresentar lesões endoteliais em toda cadeia vascular, desde o nível capilar até o nível arterial. Hernanz et al. (2015) afirma que as células endoteliais estão aptas para ativar o controle da permeabilidade vascular, coagulação, pressão sanguínea e angiogênese. A ativação de receptores endoteliais como o TLR4 pela angiotensina II contribui para a manutenção da hipertensão arterial sistêmica através de mecanismos de estresse oxidativo e moleculares do tipo MyD88 dependente JNK/NFkB.

Não se sabe ainda se estes mesmos mecanismos inflamatórios vasculares poderiam justificar episódios de sangramento nasal. A maioria dos estudos sobre epistaxe demonstram apenas prevalências, correlações anatômicas e técnicas de tratamento de urgência (Kamhieh e Fox, 2016). A ruptura do endotélio de capilares mais presente em vítimas de epistaxe e hipertensos pode nos predizer danos maiores a órgãos alvos como cérebro, rins, coração e possivelmente no nariz, manifestando-se pela epistaxe. Independentemente de conhecer a origem dos sangramentos nasais graves, se provém de arteríolas ou artérias, a análise da rede capilar é um bom preditor da integridade vascular sistêmica e pode ser no futuro parâmetro para prevenções de sangramentos nasais graves. Quanto a isso, ficou demonstrado que os indivíduos normotensos apresentaram menor percentual de vasos lesados comparado aos hipertensos e vítimas de epistaxe. Conforme afirma Gkaliagkousi et al. (2015) a disfunção endotelial é considerada um evento precoce na fisiopatologia da hipertensão arterial sistêmica e pode contribuir com lesões em órgãos alvo e progressiva aterosclerose. Apesar de não ser novidade tais mecanismos moleculares e celulares de lesão endotelial, ainda há grande dúvida em como classificar essas alterações do ponto de vista clínico para prognóstico e novos alvos terapêuticos. O desenvolvimento de marcadores mais específicos de lesões vasculares e de tratamento precoce é o principal foco de estudos atualmente para a prevenção de eventos complicadores cardiovasculares. Da mesma forma

ainda não conseguimos prever quais serão os indivíduos mais susceptíveis a um sangramento nasal grave e como prevenir.

O sexo dos indivíduos tem um impacto importante na gravidade do risco cardiovascular em animais experimentais (Dasinger e Alexander, 2016). Em mulheres o início precoce da menopausa aumenta o risco de doença cardíaca e derrame cerebral, apesar da controvérsia sobre os níveis de estradiol neste período da vida. Nossos resultados não demonstraram alterações significativas entre os grupos quando comparamos integridade endotelial por gênero.

#### **5.4. Considerações sobre a túnica média**

O percentual de integridade da túnica média dos indivíduos normotensos foi muito maior em normotensos do que em hipertensos. Sabe-se que em artérias saudáveis e complacentes, as ondas de pressão geradas pelo ventrículo esquerdo viajam pela árvore arterial produzindo múltiplas medidas pressóricas em diferentes níveis periféricos do corpo humano. Com a idade, hipertensão arterial e outros fatores que aumentam a largura das artérias a parede arterial vai se remodelando. O tecido elástico substitui o fibroso onde identificamos pontos de desintegração e desarranjo das camadas de células musculares lisas. Este mecanismo reflete diretamente no aumento da pressão sistólica e da sobrecarga ventricular esquerda (Poredos e Jezovnik, 2015), justificando os achados de maior integridade da túnica média em indivíduos normotensos comparados a hipertensos.

A rigidez vascular resulta da fibrose e remodelagem da matrix extracelular devido ao avanço da idade e agravado pela hipertensão. Os mecanismos moleculares envolvidos neste processo incluem a ativação e expressão da matriz da metaloproteinases, ativação dos fatores de crescimento- B1/ SMAD, aumento da regulação de galectina 3 e ativação de moléculas proinflamatórias e profibróticas. Estes fatores aceleram o remodelamento, a fibrose e aumento da rigidez arterial, típica da hipertensão (Harvey et al. 2016), evidenciando as alterações da túnica média de hipertensos na nossa análise.

Nossos resultados demonstraram que as artérias nos pacientes do sexo feminino apresentavam-se mais íntegras nos normotensos quando comparadas as artérias dos hipertensos e daqueles que sofreram epistaxe. Já nos pacientes do sexo masculino foram as arteríolas que demonstraram o mesmo resultado com

relação a integridade.

No cérebro humano a hemorragia primária do parênquima cerebral tem como causa subjacente mais comum a hipertensão arterial. A hemorragia cerebral é responsável por cerca de 15% das mortes de pacientes com hipertensão crônica. As anormalidades nas paredes dos vasos causadas pela hipertensão podem ser divididas em aterosclerose nas artérias maiores, arterioesclerose hialina nos vasos menores e nos casos mais graves em alterações proliferativas e necrose franca das arteríolas. Uma vez que a hipertensão arterial é uma doença sistêmica, infere-se a possível correlação direta destes mecanismos de alterações da integridade da túnica média de artérias cerebrais com os achados do estudo, artérias nasais. Porém dizer que tais alterações poderiam ser a causa de epistaxe grave naqueles casos idiopáticos ainda é muito precoce (Kim et al. 2016). A atual análise é pioneira na literatura médica e apresenta pequena amostra de casos de epistaxe. Acreditamos que isto se justificaria pela dificuldade técnica de se isolar os ramos da artéria esfenopalatina por videoendoscopia nasal e pelo aumento do risco cirúrgico ao paciente durante um episódio de sangramento nasal. Em nosso serviço o treinamento acurado e repetitivo da localização da artéria esfenopalatina, aliado a equipamentos cirúrgicos adequados, nos permitiu colher as amostras estudadas sem nenhum dano ou malefício ao paciente. Recomenda-se o treinamento da técnica de dissecação da artéria esfenopalatina em cadáveres e uso de clips de aneurismas para se isolar segmento arteriais com mais facilidade e eficácia no tratamento cirúrgico da epistaxe posterior (Rezende et al. 2012).

Observamos também que o estudo de qualquer mucosa livre de região nasal posterior nos permite analisar a rede capilar arterial, sendo este um bom preditor do atual estado da microvasculatura nasal, podendo se tornar até mesmo uma rotina ambulatorial e definidora de tratamentos preventivos para epistaxe grave.

A justaposição das camadas da túnica média em artérias e arteríolas de indivíduos normotensos foi maior do que a dos indivíduos hipertensos. O mesmo resultado foi encontrado na análise de artérias de indivíduos normotensos entre aqueles que sofrerão epistaxe.

O fluxo intravascular é rompido em bifurcações ou curvas vasculares, resultando em maior cisalhamento e aterotrombose na luz endotelial. Propriedades

da artéria carótida (ex: ângulo de bifurcação e raio) estão associados com a aterosclerose. Desta forma, quanto mais tortuoso o vaso, maior a sua predisposição a aterosclerose e conseqüente aumento do número de células adiposas presentes na camada média arterial. Isso diminui a justaposição das células musculares lisas e aumenta a fragilidade da parede vascular. Comparada a artéria carótida, a artéria esfenopalatina também apresenta um trajeto muito tortuoso no nariz (Rezende et al. 2012). Desde a sua saída do forame esfenopalatino, até a sua distribuição entre as conchas e o septo nasal, são vários os acidentes ósseos ao longo do seu trajeto, propiciando talvez a formação de ateromas e a diminuição da justaposição de células musculares na camada média arterial, mais evidente nos hipertensos em nosso estudo.

O estudo Chiu e Dunn (2010) demonstra pontos de fragilidade vascular em artérias nasais posteriores ao se injetar látex sobre alta pressão (620 mmhg) na artéria maxilar de cadáveres. Por microscopia, os autores demonstraram pontos de ruptura da parede arterial com formações de aneurismas. Afirmam ser este o melhor modelo experimental da epistaxe grave. O nosso trabalho também demonstra achados histológicos semelhantes, inclusive figuras de aneurismas. Porém consideramos que em alguns casos estas lesões possam ser artefatos de técnica na produção de lâminas, pois os mesmos foram encontrados em pacientes que não tiveram epistaxe. De fato, as alterações sistêmicas da hipertensão e outras doenças inflamatórias podem ser evidentes em vasos nasais, porém acreditamos que estudos com uma maior amostragem, melhor técnica de coleta e análise destes vasos nos elucidaram melhor este modelo de ruptura de vasos nasais posteriores.

A justaposição da túnica média nos indivíduos do sexo feminino foi maior nas artérias e arteríolas de normotensos comparadas aos indivíduos que sofreram epistaxe e nas artérias de normotensos comparadas aos hipertensos. Já nos indivíduos do sexo masculino a justaposição da túnica média foi maior nos normotensos quando comparada individualmente aos hipertensos e aos que sofreram epistaxe.

As células musculares lisas são capazes de desempenhar muitas funções, incluindo vasoconstrição e dilatação, síntese da MEC, fatores de crescimento e citocinas e proliferação. Como elemento celular predominante da média vascular, as células musculares constituem um importante elemento não apenas do processo

de reparo vascular normal, como também de processos patológicos, como a aterosclerose; essas células, em resposta a uma lesão ateromatosa avançada podem estar envolvidas no processo inflamatório por induzir a expressão de CD 68 e Mac2 (Rong et al. 2003).

As células musculares lisas que migram da média para a íntima perdem sua capacidade de contração, adquirem a capacidade de se dividir e aumentam a síntese de moléculas da matriz extracelular, sendo o processo frequentemente denominado desvio do fenótipo contrátil para o fenótipo proliferativo sintético (Klatt et al. 2014). Ocorre um declínio na expressão de genes como a  $\alpha$ -actina (*Acta @*) e a miosina de cadeia pesada (*Myh11*) (Tabas et al. 2015). Estruturalmente, ocorre diminuição de filamentos de espessos contendo miosina, bem como um aumento na quantidade de organelas envolvidas na síntese de proteína, como retículo endoplasmático rugoso e aparelho de Golgi. A lesão pode induzir uma acentuada proliferação. Embora apenas uma rara célula muscular lisa esteja se dividindo na parede arterial normal, cerca de 15 a 40% das células sofrem mitose dentro de 48 horas após lesão arterial experimental (Harvey et al. 2016). As células musculares lisas da íntima podem retornar a um estado não proliferativo quando a camada endotelial é restabelecida após lesão aguda ou quando cessa a estimulação crônica.

O principal fator de risco para o aneurisma dissecante da aorta ou hematoma intramural é a hipertensão (75% dos pacientes). Os principais mecanismos de ruptura arterial aórtica aguda nestes casos são uma ulceração na luz intimal vascular que permite penetração do sangue até a túnica média ou a ruptura da *vasa vasorum* com a túnica média (Nienaber e Powell, 2012). Ocorre uma reação inflamatória local que gera a dilatação aórtica e sua consequente ruptura. Apesar da artéria esfenopalatina ser um vaso de médio calibre, os achados do nosso estudo demonstram que as alterações de justaposição das camadas de células na túnica média se assemelham à lesões que predisõem a dissecção aórtica. As alterações de justaposição celular da túnica podem se comunicar com pontos de fissura do endotélio, iniciando o gatilho para a dissecção das camadas vasculares e consequente ruptura arterial.

A dissecção aórtica é mais comum em homens (Nienaber e Powell, 2012) e talvez nos meses de inverno (Nienaber e Powell, 2012). Da mesma forma existe

esta predominância do gênero masculino e a correlação do clima seco e frio nos casos de epistaxe (Rezende et al. 2009). Acredita-se que durante o clima frio o aumento da pressão sanguínea ocorre para a manutenção da temperatura corporal, facilitando os mecanismos que predispõem a dissecação de vasos sanguíneos no sentido da íntima para a adventícia, tanto para a aorta como para os vasos nasais. Já o ressecamento da mucosa nasal devido a baixas temperaturas e umidade, justificaria a ruptura de vasos nasais no sentido da mucosa a vasa vasorum e lúmen arterial. O atual estudo trata apenas de uma análise morfológica da microvasculatura, mas o conjunto de fatores analisados pode nos inferir que este possa ser um modelo reprodutível de ruptura de artérias nasais posteriores em muitos casos.

### **5.5. Considerações sobre o tecido nervoso na mucosa nasal**

Os resultados com relação a imunomarcação por S100 das fibras nervosas demonstrou que os normotensos apresentam uma maior quantidade de fibras nervosas ao longo de toda a mucosa nasal quando comparada aos hipertensos. Sabe-se que o sistema nervoso autonômico exerce um importante papel na regulação do tônus vascular e na produção de substâncias vasoativas, incluindo ATP, calcitonina relacionada geneticamente com a peptina, dopamina e serotonina. Por outro lado, o sistema vascular pode produzir espécies reativas de oxigênio, que em condições patológicas como a aterosclerose e hipertensão arterial sistêmica, geram a hiperativação simpática pró aterogênica, afetando a função vascular pelo aumento de vasoconstrição, acúmulo de lipoproteínas modificadas na parede vascular, indução da disfunção endotelial, estímulo de estresse oxidativo e remodelamento vascular (Bruno et al. 2012). Desta forma nossos achados possam justificar uma menor quantidade de fibras nervosas em hipertensos devido ao maior remodelamento vascular nesses indivíduos. A hiperativação do sistema nervoso autonômico poderia gerar um processo apoptose dessas fibras, devido a vasoconstrição intensa e hipóxia tecidual, justificando os nossos achados em vasos nasais de hipertensos.

Na hiperatividade simpática ocorre disfunção endotelial (endotelina 1 e proteína C reativa), aumento nos níveis séricos de noraepinefrina, aterogênese, principalmente em humanos e camundongos deficientes em apolipoproteína E e aumento dos níveis séricos de LDL. Todos estes eventos, ligados a ativação



exacerbada dos nervos simpáticos, contribuem para o aumento da mortalidade cardiovascular em pacientes deprimidos e com transtornos de ansiedade (Lambert et. 2008). Acreditamos que os indivíduos que apresentaram epistaxe possam apresentar um estágio mais avançado de ativação neuronal vascular e que também poderiam apresentar estas doenças, como depressão e ansiedade, não identificadas neste estudo. Quando analisados a relação da quantidade de fibras nervosas na mucosa nasal dos indivíduos com epistaxe, acreditamos que estes já poderiam estar em uma fase final de um processo lesivo causado por estes múltiplos fatores, perdendo o equilíbrio entre a destruição de fibras nervosas e a neoformação desse tecido autonômico, justificando a ausência de diferença estatística entre os outros grupos estudados. O desequilíbrio autonômico enfraqueceria a parede do vaso, rompendo-o. Este poderia ser um modelo interessante de ruptura de vasos nasais posteriores, porém nossa amostra de indivíduos que sofreram epistaxe marcados para avaliação do tecido nervoso em mucosa nasal foi baixa, além de conter mais hipertensos (n=2) do que normotensos (n=1). Apesar disso, os diferentes efeitos do controle autonômico nervoso nesses grupos estudados parece ser um dos grandes responsáveis pela ruptura vascular.

## **5.6. Considerações sobre as células inflamatórias e a matriz extracelular**

A presença de maior número de fibrócitos/área na região superficial da mucosa de normotensos versus vítimas de epistaxe pode justificar uma maior fragilidade da mucosa nasal posterior destes indivíduos. Sabe-se que os fibrócitos são importantes produtores de fibras colágenas, reticulares e elásticas gerando maior elasticidade e resistência a este tecido contra qualquer fator externo como a passagem do ar, mudanças de temperatura e invasão de microrganismos (Augusto et al. 2011). Watelet et al. (2006) afirma que o fibroblasto é protagonista no remodelamento tecidual nas vias aéreas superiores. Este processo inclui a hiperplasia epitelial com aumento na deposição e degradação de matriz extracelular, além do acúmulo de proteínas plasmáticas na mucosa nasal. Tais mudanças podem mudar as funções protetivas das vias aéreas superiores, o clearance mucociliar e o condicionamento de ar inspirado. É possível que tais alterações estruturais possam ser o conjunto de processos envolvidos na ruptura de vasos arteriais em pacientes vitimados por epistaxe, porém o resultado isolado do aumento do número de fibroblastos na mucosa nasal dos grupos analisados é

muito inespecífico para concluirmos sobre de atividades celulares específicas causadoras do evento clínico. Influências genéticas, exposições fetais e eventos na primeira infância podem contribuir com estas mudanças estruturais nas vias aéreas superiores, como por exemplo, a fibrose subepitelial precoce (Vignola et al. 2003), porém a correlação de causa e efeito destas transformações nas vias aéreas superiores necessitam de análises mais complexas e controladas.

Normalmente as regiões mais posteriores do nariz apresentam uma espessura menor da membrana basal para um melhor funcionamento do epitélio pseudoestratificado. Conseqüentemente um maior número de células inflamatórias estão presentes no espaço subepitelial para equilibrar a proteção tecidual (Augusto et al. 2011). Porém a presença de maior quantidade de células migratórias no espaço subepitelial de indivíduos com epistaxe comparado com normotensos nos permite imaginar uma maior atividade de degradação de MEC, o que fragilizaria a mucosa nasal adjacente. Em outras palavras, um maior catabolismo destes fibroblastos poderia ser o principal mecanismo de fragilização tecidual, justificando eventuais rupturas de vasos sanguíneos.

As sequências de mudanças teciduais durante a cicatrização da mucosa respiratória alta depois de cirurgias podem ilustrar a complexidade do modelamento tecidual e ser uma importante fonte de informação da complexa relação entre as reações inflamatórias, danos subseqüentes dos tecidos e do metabolismo dos fibroblastos nas vias aéreas superiores (Tabaee et al. 2007). Recentemente foi demonstrado que pacientes com reação de cicatrização baixa depois de uma cirurgia sinusal, apresentam mais edema ou fibrose quando comparados com pacientes com boa cicatrização, além de um aumento importante na quantidade de matriz de metalanoproteinase em secreções nasais e tecidos conectivos (Watelet et al. 2006). Para os Otorrinolaringologistas seria muito interessante poder classificar os seus pacientes antes de qualquer procedimento cirúrgico em variados níveis de capacidade de cicatrização ou risco de sangramento. Atualmente apenas os testes de coagulação sorológicos normais (tempos de protrombina e tromboplastina parcial ativada) não são uma garantia de um procedimento cirúrgico tranquilo e sem riscos de epistaxe no pós-operatório. Apesar do estudo da mucosa nasal por biópsia para a avaliação de parâmetros ligados a quantidade e atividade de fibroblastos não ser um teste prático e rápido, talvez seja esta uma excelente

referência para selecionar indivíduos mais propensos a complicações cirúrgicas por sangramentos ou até mesmo para identificar alterações estruturais na mucosa de vítimas de epistaxe idiopática. Os parâmetros a serem utilizados poderiam ser os mesmos adotados neste estudo como a quantificação de fibroblastos e todas as células inflamatórias.

Na asma, é bem aceito que em adição a inflamação clássica, mudanças estruturais estão sempre presentes nas vias aéreas e incluem ruptura epitelial e hiperplasia de globet cells, hipertrofia de glândulas mucosas, aumento da deposição de colágeno, transformação de miofibroblastos, aumento do depósito de matrix protéica, hipertrofia de músculos lisos e hiperplasia e aumento do número de colágeno IV em vasos sanguíneos (Vignola et al. 2003). Em que pese o processo de remodelamento ser conservado, este se apresenta aumentado e complexo inflamação oriunda de causas alérgicas (Howarth et al. 1999). Na rinite alérgica, o remodelamento nasal pode existir, mas quando na associação da rinite com a asma este é muito menor do que nos brônquios dos asmáticos (Watelet et al. 2006). Uma possível explicação para isso é a origem embrionária dos órgãos que compõem o sistema respiratório. Infelizmente não podemos realizar comparações sobre doenças de atividade inflamatória alérgica pela dificuldade de colher estas informações em serviços de verificação de óbitos. Porém acreditamos que isto pouco poderia influenciar na predisposição ao sangramento nasal posterior, pois os achados clínicos não evidenciam a associação da alergia com a predisposição a epistaxe grave.

Os pacientes com epistaxe podem apresentar desordens do remodelamento da MEC, porém precisamos de maiores comparações e demonstrações em futuros estudos para padronizarmos estas alterações histológicas e inferirmos com maiores evidências as suas correlações clínicas. São bem clássicos os modelos de estudos como os de Tabae et al (2007) que demonstram o efeito citotóxico dose dependente da mitomicina C em fibroblastos humanos de mucosa nasal cultivados. Este autor firma que altas doses (0,4 mg/mL) e exposições longas a mitomicina C resultam em grandes níveis de supressão de crescimento celular. Talvez este modelo de cultivo da mucosa nasal sirva para novas análises comparativas das atividades fibroblastos e de seus derivados moleculares (TNF, metalanoproteinases, leucotrienos e outros). A criação de

parâmetros de hiperatividade e supressão da atividade de fibroblastos na mucosa nasal talvez possam demonstrar caminhos para definirmos o que rompe vasos nasais posteriores.

O achado de maior número de macrófagos e linfócitos na mucosa superficial nasal de hipertensos comparados a normotensos nos leva a pensar no remodelamento nasal fisiológico. Este é um processo dinâmico de deposição e degradação de matriz extracelular em resposta a um trauma, como a passagem contínua do ar nas vias aéreas, levando à reconstrução do tecido danificado, que é muito importante no processo de cicatrização (Vignola et al. 2003). As principais características histológicas do remodelamento são: infiltração por macrófagos e linfócitos; proliferação de fibroblastos, que podem assumir a forma de miofibroblastos; angiogênese; aumento do tecido conectivo (fibrose) e destruição tissular. Na asma, este mecanismo associado a doença inflamatória crônica é bem descrito e mais recentemente na rinite alérgica (Watelet et al. 2006). Com relação aos hipertensos ainda não existem relatos específicos destas transformações na mucosa nasal. Mas não há dúvidas de que a lesão vascular hipertensiva também gera alterações na matriz extracelular, com multiplicação de células musculares lisas e do endotélio vascular (Sidney et al. 2014), porém segundo os achados do nosso estudo esta atividade inflamatória na mucosa nasal superficial é mais intensa nos normotensos.

Esta variação de células inflamatórias entre normotensos e hipertensos pode também estar envolvida diretamente com a viabilidade da cavidade nasal. A função do nariz de condicionamento do ar respirado (aquecimento, filtração e umidificação) pode se apresentar mais eficaz em indivíduos normotensos. Os vasos sanguíneos de hipertensos, pela própria fisiopatologia da doença, podem se apresentar mais insuficientes por espessamentos intimaes e da camada média, calcificações e fibroses alterando todo o funcionamento de migração de células inflamatórias, justificando o nosso resultado.

A resposta adaptativa imune de linfócitos T e B é de grande importância para a aterosclerose. Seus principais mediadores desta inflamação são os Th1, sendo ainda incerta a participação de Th2, Th9, Th17 e Th22. Estas células T estão presentes na placa de ateroma de forma heterogênea, sugerindo uma plasticidade

importante no seu fenótipo dependente do local ou do estímulo de ativação/bloqueio (Chistiakov et al. 2015).

O maior número de monócitos/macrófagos na hipertensão observada nesse estudo pode estar relacionado ao aumento da íntima nesse grupo. O influxo quimiotático de monócitos medulares é induzido pela ativação endotelial em lesões recentes como aquelas iniciadas pelo acúmulo de lipoproteínas e pequenas alterações endoteliais. Sabe-se que os monócitos/macrófagos são fundamentais no processo de aterosclerose, pois além de estar envolvidos na resposta inflamatória, acumulam e internalizam lipoproteínas subendoteliais, que podem ser nativas, modificadas pela oxidação ou agregadas. Certas subpopulações de macrófagos lesionais iniciam a inflamação, como o fenótipo M1-like que rapidamente ativa o endotélio e posteriormente lidera o recrutamento de monócitos. O exato mecanismo de ativação de monócitos ainda não foi totalmente explorado, mas lipoproteínas modificadas e outras moléculas alteradas podem ativar a sinalização inflamatória, como receptores toll-like e receptores de ligação de nucleotídeos oligomerizados (Robbins et al. 2013). Além disso o colesterol pode se acumular na membrana plasmática, aumentando a sinalização do processo inflamatório alterado por propriedades da membrana. Os subtipos de lesões ateroscleróticas podem causar alterações eventos trombo vasculares agudos caracterizados por extensas áreas de necrose, inflamação continuada e espessamento da túnica íntima. O espessamento da placa ocorre por secreção de matrix de metaloproteinases, embora isso ainda não tenha sido provado in vivo porque modelos de camundongos na aterosclerose não imitam o tipo de ruptura de placas como ocorre em humanos (Tabas et al. 2015).

Estudos com coleções de tecidos de aneurismas humanos colhidos durante cirurgias tem evidenciado a presença de linfócitos na geração de aneurismas intracranianos (Sawer et al. 2015). Em nossa análise, observamos que o número de linfócitos é maior na totalidade da mucosa nasal de vítimas de epistaxe quando comparada a de indivíduos normotensos, exceto quando comparamos achados da mucosa nasal superficial onde prevaleceu uma maior quantidade de linfócitos em indivíduos normotensos. Não podemos afirmar que as rupturas de vasos nasais posteriores apresentam o mesmo mecanismo de ruptura associado ao aneurisma intracraniano mas o modelo de fragilidade da parede de vasos

parecer ser semelhante. O processo inflamatório nas camadas arteriais é bem evidente na formação de aneurismas (Sawer et al. 2015) e a característica da atividade inflamatória nos indivíduos vitimados por epistaxe nos leva a analisar melhor esta hipótese ao mecanismo de ruptura arterial nasal. Frösen et al. (2004) demonstrou em um estudo comparativo de aneurismas rotos e não rotos que um grande número de linfócitos está associado com aneurismas rotos e Kosierkiewicz et al. (1994) demonstrou que estas células estão preferencialmente localizadas ao redor das áreas de ruptura. Apesar do nosso estudo trazer apenas uma pequena evidência deste mecanismo inflamatório na gênese da epistaxe grave a presença de linfócitos em maior quantidade na mucosa nasal profunda de vítimas de epistaxe no leva a imaginar que esta atividade celular possa estar ligada a aterosclerose. Da mesma forma, pouco se sabe também sobre quais o sub-tipos de linfócitos podem estar presentes ou qual seria o papel dos mesmos nos aneurismas. Efeitos importantes tem sido atribuído aos linfócitos T CD4 + helper, aos T regulatórios e a subpopulação de células B (B1 and B2) na doença aterosclerótica, e sua potencial contribuição para os aneurismas intracranianos. Infelizmente não realizamos a diferenciação dos subtipos de linfócitos para sugerirmos alguma correlação específica aos subtipos de linfócitos, mas no futuro poderá ser uma nova linha de análise da mucosa nasal e sua correlação com a epistaxe.

Na mucosa nasal profunda a presença de mais neutrófilos em normotensos comparado aos hipertensos pode estar relacionado a uma melhor ativação do sistema imunológico de defesa aguda e melhor reparo na renovação e remodelamento da mucosa nasal desses indivíduos. Os neutrófilos são as primeiras células circulantes a alcançar feridas logo após injúrias ou traumas cirúrgicos. Uma vez já nesses tecidos estas células são a primeira linha de defesa, atuam na esterelização das feridas com secreção de peptídeos antibióticos, secretam enzimas proteolíticas e ativam de derivados do oxigênio para a cicatrização de feridas (Watelet et al. 2015).

Um estudo recente descreveu o mecanismo geral de quimiotaxia neutrofílica e a função de neutrófilos em tecidos inflamados cronicamente ou em locais de mucosa traumatizada, revelando que este tipo celular pode sobreviver em tecidos humanos por até 5 dias, ao contrário de antigos trabalhos que demonstram sua sobrevivência de no máximo 8 horas em experimentos com camundongos

(Kolaczowska et al. 2013). Isto pode demonstrar que os neutrófilos encontrados na mucosa nasal profunda podem fazer parte do mecanismo ativo de defesa das vias aéreas de forma mais contínua e não somente quanto recrutado na vigência de infecções ou traumatismos da mucosa nasal.

Muitas condições podem afetar a presença de neutrófilos durante a cicatrização de feridas. A idade do indivíduo pode interferir na dinâmica das fases inflamatórias, tendo impacto no recrutamento de macrófagos, no clearance bacteriano e no fechamento de feridas. Além disso mudanças no recrutamento de neutrófilos induzidas por infecção sistêmica ou por diabetes pode alterar ambos os processos de inflamação e proliferação à distância (Ochoa et al. 2007). Desta forma a hipertensão também poderia estar correlacionada com a diminuição da atividade desta célula no nariz conforme os nos achados.

Os neutrófilos podem participar tanto na reparação de tecidos quanto na destruição dos mesmos. Um estudo que analisou a migração de neutrófilos induzida por epinefrina ocorre principalmente por mecanismos induzidos por IL 6, porém o envolvimento destas células na reparação de eventos em vias aéreas superiores é muito mais complexo devido à amplificação sistêmica de outros mecanismos de defesa com as TGF- $\beta$ , TNG- $\alpha$ , IL-1 $\beta$ , L-3, IL-6, IL-8 e GM-CSF.

### **5.7. Considerações sobre os tecidos associados à microvasculatura**

As células endoteliais juntamente com musculares lisas constituem os principais componentes celulares das paredes dos vasos sanguíneos em associação com as células do sistema imunitário. Ambas desempenham importante papel nas patologias vasculares. Na aterosclerose por exemplo os linfócitos B e T, associados as células dendríticas estão envolvidos na maturação de placas gerando um processo inflamatório crônico persistente. Já os neutrófilos têm atenção limitada em estudos sobre os mecanismos de lesão vascular, porém trabalhos recentes têm demonstrado uma correlação direta com a contagem de neutrófilos no sangue e na morbidade e mortalidade por doenças cardiovasculares (Pende et al. 2016).

O endotélio vascular forma uma monocamada que reveste todo o sistema vascular, sendo sua integridade estrutural e funcional o requisito fundamental para a manutenção da homeostasia da parede do vaso e da função circulatória. Além de

revestir o sistema circulatório, o endotélio vascular atua como membrana semi impermeável, controlando a transferência de moléculas pequenas e grandes na parede arterial, capilares e vênulas, mantém a interface sangue tecido não trombogênica ao regular a trombose, trombólise e aderência de plaquetas, modula o tônus vascular e o fluxo sanguíneo, metaboliza hormônios, regula reações imunológicas e inflamatórias, em grande parte ao controlar interações leucocitárias com a parede do vaso, modifica as lipoproteínas na parede das artérias e regula o crescimento de outros tipos celulares, principalmente células musculares lisas.

A ativação endotelial está sendo considerada como um processo crítico na patogenia das doenças vasculares, visto que é induzida por estímulos que reconhecidamente contribuem para a lesão vascular, resultando em respostas que influenciam a iniciação e evolução de lesões vasculares (Harvey et al. 2016). Os indutores da ativação endotelial incluem citocinas e produtos bacterianos, que causam lesão inflamatória e choque séptico; estresses hemodinâmicos e produtos lipídicos, críticos para a patogenia da aterosclerose; produtos terminais de glicosilação avançada, importante no diabetes, bem como vírus e componentes de hipóxia. Por sua vez as células endoteliais ativadas elaboram moléculas de adesão, outras citocinas e quimiocinas, fatores de crescimento, moléculas vasoativas que resultam em vasoconstrição ou em vasodilatação, moléculas do complexo principal de histocompatibilidade, pró coagulantes e anticoagulantes, bem como uma variedade de outros produtos gênicos com atividade biológica (Su 2015).

A capacidade do corpo de substituir células lesadas ou mortas e de proceder ao reparo dos tecidos após inflamação é crítica para a sobrevivência. Uma variedade de agentes lesivos - ao mesmo tempo que provocam dano no interior da célula- disparam uma série de eventos que servem não apenas para conter a lesão, mas também para preparar as células que não foram letalmente danificadas para a replicação necessária à substituição das células mortas. Logo, em condições de lesão tecidual/inflamação, células mesenquimais ou mesmo células diferenciadas como os fibroblastos, células endoteliais e células musculares lisas proliferam amplamente, constituindo a resposta do tecido conjuntivo à inflamação, em que uma matriz extracelular (MEC) é secretada localmente e organiza-se numa rede nos espaços que circundam as células, fornecendo um substrato para a aderência, migração e proliferação das células, podendo influenciar diretamente na forma e



função das células.

De forma geral, o crescimento, a diferenciação celular e a reparação tecidual envolvem a integração celular de múltiplos sinais que derivam dos fatores de crescimento polipeptídicos, citocinas e inibidores do crescimento. Outros originam-se de componentes da MEC e prosseguem através de vias de sinalização integrina-dependentes. Embora vias exclusivas possam ser ativadas por tipos específicos de receptores, a comunicação entre os sistemas de sinalização integra os sinais que controlam a proliferação de células e outros eventos celulares.

À medida que progride o processo de reparo, o número de células endoteliais proliferantes e fibroblastos diminui. Embora fibroblastos sejam encontrados em abundância nas vias aéreas, existem poucos dados na literatura sobre a sua quantidade nas doenças nasais, seus fenótipos específicos e suas ações nas vias aéreas superiores. Estas células orquestram uma contínua produção e degradação de MEC. Além de suas funções essenciais na produção de MEC, elas podem também agir como enzimas produtoras, ativadores e moduladores pró inflamatórios da resposta imune.

## **6. CONCLUSÃO**

Os resultados obtidos nesse estudo permitem as seguintes conclusões:

- Que no grupo normotenso houve diminuição na largura da túnica íntima de arteríolas e artérias de pequeno calibre, na comparação com indivíduos hipertensos;
- Que na hipertensão ou na epistaxe, não houve diferenças na largura das túnicas média e adventícia na comparação com o grupo de normotensos;
- Que na comparação com os normotensos o grupo de mulheres hipertensas ou vitimadas pela epistaxe apresentaram a largura da túnica íntima 528% ou 269% maior, respectivamente, enquanto que para o grupo de homens a largura da íntima foi 160% maior nos hipertensos e de 180% maior na epistaxe;
- Que indivíduos hipertensos, com ou sem epistaxe, apresentaram maior largura da túnica íntima na comparação com os normotensos e que, dentre os indivíduos vitimados pela epistaxe, os hipertensos exibiam as maiores larguras da túnica íntima;
- Que o percentual de secções histológicas que exibiam endotélio íntegros/justapostos, em capilares, arteríolas e artérias, foi maior no grupo normotenso do que nos grupos hipertenso ou epistaxe;
- Que o percentual de secções histológicas que exibiam integridade na túnica média de arteríolas e artérias foi maior no grupo normotenso do que no grupo hipertenso;
- Que o percentual de secções histológicas que exibiam células musculares justapostas foi maior para as arteríolas e artérias dos indivíduos normotensos do que para os hipertensos ou para a epistaxe;
- Que nas secções histológicas do grupo de normotensos foi identificada maior quantidade de imunomarcagem para o tecido nervoso do que para os hipertensos, mas não houve diferenças quando comparado ao grupo com epistaxe, tampouco houve diferenças entre hipertensos ou epistaxe;

- Que não houve diferenças no número de fibrócitos/fibroblastos entre os três grupos (normotenso, hipertenso ou epistaxe) na mucosa profunda, mas nos indivíduos vitimados pela epistaxe o número de fibroblastos foi menor quando comparado aos normotensos.
- Que na comparação com os normotensos a mucosa superficial dos hipertensos exibiu maior número de macrófagos e linfócitos e menor de eosinófilos, enquanto que na mucosa profunda foi observado menor número de neutrófilos;
- Que quando comparado aos normotensos, o grupo vitimado pela epistaxe apresentou maior número de linfócitos na região superficial da mucosa.

Em conjunto, os resultados das análises morfológicas mostraram que os indivíduos com histórico de hipertensão arterial sistêmica apresentaram maior quantidade de alterações estruturais na microvasculatura (túnica íntima e média) e nos tecidos conjuntivo e nervoso, sugestivas de risco para a ruptura vascular na cavidade nasal posterior, como observado para os indivíduos hipertensos vitimados pela epistaxe.

Considerando que no grupo da epistaxe foi identificado indivíduos com e sem histórico de hipertensão, sugere-se aumentar o número de indivíduos com epistaxe para identificar se o tempo de hipertensão favorece a ruptura vascular e para identificar outros fatores de risco, como infecções, afecções, alterações do sistema imunitário, alergias ou mesmo fatores ambientais relacionados à baixa umidade.

## **7. LIMITAÇÕES E PERSPECTIVAS**

As limitações do nosso estudo foram:

- A dificuldade de coleta de amostras de indivíduos que foram vítimas de epistaxe devido ao consentimento dos mesmos em participar do estudo;
- O difícil acesso ao serviço de verificação de óbitos e ao Instituto de Medicina Legal do Distrito Federal;
- A disponibilidade do pesquisador de ir ao pronto socorro a qualquer momento para participar da cirurgia de urgência ou de ir aos serviços de verificação de óbito com todo o equipamento de videoendoscopia nasal;
- As amostras no início da pesquisa eram muitas vezes descartadas devido a inabilidade técnica e falta de instrumental adequado para se retirar um segmento arterial íntegro. Muitas vezes também, a gravidade do quadro de perda sanguínea das vítimas de epistaxe não permitia a coleta do segmento arterial, priorizando-se sempre a vida do paciente;
- A dificuldade de se encontrar dados clínicos completos em prontuários e com familiares dos indivíduos. Dados como morbidades pregressas, hábitos e tempo de vida com hipertensão arterial talvez poderiam elucidar melhor nossos resultados;

Como perspectivas o estudo apontou para:

- Novas parcerias diretas com serviços de verificação de óbito para facilidade ao acesso;
- Buscar melhores equipamentos de videoendoscopia e melhores instrumentais de dissecação;
- Diminuir o tempo para a coleta de amostras após a morte para garantir que os tecidos mantenham sua estrutura e sem processo de autólise;
- A informatização dos prontuários nos trarão informações mais completas sobre o histórico clínico dos indivíduos para maiores correlações clínico-histológicas;
- Avaliar marcadores sorológicos para correlacionar outros fatores associados a alterações estruturais dos vasos;
- Aumentar o número de amostras para permitir correlacionar as alterações estruturais nos vasos com a hipertensão arterial sistêmica.

## **8. REFERÊNCIAS BIBLIOGRÁFICAS**

1. Associação Brasileira de Otorrinolaringologia e Cirurgia Cérvico Facial. In: Augusto AGLBS, Campos CAH, Demarco RC, Starzewski A, Lima WTA. Histologia e Fisiologia da mucosa nassinusal e olfação. São Paulo: Roca, 2011; (1): 641-5.
2. Beran M, Petruson B. Occurrence of epistaxis in habitual nose-bleeders and analysis of some etiological factors. ORL J Otorhinolaryngol Relat Spec, 1986; 48 (5): 297-303.
3. Bruno RM, Ghiadoni L, Seravalle G, Dell'oro R, Taddei S, Grassi G. Sympathetic regulation of vascular function in health and disease. Front Physiol, 2012; 24 (3): 284.
4. Castellon X e Bogdanova V. Chronic Inflammatory Diseases and Endothelial Dysfunction. Aging Dis, 2016 Jan; 7(1): 81-9.
5. Celik T, Iyisoy A, Yuksel UC, Karahatay S, Tan Y, Isik E. A new evidence of end-organ damage in the patients with arterial hypertension: Epistaxis? Int J Cardiol, 2009; 141 (1): 105-7.
6. Charles R e Corrigan E. Epistaxis and hypertension. Post grad Med J, 1997; 53 (619): 260-1.
7. Chen DW, Jin Y, Zhao RM, Long LJ, Zhang L, Han CL, Roivainen A, Knuuti J, Jalkanen S, Wang, JC. Age-, sex- and glucose-dependent correlation of plasma soluble vascular adhesion protein-1 concentration with cardiovascular risk factors and subclinical atherosclerosis Eur Rev Med Pharmacol Sci, 2016, 20(8): 1544-8.
8. Chiu TW e McGarry GW. Prospective clinical study of bleeding sites in idiopathic adult posterior epistaxis. Otolaryngol Head Neck Surg, 2007; 137(3): 390-3.
9. Chiu TW e Dunn JS. Pressure infection demonstrates point of weakness in the posterior nasal arteries. The journal of Laryngology & Otology, 2010; 124:750-2.
10. Chistiakov DA, Ashwell KW, Orekhov AN, Bobryshev YV. Innervation of the



arterial wall and its modification in atherosclerosis. *Auton Neurosci*, 2015. 193: 7-11.

11. Dasinger JH e Alexander BT. Gender differences in developmental programming of cardiovascular diseases. *Clinical Science*, 2016; 130 (5): 337-48.
12. Dizdar O, Onal IK, Ozakin E, Karakiliç E, Karadog O, Kalyoncu U, Coskun F, Buyukasik Y. Research for bleeding tendency in patients presenting with significant epistaxis. *Blood Coagul Fibrinolysis*, 2007; 18(1): 41-3.
13. Donato R. Functional roles of S100 proteins, calcium binding proteins of the EF-hand type (review). *Biochim Biophys Acta*, 1999; 1450: 191-231.
14. Felippu A. Nasal centripetal endoscopic sinus surgery. *Ann Otol Rhinol Laryngol*, 2011; 120 (9):581-5.
15. Frösen J, Piippo A, Paetau A, Kangasniemi M, Niemelä M, Hernesniemi J, Jääskeläinen J. Remodeling of saccular cerebral artery aneurysm wall is associated with rupture: histological analysis of 24 unruptured and 42 ruptured cases. *Stroke*. 2004; 35(10):2287-93.
16. Fuchs SC e Lubianca Neto JF. Absence of association between hypertension and epistaxis: a population-based study. *Blood Press*, 2003; 12 (3): 145-8.
17. Gkaliagkousi E, Gavriilaki E, Triantafyllou A, Douma S. Clinical Significance of endothelial dysfunction in essential hypertension. *Curr Hypertens Rep*, 2015; 17-85.
18. Harvey A, Montezano AC, Lopes RA, Rios F, Touyz RM. Vascular Fibrosis in Aging and Hypertension: Molecular Mechanisms and Clinical Implications. *Can J Cardiol*. 2016; 32(5):659-68.
19. Herkener H, Laggner AN, Mullner M, Formanek M, Bur A, Gamper G, Woisetschager C, Hirschl MM. Hypertension in patients presenting with epistaxis. *Ann Emerg Med*, 2000; 35(2): 126-30.
20. Hernanz R, Martinez-Revelles S, Palacios R, Martin A, Cachofeiro V, Aguado

- A, Garcia-Redondo L, Barrus MT, de Batista PR, Briones AM, Salaices M, Alonso MJ. Toll-like receptor 4 contributes to vascular remodeling and endothelial dysfunction in angiotensin ii-induced hypertension. *Br J Pharmacol* 2015; 172: 3159-76.
21. Howarth PH, Wilson J, Bousquet J, Rak S, Pauwels R. Airway remodelling. In: Lenfant C, ed. *Lung biology in health and disease series*, 1999.
  22. Inagawa, T. Risk factors for the formation and rupture of intracranial saccular aneurysms in Shimane Japan. *World Neurosurg*, 2010; 73(3):155–64.
  23. Kamhieh Y e Fox H. Tranexamic acid in epistaxis: a systematic review. *Clin Otolaryngol*, 2016; 00, 000-000.
  24. Kikidis D, Tsioufis K, Papanikolau V, Zerva K, Hantzakos A. Is epistaxis associated with arterial hypertension? A systematic review of the literature. *Eur Arch Otorhinolaryngol*, 2014; 271 (2): 237-43.
  25. Kim JS, Kim YJ, Ahn SH, Kim BJ. Location of cerebral atherosclerosis: Why is there a difference between East and West? *Int J Stroke*, 2016 (4): 000-000.
  26. Kitamoto S, Egashira K. Endothelial dysfunction and coronary atherosclerosis. *Curr Drug Targets Cardiovasc Haematol Disord*, 2004; 4(1):13–22.
  27. Klatt ED, Kumar V, Schoen FJ, Cotran RM. *Robbins & Cotran – Review of Pathology*, 2014 (11): 147-53.
  28. Knopfholz J, Lima-Junior E, Précoma-Neto D, Faria-Neto JR. Association between epistaxis and hypertension: a one year follow-up after episode of nose bleeding in hypertension patients. *Int J Cardiol*, Mai 2009; 29(3):134-8.
  29. Kolaczkowska E, Kubes P. Neutrophil recruitment and function in health and inflammation. *Nat Rev Immunol*, 2013 13(3): 159-75.
  30. Kolega J, Gao L, Mandelbaum M, Mocco J, Siddiqui AH, Natarajan SK, Meng H. Cellular and molecular responses of the basilar terminus to hemodynamics during intracranial aneurysm initiation in a rabbit model. *J Vasc Res*. 2011; 48(5): 429-42.

31. Kotecha B, Fowler S, Harkness P, Walmsley J, Brown P, Topham J. Management of epistaxis: a national survey. *Ann R Coll Surg Engl*, 1996; 78(5): 444–6.
32. Kosierkiewicz TA, Factor SM, Dickson DW. Immunocytochemical studies of atherosclerotic lesions of cerebral berry aneurysms. *J Neuropathol Exp Neurol*. 1994; 53(4): 399-406.
33. Lambert E, Dawood T, Schlaich M, Straznicky N, Esler M, Lambert G. Single-unit sympathetic discharge pattern in pathological conditions associated with elevated cardiovascular risk. *Clin Exp Pharmacol Physiol*. 2008 (4): 503-7.
34. Lubianca-Neto JF, Bredemeier M, Carvalhal EF, Arruda CA, Estrella E, Pletsch A, Gus M, Lu L, Fuchs F. A study of the association between epistaxis and severity of hypertension. *Am J of Rhinol*, 1998; 12, (4); 269-72.
35. Masuda H, Zhuang YJ, Singh TM, Kawamura K, Murakami M, Zarins CK, Glagov S. Adaptive remodeling of internal elastic lamina and endothelial lining during flow-induced arterial enlargement. *Arterioscler Thromb Vasc Biol*. Oct 1999; 19(10): 2298-307.
36. Mescher AL. Junqueira's Basic Histology. In: *The Circulatory system*, Twelfth Edition. The McGraw-Hill Companies, 2010; (11): 622-34.
37. Messerli FH, Williams B, Ritz E. Essential hypertension. *Lancet*, 2007; 370(9587): 591–603.
38. Miller AA, Drummond GR, Kemp-Harper BK, Sobey CG. Oxidative stress and endothelial dysfunction in cerebrovascular disease. *Front Biosci*, 2011; 1(16): 1733–1745.
39. Mills SE. Histology for Pathologists. In: Gallagher, PJ Van der Wall, AC. *Blood vessels*. Lippincott Williams & Wilkins, 2007; (3): 222-5.
40. Miniño AM. Centers for disease control and prevention national center for health statistics death in the United States. *NCHS Data Brief*, 2009; 64:1–8.
41. Muiesan ML, Salvetti M, Rosei CA, Paini A. Gender differences in

antihypertensives treatment: myths or legends? *High Blood Press Cardiovasc Prev*, 2016 (0): 000-000.

42. Mygind N e Winther B. Light- and scanning electron-microscopy of the nasal mucosa. *Acta Otorhinolaryngol Belg*, 1979; 33 (4): 591-602.
43. Navarro JAC, Navarro PL, Navarro MC. Anatomia da cavidade nasal e seios paranasais. In: Campos CAH, Olival HOO. *Tratado de Otorrinolaringologia*. São Paulo: Rocca; 2002: 591-610.
44. Nienaber CA e Powell JT. Management of acute aortic syndromes. *European Heart Journal*, 2012, 33: 26-35.
45. Ochoa O, Torres FM, Shireman PK. Chemokines and diabetic wound healing. *Vascular*. 2007;15 (6):350-5.
46. Olatoke F, Ologe FE, Alabi BS, Dunmade AD, Busari SS, Afolabi OA. Epistaxis. A five-year review. *Saudi Med J*. 2006; 27(7): 1077-9.
47. Osika W, Dangardt F, Grönros J, Lundstam U, Myredal A, Johansson M, Volkmann R, Gustavsson T, Gan LM, Friber GP. Increasing peripheral artery intima thickness from childhood to seniority. *Arterioscler Thromb Vasc Biol*, 2007; 27(3): 671-6.
48. Padgham N. Epistaxis: anatomical and clinical correlates, *J Laryngol Otolaryngol*, 1990; 104(4): 308-1.
49. Pádua FG e Voegels RL. Severe posterior epistaxis-endoscopic surgical anatomy. *Laryngoscope*. 2008; 118(1): 156-61.
50. Page C, Biet A, Liabeuf, S Strinski V, Fournier A. Serious spontaneous epistaxis and hypertension in hospitalized patients. *Eur Arch Otorhinolaryngol*, 2011; 268: 1749-53.
51. Passos VMA, Assis TD e Barreto SM. Hipertensão arterial no Brasil: estimativa de prevalência a partir de estudos de base populacionalHypertension in Brazil: estimates from population-based prevalence studies. *Epidemiol. Serv. Saúde* [online]. 2006, vol.15, n.1 [citado 2015-07-25], pp. 35-45 . Disponível em:

<[http://scielo.iec.pa.gov.br/scielo.php?script=sci\\_arttext&pid=S1679-49742006000100003&lng=pt&nrm=iso](http://scielo.iec.pa.gov.br/scielo.php?script=sci_arttext&pid=S1679-49742006000100003&lng=pt&nrm=iso).

52. Pende A, Artom N, Bertolotto M, Montecucco F e Dallegri F. Role of neutrophils in atherogenesis: an update. *Eur J Clin Invest*, 2016; 46(3): 252-63.
53. Pirodda A, Ferri GG, Caliceti U, Borghi C. Could statins exert a protective effect on epistaxis of systemic origin? *Med Hypotheses*, 2011; 76(3): 445-6.
54. Poredos P e Jezovnik MK. Markers of preclinical atherosclerosis and their clinical relevance. *Vasa*, 2015; 44: 247-56.
55. Rafflenbeul W. Hypertension treatment and prevention of new atherosclerotic plaque formation. *Drugs*, 2005; 48(Suppl 1): 11–5.
56. Rezende GL, Soares VY, Moraes WC, Oliveira CA, Nakanishi M. The sphenopalatine artery: a surgical challenge in epistaxis. *Braz J Otorhinolaryngol*. 2012; 78(4): 42-7.
57. Rezende GL, Granjeiro RC, Furtado PL, Pinheiro GB, Nakanishi M. Is Dry Climate Related to Hospital Admission for Epistaxis? *Int. Arch. Otorhinolaryngol*. 2009; 13(2): 172-7.
58. Rizzoni D, Muiesan ML, Porteri E, De Ciuceis C, Boari GE, Salvetti M, Paini A, Rosei EA. Vascular remodeling, macro- and microvessels: therapeutic implications. *Blood Press*, 2009; 18(5): 242–6.
59. Robbins CS, Hilgendorf I, Weber GF., Theurl I, Iwamoto Y, Figueiredo JL, Gorbato R, Sukhova GK, Gerhardt LM, Smyth D, et al. Local proliferation dominates lesional macrophage accumulation in atherosclerosis. *Nat. Med*, 2013, (19): 1166–2.
60. Rong J.X., Shapiro M., Trogan E., and Fisher E.A. Transdifferentiation of mouse aortic smooth muscle cells to a macrophage-like state after cholesterol loading. *Proc. Natl. Acad. Sc*, 2003; 100(23): 13531-6.
61. Roman MJ, Kizer JR et al. Vascular Biomarkers in the Prediction of Clinical Cardiovascular Disease. *Hypertension*, 2012; 59: 29-35.

62. Rutherford, RB. Vascular Surgery. In: Messina, LM. Fundamental Considerations. Philadelphia, 7th ed. W. B. Saunders, 2010 (1): 239-43.
63. Rymer MM. Hemorrhagic stroke: intracerebral hemorrhage. *MoMed*, 2011; 108(1): 50-4.
64. Salvador B, Arranz A, Francisco S, C´ordoba L, Punzo'n C, Llamas Miguel A, Fresno M. Modulation of endothelial function by Toll like receptors. *Pharmacol Res.* 2016; 108:46-56.
65. Sandow SL, Gzik DJ, Lee RM. Arterial internal elastic holes: relationship to function? *J Anat.* 2009; 214(2):258-66.
66. Sarhan NA e Algamal AM. Relationship between epistaxis and hypertension: A cause and effect or coincidence? *J Saudi Heart Assoc.* 2015; 27(2): 79-84.
67. Savoia C, Sada L, Zezza L, Pucci L, Lauri FM, Befani A, Alonzo A, Volpe M. Vascular inflammation and endothelial dysfunction in experimental hypertension. *Int J Hypertens.* 2011: 281-40.
68. Sawyer DM, Amenta PS, Medel R, Dumont AS. Inflammatory mediators in vascular disease: identifying promising targets for intracranial aneurysm research. *Mediators Inflamm*, 2015: 896283.
69. Scanavini AB, Navarro JA, Megale SR, Anselmo-Lima WT. Anatomical study of the sphenopalatine foramen. *Braz J Otorhinolaryngol.* Jan-Feb 2009; 75(1): 37-41.
70. Schwartzbauer HR, Shete M, Tami TA. Endoscopic anatomy of the sphenopalatine and posterior nasal arteries: implications for the endoscopic management of epistaxis. *Am J Rhinol*, 2003; 17: 63-6.
71. Secchi MMD, Indolfo MLP, Castro MMR B. Epistaxis: Prevailing Factors and Treatment. *Int. Arch. Otorhinolaryngol.* 2009; 13(4): 381-5.
72. Sidney LE, Branch MJ, Dunphy SE, Dua HS, Hopkinson A. Concise Review: Evidence for CD34 as a Common Marker for Diverse Progenitors. *Stem Cells.* 2014 Jun; 32(6): 1380-9.

73. Simmen DB, Raghavan U, Briner HR, Manestar M, Groscurth P, Jones NS. The anatomy of the sphenopalatine artery for the endoscopic sinus surgeon. *Am J Rhinol.* 2006; 20(5): 502-5.
74. Su JB. Vascular endothelial dysfunction and pharmacological treatment. *World J Cardiol.* 2015; 7(11): 719-41.
75. Tabas I, Garcia-Cardena G, Owens GK. Recent insights into the cellular biology of atherosclerosis. *J. Cell Biol.*, 2015; 209 (1): 13-22.
76. Tabae A, Brown SM, Anand VK. Mitomycin C and endoscopic sinus surgery: where are we? *Curr Opin Otolaryngol Head Neck Surg*, 2007;15(1): 40-3.
77. Theodosis P, Mouktaroudi M, Papadogiannis D, Ladas S, Papaspyrou S. Epistaxis of patients admitted in the emergency department is not indicative of underlying arterial hypertension. *Rhinology*, 2009; 47(3): 260-3.
78. Varshney S e Saxena RK. Epistaxis: A retrospective clinical study. *Indian J Otolaryngol Head Neck Surg.* 2005; 57(2): 125-9.
79. Vignola AM, Mirabella F, Costanzo G, Di Giorgi R, Gjomarkaj M, Bellia V et al. Airway remodeling in asthma. *Chest* 2003; 123: 417–22.
80. Wang, M Spinetti, G Monticone, RE Zhang, J Wu, J Jiang, L Khazan, B Telljohann, R Lakatta, EG. A local proinflammatory signalling loop facilitates adverse age-associated arterial remodeling. *PLoS One.* 2011, 8; 6(2): e16653.
81. World Health Organization, 2013. A global brief on Hypertension. Silent killer, global public health crisis. Document number: WHO/DCO/WHD/2013.2. Disponible para download: [http://apps.who.int/iris/bitstream/10665/79059/1/WHO\\_DCO\\_WHD\\_2\\_eng.pdf?ua=1](http://apps.who.int/iris/bitstream/10665/79059/1/WHO_DCO_WHD_2_eng.pdf?ua=1).
82. Watelet JB, Van Zele T, Gjomarkaj M, Canonica GW, Dahlen SE, Fokkens W, Lund VJ, Scadding GK, Mullol J, Papadopoulos N, Bonini S, Kowalski ML, Van Cauwenberge P, Bousquet J; Tissue remodelling in upper airways: where is the link with lower airway remodelling? *Allergy.* 2006; 61(11): 1249-58.

83. Watelet JB, Chatelain B, Eloy P, Dogne JM e Mullier F. Recruitment and activation of circulating neutrophils after sinus surgery. B-ENT, 2015 (11): 1-10.
84. World Medical Association. Declaration of Helsinki. [citado 10 set 2011]  
Disponível em: <http://www.wma.net/en30publications/10policies/b3/index.html>.





## ANEXO 1



GOVERNO DO DISTRITO FEDERAL  
SECRETARIA DE ESTADO DE SAÚDE  
Fundação de Ensino e Pesquisa em Ciências da Saúde



### COMITÊ DE ÉTICA EM PESQUISA

Carta Nº 210/2012 - CEP/FEPECS.

Brasília, 09 de julho de 2012.

Ilmº (a) Senhor(a)

DIRETOR(a) do(a): HOSPITAL DE BASE DO DISTRITO FEDERAL (com vistas à Chefia da Unidade de Otorrinolaringologia) – SES/DF

**Assunto: aprovação do projeto de pesquisa – 152/2012 - CEP/SES/DF**

Senhor(a) Diretor(a),

Participamos a V. Sa. que o projeto **IRRIGAÇÃO DA CAVIDADE NASAL: ESTUDO DA MORFOLOGIA DA ARTÉRIA ESFENOPALATINA PARA A IDENTIFICAÇÃO DE FATORES PREDITIVOS DA EPISTAXE** encontra-se em conformidade com a Resolução 196/96 Conselho Nacional de Saúde/Ministério da Saúde - CNS/MS e suas complementares.

Data da aprovação: 09/07/2012


Validade do parecer: 09/07/2014

Pesquisador responsável e telefone: GUSTAVO LARA REZENDE – (61) 8119-5444

Os dados serão coletados na SES-DF e o pesquisador deverá observar as responsabilidades que lhe são atribuídas na Resolução 196/96 CNS/MS, incisos IX.1 e IX.2; em relação ao desenvolvimento do projeto, bem como a responsabilidade de acompanhar a coleta de dados junto aos demais pesquisadores do projeto.

Ressaltamos que a conduta do pesquisador, assim como o seu acesso à Unidade de Saúde deve seguir as normas e os procedimentos preconizados pela Secretaria de Estado de Saúde do Distrito Federal. O pesquisador deve se apresentar ao Diretor da Unidade de Saúde para os procedimentos administrativos necessários.

Atenciosamente,

  
**Maria Rita Carvalho Garbi Novaes**  
Comitê de Ética em Pesquisa/FEPECS  
Coordenadora

AL/FEPECS/SES-DF

Fundação de Ensino e Pesquisa em Ciências da Saúde - SES  
Comitê de Ética em Pesquisa  
Fone/Fax: 3325-4955 – e-mail: cepesedf@saude.df.gov.br  
SM-HV – Q. 501 – Bloco "A" – Brasília – DF – CEP.: 70.710-907  
BRASÍLIA - PATRIMÔNIO CULTURAL DA HUMANIDADE

## ANEXO 2

### *Termo de Consentimento Livre e Esclarecido - TCLE*

O Senhor (a) \_\_\_\_\_ (ID: \_\_\_\_\_) está sendo convidado(a) a participar do projeto: “Irrigação da cavidade nasal: estudo da morfologia da artéria esfenopalatina para a identificação de fatores preditivos da epistaxe”. O nosso objetivo é de colher uma artéria do seu nariz e fazer um estudo para descobrir como ocorre o sangramento nasal nos seres humanos.

O (a) senhor (a) receberá todos os esclarecimentos necessários antes e no decorrer da pesquisa e lhe asseguramos que o seu nome não aparecerá e não será divulgado em nenhum momento da pesquisa, sendo mantido o mais rigoroso sigilo através da omissão total de quaisquer informações que permitam identificá-lo (a).

Sua participação será apenas em concordar com a realização da biópsia de uma artéria nasal durante o tratamento cirúrgico para o controle do sangramento nasal sob videoendoscopia nasal, não lhe causando nenhuma outra complicação ou deformidade estética. Será realizada no Centro Cirúrgico do Hospital de Base do Distrito Federal. Informamos que o Senhor (a) pode se recusar a responder qualquer questão que lhe traga constrangimento podendo desistir de participar da pesquisa em qualquer momento sem nenhum prejuízo para o senhor (a) no seu entendimento. Os resultados da pesquisa serão divulgados no Hospital de Base do Distrito Federal (HBDF), podendo inclusive ser publicado em revistas médicas posteriormente. O seu consentimento será importante para o avanço da ciência e da pesquisa no seu país, podendo algum dia contribuir para o tratamento de outros pacientes necessitados. Os dados e materiais utilizados na pesquisa ficarão sobre a guarda do Setor de Otorrinolaringologia do HBDF-ORL.

Se o Senhor(a) tiver qualquer dúvida em relação à pesquisa, por favor telefone para:

- Dr. Gustavo Lara Rezende
- telefone: (61)3315-1292, horário de 08:00 às 11:00 terça-feira.

Este projeto foi submetido ao Comitê de Ética em Pesquisa da Secretaria de Estado da Saúde do Distrito Federal. Qualquer dúvida com relação à assinatura do TCLE ou os direitos do sujeito da pesquisa, podem ser obtidos através do telefone: (61) 3325-4955.

Este documento foi elaborado em duas vias, uma ficará com o pesquisador responsável e a outra com o sujeito da pesquisa.

---

Paciente/ Assinatura

---

Pesquisador Responsável

Brasília, \_\_\_\_ de \_\_\_\_\_ de \_\_\_\_\_

### ANEXO 3

#### *Termo de Consentimento Livre e Esclarecido - TCLE*

O Senhor (a) \_\_\_\_\_ (ID: \_\_\_\_\_), familiar e responsável pelo falecido Sr (a) \_\_\_\_\_ (ID: \_\_\_\_\_), está sendo convidado(a) a participar do projeto: **“Irrigação da cavidade nasal: estudo da morfologia da artéria esfenopalatina para a identificação de fatores preditivos da epistaxe”**. O nosso objetivo é de colher um fragmento da sua mucosa do nariz do paciente falecido e fazer um estudo para descobrir como ocorre o sangramento nasal nos seres humanos.

O (a) senhor (a) receberá todos os esclarecimentos necessários antes e no decorrer da pesquisa e lhe asseguramos que o seu nome e do paciente falecido não aparecerá e não será divulgado em nenhum momento da pesquisa, sendo mantido o mais rigoroso sigilo através da omissão total de quaisquer informações que permitam identificá-lo (a).

Sua participação será apenas em concordar com a realização da biópsia da mucosa do nariz do paciente falecido sob videoendoscopia nasal, não causando nenhuma deformidade estética no corpo do falecido. Será realizada no setor de Anatomia Patológica ou Centro cirúrgico do Hospital de Base ou de qualquer ou hospital da rede de saúde do Distrito Federal. Informamos que o Senhor (a) pode se recusar a responder qualquer questão que lhe traga constrangimento, podendo desistir de que o paciente falecido participe da pesquisa em qualquer momento sem nenhum prejuízo para o senhor (a) no seu entendimento. Os resultados da pesquisa serão divulgados no Hospital de Base do Distrito Federal (HBDF), podendo inclusive ser publicado em revistas médicas posteriormente. Os dados e materiais utilizados na pesquisa ficarão sobre a guarda do Setor de Otorrinolaringologia do HBDF-ORL.

Se o Senhor(a) tiver qualquer dúvida em relação à pesquisa, por favor telefone para:  
- Dr. Gustavo Lara Rezende  
- telefone: (61)3315-1292, nas quinta-feiras, no horário de 14:00 às 16:00

Este projeto foi aprovado pelo Comitê de Ética em Pesquisa da Secretaria de Estado da Saúde do Distrito Federal. Qualquer dúvida com relação à assinatura do TCLE ou os direitos do sujeito da pesquisa, podem ser obtidos através do telefone: (61) 3325-4955.

Este documento foi elaborado em duas vias, uma ficará com o pesquisador responsável e a outra com o sujeito da pesquisa.

---

Paciente/ Assinatura

---

Pesquisador Responsável

Brasília, \_\_\_\_ de \_\_\_\_\_ de \_\_\_\_\_

## ANEXO 4

### *Termo de Consentimento Livre e Esclarecido - TCLE*

O Senhor (a) \_\_\_\_\_ (ID: \_\_\_\_\_ ;  
parentesco: \_\_\_\_\_), familiar e responsável pelo falecido Sr (a)  
\_\_\_\_\_, (ID: \_\_\_\_\_), está sendo convidado(a) a participar do  
projeto: **“Irrigação da cavidade nasal: estudo da morfologia da artéria esfenopalatina  
para a identificação de fatores preditivos da epistaxe”**. O nosso objetivo é colher  
fragmentos da mucosa do nariz do paciente falecido e fazer um estudo para descobrir como  
ocorre o sangramento nasal nos seres humanos.

O (a) senhor (a) receberá todos os esclarecimentos necessários antes e no decorrer da  
pesquisa e lhe asseguramos que o seu nome e do paciente falecido não aparecerá e não  
será divulgado em nenhum momento da pesquisa, sendo mantido o mais rigoroso sigilo  
através da omissão total de quaisquer informações que permitam identificá-lo (a).

Sua participação será apenas em concordar com a realização da biópsia da mucosa do  
nariz do paciente falecido sob videoendoscopia nasal, não causando nenhuma deformidade  
estética no corpo do falecido. Será realizada no Instituto Médico Legal ou setor de Anatomia  
Patológica de qualquer hospital da rede de saúde do Distrito Federal. Informamos que o  
Senhor (a) pode se recusar a responder qualquer questão que lhe traga constrangimento,  
podendo desistir de que o paciente falecido participe da pesquisa em qualquer momento sem  
nenhum prejuízo para o senhor (a) no seu entendimento. Os resultados da pesquisa serão  
divulgados no Centro de estudos do setor de Otorrinolaringologia do Hospital de Base do DF  
(HBDF), podendo inclusive ser publicado em revistas médicas posteriormente. Os dados e  
materiais utilizados na pesquisa ficarão sobre a guarda do pesquisador e do Centro de estudos  
do setor de Otorrinolaringologia do HBDF.

Se o Senhor(a) tiver qualquer dúvida em relação à pesquisa, por favor telefone para:  
- Dr. Gustavo Lara Rezende  
- telefone: (61)3315-1292, nas terças-feiras, no horário de 13:00 às 17:00.

Este projeto foi aprovado pelo Comitê de Ética em Pesquisa da Secretaria de Estado  
da Saúde do Distrito Federal. Qualquer dúvida com relação à assinatura do TCLE ou os  
direitos do sujeito da pesquisa, podem ser obtidos através do telefone: (61) 3325-4955  
(Comitê de Ética em Pesquisa da SESDF).

Este documento foi elaborado em duas vias, uma ficará com o pesquisador  
responsável e a outra com o responsável pelo paciente.

---

**Responsável/ Assinatura + número de identidade ou CPF.**

---

**Pesquisador Responsável**

ANEXO 5



MINISTÉRIO PÚBLICO DA UNIÃO  
MINISTÉRIO PÚBLICO DO DISTRITO FEDERAL E TERRITÓRIOS  
PROMOTORIA DE JUSTIÇA CRIMINAL DE DEFESA DOS USUÁRIOS DOS SERVIÇOS DE SAÚDE  
PRÓ-VIDA

Ofício nº 091/2012 - MPDFT/PRÓ-VIDA

Brasília, DF, 22 de Fevereiro de 2012.

Ao Ilmo. Senhor  
DR. RICARDO CÉSAR FRADE NOGUEIRA  
Diretor do Instituto de Medicina Legal "Leonídio Ribeiro"  
Da Polícia Civil do Distrito Federal  
Brasília, DF

Senhor Diretor,

Informo a Vossa Senhoria que autorizei, nos termos do art. 27, inciso VI da Resolução nº 90, de 14 de Setembro de 2009 (D.O.U. nº 203, seção 1, págs. 104 a 117, de 23 de outubro de 2009); da Portaria nº 1, de 23 de Junho de 2012, desta Promotoria de Justiça, que estabeleceu o protocolo para destinação e utilização cadáveres e partes do corpo humano para ensino e pesquisa científica, publicada no Diário da Justiça de 2 de Julho de 2010 (pg. 9), e da legislação vigente, o fornecimento de amostras biológicas provenientes de cadáveres periciados nesse IML-DF para fins de pesquisa científica conduzida pelo **DR. GUSTAVO LARA REZENDE**, Médico, (CRM-DF 15043) doutorando da Faculdade de Medicina da Universidade de Brasília.

A investigação intitulada *«Irrigação da cavidade nasal: estudo da morfologia da artéria esfenopalatina para a identificação de fatores preditivos da epistaxe»* é orientada pela **PROFA. DRA. SELMA APARECIDA SOUZA KÜCKELHAUS**, com projeto de pesquisa aprovado pelo Comitê de Ética em Pesquisa da Fundação de Ensino e Pesquisa em Ciências da Saúde da Secretaria de Estado

Praça do Buriti - Edifício-Sede do MPDFT - 5ª andar - Sala 505 - CEP: 70130-900 - Brasília, DF  
Telefones: (61) 3343-9609 - 3343-9599 Fax: (61) 3343-9233



Pág. 1 de 2





MINISTÉRIO PÚBLICO DA UNIÃO  
MINISTÉRIO PÚBLICO DO DISTRITO FEDERAL E TERRITÓRIOS  
PROMOTORIA DE JUSTIÇA CRIMINAL DE DEFESA DOS USUÁRIOS DOS SERVIÇOS DE SAÚDE  
**PRÓ-VIDA**

---

de Saúde do Distrito Federal. Além dessa formalidade exigida pela Resolução nº 196/96 do Conselho Nacional de Saúde, a pesquisa teve a aprovação do Diretor da Faculdade de Medicina da Universidade de Brasília, **PROF. DR. PAULO CÉSAR DE JESUS**, e da Coordenadora da Área de Morfologia da mesma Faculdade, **PROFA. DRA. JUSSARA ROCHA FERREIRA**.

As amostras, conforme exposição feita a esta Promotoria de Justiça pelo **DR. GUSTAVO LARA REZENDE**, são fragmentárias e a retirada não deixa qualquer deformidade no cadáver, sendo feita por vídeo-endoscópio, com o mesmo padrão utilizado no exame em vivos.

Assim, tendo em vista a relevância pública dessa investigação científica e, conseqüentemente, sua importância para a Humanidade, rogo a Vossa Senhoria se digne de viabilizar a coleta dessas amostras, desde que não haja qualquer interferência na realização ou no resultado das necropsias, estabelecendo, ainda, as regras internas desse Instituto a serem observadas pelo **DR. GUSTAVO LARA REZENDE**.

Qualquer dúvida sobre esta autorização poderá ser encaminhada a esta Promotoria de Justiça pela via mais rápida, inclusive por *e-mail* e telefone.



Atenciosamente,

**DIAULAS COSTA RIBEIRO**  
Promotor de Justiça - Titular