

TACIANA FERREIRA ARAÚJO MORUM

**FATORES PREDITIVOS DE INFECÇÕES EM TECIDOS MOLES
ASSOCIADOS ÀS MINIPLACAS DE TITÂNIO
UTILIZADAS COMO ANCORAGEM ORTODÔNTICA**

**BRASÍLIA
2010**

**UNIVERSIDADE DE BRASÍLIA
FACULDADE DE CIÊNCIAS DA SAÚDE
PROGRAMA DE PÓS-GRADUAÇÃO EM CIÊNCIAS DA SAÚDE**

TACIANA FERREIRA ARAÚJO MORUM

**FATORES PREDITIVOS DE INFECÇÕES EM TECIDOS MOLES
ASSOCIADOS ÀS MINIPLACAS DE TITÂNIO
UTILIZADAS COMO ANCORAGEM ORTODÔNTICA**

**Dissertação apresentada como requisito parcial
para a obtenção do Título de Mestre em Ciências
da Saúde pelo Programa de Pós-Graduação
em Ciências da Saúde da Universidade de
Brasília.**

**Orientadora: Profa. Dra. Soraya Coelho Leal
Co-orientador: Prof. Dr. Jorge Faber do Nascimento**

**BRASÍLIA
2010**

TACIANA FERREIRA ARAÚJO MORUM

**FATORES PREDITIVOS DE INFECÇÕES EM TECIDOS MOLES
ASSOCIADOS ÀS MINIPLACAS DE TITÂNIO
UTILIZADAS COMO ANCORAGEM ORTODÔNTICA**

**Dissertação apresentada como requisito parcial
para a obtenção do Título de Mestre em Ciências
da Saúde pelo Programa de Pós-Graduação
em Ciências da Saúde da Universidade de
Brasília.**

Aprovado em 04 de agosto de 2010

BANCA EXAMINADORA

**Soraya Coelho Leal
Universidade de Brasília**

**Adriano Gonçalves Barbosa de Castro
Universidade Católica de Brasília**

**Roberto Machado Cruz
Universidade de Brasília**

*Dedico esse trabalho ao meu marido Guilherme
por tudo que me ensinou sobre o amor
e pela compreensão pelas horas preciosas que
fiquei distante dele para a conclusão desse objetivo*

AGRADECIMENTOS

A Deus pelo maior dos dons: a vida.

Ao meu marido, Guilherme, pelo amor, companheirismo e presença constantes.

Aos meus pais, Tarcísio e Vera Lúcia, pelo carinho e apoio incondicional.

À minha querida orientadora, Prof. Dra. Soraya Leal, pela oportunidade, solicitude e pelos valiosos ensinamentos repassados desde a graduação.

Ao meu querido co-orientador, Prof. Dr. Jorge Faber, que tanto me inspirou a exercer a especialidade de Ortodontia e tanto colaborou para minha formação profissional. Obrigada por ter cedido sua clínica e seus pacientes, condição imprescindível para que fosse possível a realização dessa pesquisa. Meus sinceros agradecimentos, não somente quanto a orientação técnica desse estudo, mas especialmente pelo entusiasmo e incentivo. A você, o meu mais profundo respeito e admiração.

Às minhas irmãs, Daniela e Fernanda, pela feliz convivência e amizade.

Aos meus demais familiares por serem pessoas tão especiais.

À Universidade de Brasília e a todos os mestres pela minha formação acadêmica.

À bioestatística Izabel, pela realização da análise estatística de maneira empenhada e prestativa. Obrigada pelo seu esforço, paciência e disponibilidade.

Aos cirurgiões Dr. João Milki, Dr. Rogério Zambonato, Dr. Frederico Salles, Dr. Marcos Anchieta, Dr. Guilherme Morum e Dra. Juliana Cintra, pelo profissionalismo e colaboração em ceder informações sobre seus pacientes.

À Dra. Patrícia Berto pelo coleguismo e disponibilidade em repassar sua experiência na elaboração de pesquisas científicas.

À secretária Michelle, pela presteza na marcação das consultas dos pacientes e solicitação de exames complementares.

Às auxiliares da Clínica Faber, Aldenora e Clarisse, pela colaboração na identificação, seleção e registro dos participantes da pesquisa.

A todos os meus colegas, pelo convívio e incentivo.

"A ciência nos traz conhecimento; a vida, sabedoria".

(Will Durant)

RESUMO

As miniplacas de titânio representam um vantajoso recurso de ancoragem esquelética devido a sua grande estabilidade e versatilidade, mas também estão sujeitas a complicações como principalmente a ocorrência de infecção ao seu redor. Apesar disso, as principais causas e variáveis relacionadas à infecção de miniplacas foram pouco estudadas. O objetivo desse estudo foi avaliar os possíveis fatores preditivos relacionados às infecções de tecido mole associados às miniplacas de titânio utilizadas como ancoragem ortodôntica. Realizou-se estudo transversal analítico, por meio da avaliação de 60 pacientes em tratamento ortodôntico com miniplacas há pelo menos 6 meses. De um total de 139 miniplacas avaliadas, observou-se que houve desenvolvimento de infecção ao redor em 17,3% delas. De acordo com a análise estatística, os fatores que elevaram o risco de infecção associada às miniplacas foram o aumento da distância da emergência da miniplaca na boca à junção mucogengival, o aumento da profundidade de sondagem ao redor das miniplacas e a diminuição da frequência de higienização ao seu redor. Esse trabalho identificou que o risco de ocorrer infecção aumentou em 134,6% a cada milímetro que a emergência da miniplaca se adentrava na mucosa alveolar e em 126,6% a cada milímetro de aumento da profundidade de sondagem. Enquanto isso, frequências de higienização mais altas elevaram em 37,3% a proteção da miniplaca contra infecção. Portanto, esses fatores de risco devem ser controlados para o aumento do sucesso no uso das miniplacas em ortodontia.

Palavras-chave: miniplaca; infecção; ancoragem esquelética.

ABSTRACT

Titanium miniplates represent an important tool to skeletal anchorage due to its high stability and versatility. However, they are also subject to complications such as the occurrence of infection around it. The main causes and variables related to infection of miniplates have not been sufficiently investigated. The objective of this study was to evaluate the possible predictive factors related to soft tissue infections associated with titanium miniplates used as orthodontic anchorage. A cross sectional study evaluated 60 patients in orthodontic treatment with miniplate for at least six months. It was observed that from 139 miniplates assessed, 17.3% developed infection around it. According to statistical analysis, the factors that increased the risk of infection associated with miniplates were the increased distance from the emergence of miniplate in the mouth to the mucogingival junction, the increased probing depth around the miniplates and the decreasing frequency of cleaning around it. This study identified that the risk of infection occurs increased by 134.6% to each millimeter that the emergence of miniplate penetrated in the alveolar mucosa and by 126.6% for each millimeter of increase in probing depth. Meanwhile, higher frequency of cleaning amounted to 37.3% of miniplate protection against infection. Therefore, these risk factors should be controlled to increase the successful use of miniplates in orthodontics.

Keywords: miniplate; infection; skeletal anchorage.

LISTA DE FIGURAS

3 Artigo Científico 1 _____ 22

Figura 3.1 - Miniplaca do lado direito mais próxima da junção mucogengival e sem sintomatologia infecciosa e miniplaca do lado esquerdo mais afastada da junção mucogengival e com hiperemia do tecido mole ao redor e sintomatologia infecciosa _____ 29

4 Discussão Complementar _____ 33

Figura 4.1 - Reposicionamento de retalho para inserção de mucosa queratinizada ao redor da emergência da miniplaca na boca _____ 41

LISTA DE TABELAS

3 Artigo Científico 1 _____ 22

Tabela 3.1 – Classificação do modelo predito x observado - 2010 _____ 27

Tabela 3.2 - Resultados das regressões logísticas univariadas para investigar os riscos gerais de infecção. As variáveis significativas foram incluídas posteriormente no modelo multivariado - 2010 _____ 28

Tabela 3.3 – Resultados da regressão logística multivariada para investigar os riscos gerais de infecção - 2010 _____ 29

4 Discussão Complementar _____ 33

Tabela 4.1 – Caracterização dos dados da pesquisa (n=139) – 2010 _____ 36

LISTA DE QUADROS

3 Artigo Científico 1 _____ 22

Quadro 3.1 - Variáveis independentes do estudo, sua definição e sua forma de identificação _____ 26

LISTA DE ABREVIATURAS E SIGLAS

DF	Distrito Federal
IC	Intervalo de confiança
IG	Índice gengival
IP	Índice de placa
SPSS	<i>Statistical Package for the Social Sciences</i>

SUMÁRIO

CAPÍTULO 1

1 INTRODUÇÃO	14
1.1 APLICAÇÕES CLÍNICAS DAS MINIPLACAS	16
1.2 COMPLICAÇÕES NO USO DE MINIPLACAS	17

CAPÍTULO 2

2 OBJETIVOS	20
2.1 OBJETIVO GERAL	21
2.2 OBJETIVO ESPECÍFICO	21

CAPÍTULO 3

3 ARTIGO CIENTÍFICO 1	22
------------------------------	----

CAPÍTULO 4

4 DISCUSSÃO COMPLEMENTAR	33
---------------------------------	----

CAPÍTULO 5

5 CONCLUSÃO	43
--------------------	----

REFERÊNCIAS BIBLIOGRÁFICAS	45
-----------------------------------	----

APÊNDICE A - Termo de Consentimento Livre e Esclarecido	50
--	----

APÊNDICE B - Ficha Clínica	53
-----------------------------------	----

ANEXO A - Comprovante de aprovação pelo Comitê de Ética em Pesquisa da Faculdade de Ciências da Saúde da Universidade de Brasília	57
--	----

ANEXO B - Artigo Científico 2	59
--------------------------------------	----

CAPÍTULO 1
INTRODUÇÃO

1 INTRODUÇÃO

O planejamento criterioso da ancoragem é essencial para a realização de uma terapia ortodôntica bem sucedida. O recurso de ancoragem esquelética representou um grande avanço que se firmou na Odontologia no século XXI (1). Esse recurso é caracterizado pela obtenção de um ponto fixo e imóvel de ancoragem dentro da cavidade bucal, o que facilita a movimentação ortodôntica, pois evita o deslocamento da unidade de resistência (2). Adicionalmente, os implantes ortodônticos temporários não demandam outra colaboração dos pacientes além da higienização e manutenção da integridade do aparelho (1).

O advento da ancoragem esquelética tem permitido que profissionais tracem novos caminhos para o tratamento ortodôntico. Tratamentos complexos tornaram-se mais simples e previsíveis, durações de tratamento diminuíram e cirurgias ortognáticas puderam ser evitadas em pacientes que não desejavam se submeter a elas.

Esses resultados foram atingidos com vários sistemas de ancoragem esquelética diferentes. O processo natural de seleção das técnicas restringiu os sistemas de ancoragem a basicamente dois grupos: mini-implantes e miniplacas (1).

A grande vantagem das miniplacas é estarem os parafusos de fixação além do nível das raízes dentárias, possibilitando a movimentação dos dentes adjacentes ao implante tanto no sentido ântero-posterior quanto vertical. Como não interferem nos movimentos dentários, também é permitido transladar dentes na área da miniplaca (1,3,4,5). Elas também são estáveis para resistir a forças ortodônticas nos vários movimentos dentários e apresentam altos índices de sucesso (6,7).

As miniplacas também apresentam algumas desvantagens quando comparadas aos mini-implantes, uma vez que requererem cirurgias de instalação e remoção mais invasivas, têm custos mais altos e apresentam maior probabilidade de ocorrência de infecção ao seu redor (2,7,8,9).

O uso de miniplacas como ancoragem ortodôntica foi concebido inicialmente para distalização de molares inferiores (10). Entretanto, ganhou popularidade apenas a partir da demonstração de sua aplicabilidade no tratamento de mordida aberta anterior por meio da intrusão de molares (6).

Atualmente, as indicações clínicas consideradas mais vantajosas para esse sistema são a intrusão, a distalização e a mesialização de todo segmento posterior maxilar ou mandibular, mas as miniplacas também oferecem ancoragem esquelética adequada para vários outros tipos de movimentos dentários (11,12,13).

Ainda é necessário o aprofundamento no conhecimento científico sobre miniplacas usadas como ancoragem ortodôntica, pois a maioria dos estudos presentes até o momento são relatos de casos ou investigações preliminares com pequeno número de pacientes. As principais causas e variáveis relacionadas à infecção de miniplacas, por exemplo, foram pouco estudadas. Esse trabalho teve por objetivo avaliar os possíveis fatores preditivos relacionados às infecções de tecido mole associadas às miniplacas de titânio utilizadas como ancoragem ortodôntica.

1.1 APLICAÇÕES CLÍNICAS DAS MINIPLACAS

Várias são as aplicações clínicas desses dispositivos de ancoragem. Sua indicação mais comum é no tratamento de mordidas abertas anteriores. Grande parte de adultos com mordida aberta anterior apresenta excesso dento-alveolar posterior da maxila. Nesses pacientes, geralmente indicava-se a realização de cirurgia ortognática para impactação da porção posterior da maxila e consequente rotação da mandíbula no sentido anti-horário. Atualmente, existem opções de tratamento menos invasivas como a instalação de miniplacas para a intrusão de molares. Essa intrusão será responsável por alterações no plano oclusal, plano mandibular e porção anterior da face que fecharão a mordida aberta anterior (4,14,15).

A intrusão de molares superiores com miniplaca é geralmente realizada a partir de sua instalação na porção zigomática da maxila. No sentido vertical, a miniplaca deve se situar a cerca de 8,0mm do arco ortodôntico. Essa distância provê, na maior parte dos casos, espaço suficiente para aplicação de força vertical intrusiva gerada por meio de elástico de corrente ou mola de níquel-titânio presa ao elo exposto da placa e ao tubo do molar. Todavia, é importante a realização de exame clínico para checar a altura do fundo do vestibulo e, assim, evitar que as miniplacas submerjam na mucosa alveolar após a colocação das mesmas. Para

evitar a vestibularização dos molares durante a aplicação de força por vestibular, indica-se o uso de arco retangular constricto ou barra transpalatina afastada do palato (1,14,15,16).

A intrusão de molares em apenas um dos maxilares é efetiva para correção de mordida aberta, mas a melhora do perfil é pouco significativa, pois extrusão indesejada pode ocorrer no maxilar oposto. A intrusão simultânea dos molares maxilares e mandibulares permite maior rotação da mandíbula no sentido anti-horário e mudanças esqueléticas mais significativas (8).

Outras aplicações clínicas também podem ser realizadas com o auxílio de miniplacas como a retração em massa dos dentes anteriores após exodontia de primeiros pré-molares (3,17) e a distalização em massa dos dentes posteriores para correção de Classe II (18).

Adicionalmente, a mesialização de dentes posteriores também representa uma importante indicação para o uso de miniplacas. Esta alternativa de tratamento pode ser usada para o fechamento de espaço de dentes ausentes, correção de assimetrias nos arcos ou correção de Classe II pela mesialização de dentes inferiores. Na maxila, a miniplaca deve se posicionar próxima ao canino, enquanto, na mandíbula, essa posição varia da região sobre o canino até entre o primeiro e segundo pré-molar dependendo da posição do forame mentoniano. Essa posição permite a fixação do dispositivo em local com maior disponibilidade óssea e facilidade de acesso direto de molas e elásticos aos dentes posteriores. A posição usual do elo oclusal da miniplaca, no sentido vertical, é de cerca de 6mm do arco ortodôntico. Isso permite que o ponto de aplicação da força fique nivelado com o centro de resistência dos molares (1).

1.2 COMPLICAÇÕES NO USO DE MINIPLACAS

O uso de miniplacas como ancoragem ortodôntica também pode ter algumas complicações. Uma das complicações mais comuns é a inflamação e/ou infecção ao redor da miniplaca devido ao acúmulo de placa bacteriana por falta de higiene do paciente (16,19). A flora bacteriana do sulco ao redor de miniplacas inflamadas é

predominantemente anaeróbia, formada principalmente de bactérias gram-negativas, como *Prevotella*, *Fusobacterium* e *Campylobacter*. No caso de miniplacas com sulcos inflamados, cerca de 83% das colônias de bactérias isoladas são anaeróbias, enquanto nos sulcos sadios, a porcentagem de bactérias anaeróbias gira em torno de 59% (20). Apesar disso, a quantidade de bactérias presentes nesses sulcos ao redor de miniplacas é significativamente menor que aquelas presentes em sulcos gengivais sadios ou sulcos ao redor de implantes. Os sulcos ao redor das miniplacas geralmente apresentam estruturas teciduais mais esparsas e alta secreção de exsudato tissular. Isso provoca, provavelmente, um aumento das respostas imunes ao redor das placas e a eliminação de fluido crevicular, resultando numa diminuição da densidade bacteriana. Dessa forma, miniplacas possuem em geral sulcos mais profundos (4-7mm) clinicamente sadios e esses sulcos aparentam ser mais largamente protegidos da atmosfera oxigênica (20).

A inflamação e/ou a infecção persistente estão entre as principais causas de falha no uso de miniplacas, associadas à mobilidade significativa desses dispositivos, de forma a não sustentar mais a força ortodôntica. A peri-implantite é uma inflamação da mucosa ao redor do mini-implante que sustenta a placa com evidência clínica e radiográfica de perda de tecido ósseo de suporte, supuração, infiltração epitelial e progressiva mobilidade, comprometendo a saúde do tecido peri-implantar que tem um importante papel como barreira biológica contra bactérias (21). Quando a infecção não é resolvida com irrigação e higienização do local e antibioticoterapia, deve-se remover a miniplaca. Entretanto, as inflamações são em geral facilmente controladas pelo uso de anti-sépticos bucais e escovação adequada (22). O biofilme formado sobre implantes tratado com clorexidina ou solução de fluoreto sofre diminuição significativa de microorganismos viáveis. Mas a adesividade das bactérias também é influenciada pela superfície do substrato, como presença de rugosidades e composição química superficial (23).

Outra complicação pouco comum associada às miniplacas é a irritação da mucosa jugal do paciente pelo dispositivo de ancoragem esquelética. Tal ocorrência provoca certo desconforto ao paciente, mas geralmente não interfere no índice de sucesso das miniplacas (16).

Um fator importante que pode levar a falhas na ancoragem ortodôntica é a proximidade dos parafusos às raízes dentárias, pois essa proximidade dificulta a remodelação óssea ao redor do parafuso e permite a transmissão de força oclusal

dos dentes aos parafusos (24). Mas as miniplacas são posicionadas em geral afastadas das raízes dentárias e dificilmente os parafusos que sustentam a placa tocam a lâmina dura ao redor das raízes dentárias. Apesar disso, a perda de parafusos ao redor do sistema de ancoragem é uma complicação que pode ocorrer durante o tratamento ortodôntico. Esse fator pode estar relacionado ao formato inadequado ou distribuição de força não homogênea sobre as miniplacas, causando estresse e tensão excessivos principalmente sobre os parafusos mais próximos do ponto de aplicação da força ortodôntica. A implantação de placas, no osso zigomático, com formato diferenciado, em forma de L ou de T, provoca pequena diminuição dos valores de estresse e tensão comparados com as placas tradicionais em forma de I. Mas, mesmo assim, a tensão é maior nos parafusos mais inferiores em todos esses modelos de placas (25).

Outro fator que poderia estar associado ao risco de perda de sistemas de ancoragem esquelética é a alta força de tração, mas é difícil definir claramente essa influência. Estudos que tentaram associar diferentes tipos de força (elástico de corrente, mola de níquel-titânio ou elástico de corrente associado à mola) aos índices de insucesso de miniplacas falharam (26).

CAPÍTULO 2
OBJETIVOS

2 OBJETIVOS

2.1 OBJETIVO GERAL

Avaliar a ocorrência de infecções em tecidos moles associadas às miniplacas de titânio utilizadas como ancoragem ortodôntica.

2.2 OBJETIVO ESPECÍFICO

Determinar a existência de possíveis fatores preditivos entre uma série de variáveis independentes como fator de risco para a infecção associada às miniplacas.

CAPÍTULO 3

ARTIGO CIENTÍFICO 1

**Artigo a ser encaminhado para publicação no periódico
American Journal of Orthodontics and Dentofacial Orthopedics**

**Fatores preditivos de infecções em tecido moles associados
às miniplacas de titânio utilizadas como ancoragem ortodôntica**

Autores:

Taciana Morum*

Jorge Faber**

Soraya Leal***

*Especialista em Ortodontia pela Faculdade de Odontologia do Planalto Central. Mestranda em Ciências da Saúde pela Universidade de Brasília

**Editor-chefe da Revista Dental Press de Ortodontia e Ortopedia Facial. Doutor em Biologia pelo Laboratório de Microscopia da Universidade de Brasília. Mestre em Ortodontia pela Universidade Federal do Rio de Janeiro

***Especialista em Odontopediatria pela Associação Brasileira de Odontologia do Distrito Federal. Mestre e Doutora em Ciências da Saúde pela Universidade de Brasília. Professora Adjunto da Universidade de Brasília

Correspondência com o autor

Taciana Morum

SCN Centro Empresarial Liberty Mall Torre A Sala 523

Brasília-DF Brasil

Telefone comercial: +55 61 30319145

Fax: +55 61 30319145

taciana110@hotmail.com

RESUMO

Introdução. As miniplacas de titânio utilizadas como recurso de ancoragem esquelética representaram um grande avanço que se firmou na Odontologia no século XXI. Elas têm vantagens calcadas em sua grande estabilidade e na possibilidade de movimentação de vários dentes sem movimentos recíprocos indesejáveis, mas também estão sujeitas a complicações, principalmente a ocorrência de infecção ao seu redor. No entanto, as principais causas e variáveis relacionadas à infecção de miniplacas foram pouco estudadas. **Objetivo.** Avaliar os possíveis fatores preditivos relacionados às infecções de tecido mole associadas às miniplacas de titânio utilizadas como ancoragem ortodôntica. **Métodos.** Realizou-se estudo transversal controlado, por meio da avaliação de pacientes em tratamento ortodôntico com miniplacas há pelo menos 6 meses. A ocorrência de infecção relacionada à miniplaca, determinada pela presença de exsudado e edema da região, foi a variável dependente do estudo. Essa variável foi confrontada com diversas variáveis independentes avaliadas por examinador calibrado e cego. Ao total, 60 pacientes fizeram uso de 139 miniplacas. **Resultados.** Infecção ocorreu em 17,3% das miniplacas instaladas. A análise estatística multivariada identificou que o risco de ocorrer infecção aumentou em 134,6% a cada milímetro que a emergência da miniplaca se adentrava na mucosa alveolar e em 126,6% a cada milímetro de aumento da profundidade de sondagem ao redor da miniplaca. Enquanto isso, frequências de higienização mais altas elevaram em 37,3% a proteção da miniplaca contra infecção. **Conclusão.** Os fatores que aumentaram o risco de infecção associada às miniplacas foram a distância aumentada da miniplaca para a gengiva inserida, o aumento da profundidade de sondagem ao redor da miniplaca e a diminuição da frequência de higienização ao seu redor.

Palavras chaves: miniplaca; infecção; ancoragem esquelética.

ABSTRACT

Introduction. Titanium miniplates used as skeletal anchorage represented a major breakthrough with was established in dentistry in the XXI century. They have advantages based in its great stability and in the possibility of moving the teeth without reciprocal movements undesirable, but they are also subject to some complications such as the presence of infection around. However the main causes and variables related to infection of miniplates have not been well studied. **Objective.** To evaluate potential predictive factors related to infections of soft tissue attached to titanium miniplate used as orthodontic anchorage. **Methods.** We carried out cross sectional study, by assessing patients in orthodontic treatment with miniplates for at least six month. The occurrence of infection related to the miniplate was the dependent variable of the study and it was considered when occurred exudate and edema in the region. This variable was faced with several independent variables assessed by blinded and calibrated examiner. In total, 60 patients received 139 miniplates. **Results.** Infection occurred in 17,3% of the miniplates installed. Statistical analysis showed that the risk of infection occurs increased by 134.6% to each millimeter that the emergence of miniplate penetrated in the alveolar mucosa and by 126.6% for each millimeter of increase in probing depth. Meanwhile, higher frequency of cleaning amounted to 37.3% of miniplate protection against infection. **Conclusion.** The factors that increased the risk to develop infection associated with miniplates were the increased distance of the miniplate to the attached gingiva, increased probing depth around the miniplate and reduction in the frequency of cleaning around it.

Keywords: miniplate; infection; skeletal anchorage

INTRODUÇÃO

Uma terapia ortodôntica bem sucedida depende do planejamento criterioso da ancoragem. O recurso de ancoragem esquelética representou um grande avanço que se firmou na Odontologia no século XXI¹. Esse recurso apresenta vantagens em relação à Ortodontia tradicional em muitas situações clínicas, pois não depende da colaboração do paciente e permite a aplicação de força em diversas direções sem a presença de movimentos recíprocos indesejáveis².

O processo natural de seleção das técnicas restringiu os sistemas de ancoragem esquelética a basicamente dois grupos: mini-implantes e miniplacas¹.

As miniplacas têm suas vantagens calcadas na sua maior estabilidade e no fato de estarem os parafusos de fixação além do nível dos ápices dentários, o que traz algumas vantagens mecânicas, como a possibilidade de movimentação dentária nos sentidos ântero-posterior, vertical e transversal. Elas são mais indicadas em situações que necessitam da aplicação de forças ortodônticas mais pesadas ou movimentos de vários dentes^{3,4}. As indicações clínicas consideradas mais vantajosas para esse sistema são a intrusão, a distalização e a mesialização de todo segmento posterior maxilar ou mandibular, mas as miniplacas também oferecem ancoragem esquelética adequada para vários outros tipos de movimentos dentários^{5,6,7}. Entretanto, as miniplacas também apresentam algumas desvantagens quando comparadas aos mini-implantes, uma vez que requererem cirurgias de instalação e remoção mais invasivas, têm custos mais altos e apresentam maior probabilidade de infecção^{2,8,9}.

A inflamação e/ou infecção ao redor da miniplaca representa uma de suas complicações mais comuns e, provavelmente, possui relação com o acúmulo de placa bacteriana por falta de higiene do paciente^{10,11}. A flora bacteriana do sulco ao redor de miniplacas é predominantemente anaeróbica, formada principalmente de bactérias gram-negativas, como *Prevotella*, *Fusobacterium* e *Campylobacter*. No caso de miniplacas com sulcos inflamados, cerca de 83% das colônias de bactérias isoladas são anaeróbicas, enquanto nos sulcos saudáveis, a porcentagem de bactérias anaeróbicas gira em torno de 59%¹².

Apesar disso, as principais causas e variáveis relacionadas à infecção de miniplacas foram pouco estudadas e representaram o motivo desse estudo. Esse trabalho teve por objetivo avaliar os possíveis fatores preditivos relacionados às infecções de tecido mole associadas às miniplacas de titânio utilizadas como ancoragem ortodôntica.

MATERIAL E MÉTODOS

Após aprovação do Comitê de Ética em Pesquisa da Universidade de Brasília, Distrito Federal (DF) – Brasil, a pesquisa foi conduzida por meio de estudo transversal controlado com componente retrospectivo.

A casuística consistiu em indivíduos em tratamento ortodôntico com o auxílio de miniplacas como ancoragem. O levantamento realizou-se em clínica privada de ortodontia localizada em Brasília – DF, no período de setembro de 2008 a agosto de 2009. O estudo foi conduzido pela avaliação dos prontuários e seus exames complementares, entrevista com os pacientes e exame clínico. Os critérios de inclusão dos participantes foram pacientes em tratamento ortodôntico com miniplacas há pelo menos seis meses e cujos prontuários contemplaram todas as variáveis analisadas. O critério de exclusão foi a recusa do paciente em participar da pesquisa. De acordo com esses critérios, identificou-se um total de 62 pacientes, dentre os quais dois se recusaram a participar da pesquisa, totalizando uma casuística de 60 pacientes.

Foram avaliadas todas as miniplacas presentes em cada um dos participantes da pesquisa em um único momento. Para cada miniplaca, foi preenchida uma ficha clínica com todas as variáveis do estudo. Inicialmente, realizou-se a coleta de informações sobre as características gerais do paciente e, logo em seguida, analisaram-se as variáveis relacionadas especificamente às miniplacas. A ocorrência de infecção relacionada à miniplaca foi a variável dependente do estudo. A presença de infecção foi diagnosticada por meio de relato do paciente associado ao registro no prontuário do ortodontista ou do cirurgião que instalou a miniplaca e foi considerada quando tivesse ocorrido manifestação clínica com sinais de exsudado e edema da região. Esse dado foi coletado retrospectivamente, compreendendo o período desde a instalação da miniplaca até o momento do exame.

Foi testada a possível associação da variável dependente infecção com diversas variáveis independentes avaliadas por examinador calibrado e cego (Quadro 3.1). O examinador responsável pelas medidas clínicas foi cego em relação à ocorrência de infecção associada à miniplaca no indivíduo tratado ortodonticamente. Isso foi possível, pois a ocorrência ou não de infecção foi analisada apenas após a coleta de todas as demais variáveis.

Quadro 3.1 - Variáveis independentes do estudo, sua definição e sua forma de identificação

Variáveis independentes	Definição	Forma de identificação
1. Gênero	Gênero feminino ou masculino do paciente com a miniplaca	Prontuário
2. Idade	Idade do paciente quando a miniplaca foi instalada	Prontuário
3. Formato da miniplaca	Miniplaca em forma de T, L ou I	Radiografia panorâmica
4. Fabricante da miniplaca	Leibinger, Osteofix, Pron ou Wloroz	Prontuário
5. Cirurgião	Identificação do cirurgião que instalou a miniplaca	Prontuário
6. Localização da miniplaca	Determinação da posição da miniplaca apical ou mesialmente a um dente	Radiografia panorâmica e exame clínico
7. Tipo de movimento dentário	Mesialização, distalização, intrusão ou extrusão	Prontuário e exame clínico
8. Direção da força aplicada	Horizontal ou vertical	Prontuário e exame clínico
9. Forma de aplicação da força	Mola de níquel-titânio ou elástico de corrente	Prontuário e exame clínico
10. Presença de parafuso no seio maxilar	Detecção ou não de parafusos dentro do seio maxilar	Radiografia panorâmica
11. Medicamentos utilizados	Utilização de medicações como antibióticos, anti-inflamatórios, imunossuppressores e outros	Anamnese
12. Índice gengival	Índice gengival de Løe e Silness	Exame clínico
13. Índice de placa	Índice de placa de O'Leary	Exame clínico
14. Mucosite	Presença ou ausência de mucosite no tecido mole ao redor da emergência da miniplaca na boca	Exame clínico
15. Saburra lingual	Presença ou ausência de saburra no dorso da língua	Exame clínico
16. Profundidade de sondagem ao redor da miniplaca	Maior profundidade de sondagem ao redor da miniplaca medida por sonda milimetrada	Exame clínico
17. Distância da miniplaca à junção mucogengival	Distância entre o ponto de emergência da miniplaca e a junção mucogengival medida com paquímetro	Exame clínico
18. Mobilidade da miniplaca	Quantidade de movimentação da miniplaca no sentido paralelo ao arco dentário medida por sonda milimetrada	Exame clínico
19. Tempo de instalação	Tempo decorrente da instalação da miniplaca	Prontuário
20. Forma da higienização da miniplaca	Higiene dos elos intrabucais da miniplaca pelo uso de anti-séptico a base de clorexidina, uso de outros anti-sépticos, uso de apenas escova ou ausência de higienização	Anamnese
21. Frequência de higienização da miniplaca	Higienização 0x/dia, 1x/dia, 2x/dia, 3x/dia, 4x/dia, 1x/semana, 2x/semana ou 3x/semana	Anamnese
22. Fumo	Ser ou não tabagista	Anamnese
23. <i>Diabetes mellitus</i>	Ter ou não <i>diabetes mellitus</i>	Anamnese

ANÁLISE ESTATÍSTICA

Estatísticas descritivas foram obtidas das variáveis analisadas. Inicialmente, foram realizados testes para verificar a capacidade preditiva do modelo. Logo em seguida, foram ajustados os modelos univariados de regressão logística simples condicional, tendo como variável dependente dicotômica a presença de infecção (não infecção =0, infecção=1) e como variáveis independentes aquelas contidas no Quadro 3.1. Posteriormente, ajustou-se o modelo de regressão logística multivariada *stepwise*, em que a variável dependente foi a presença de infecção e as variáveis independentes foram aquelas que produziram estimativas de razão de taxa de incidência com valor-p menor ou igual a 0,05. As análises foram feitas utilizando-se o programa estatístico SPSS (*Statistical Package for the Social Sciences*) versão 17.0.

RESULTADOS

Sessenta pacientes (20 homens e 40 mulheres) fizeram uso de 139 miniplacas. Destas, 72,7% foram instaladas em pacientes do gênero feminino e 27,3% em pacientes do gênero masculino. A idade dos participantes variou de 16 a 60 anos, com uma média de $35,13 \pm 11,66$ anos. Infecção ocorreu em 24 (17,3%) das 139 miniplacas instaladas.

Inicialmente, foram aplicados testes estatísticos que asseguraram a capacidade preditiva do modelo. Uma medida importante é a tabela de acerto do modelo, construída a partir da verificação das classificações dos casos observados e os preditos pelo modelo (Tabela 3.1). No estudo em tela, verificou-se um alto grau de sucesso. A proporção geral de sucesso foi de 84,9%, acima do valor de acerto de 82,7% que seria obtido caso não fosse utilizado o modelo. Considerando este indicador, concluiu-se que estatisticamente era viável incluir as variáveis independentes no modelo.

Tabela 3.1 – Classificação do modelo predito x observado - 2010

Valores observados		Valores preditos		
		Infecção		Percentual de acerto
		não	sim	
Infecção	não	109	6	94,8
	sim	15	9	37,5
Percentual global				84,9

Em seguida, as regressões logísticas univariadas identificaram que apenas as variáveis saburra lingual, profundidade de sondagem ao redor da miniplaca, distância da miniplaca à junção mucogengival, tempo de instalação da miniplaca, forma e frequência de higienização da miniplaca e fumo exerciam efeito sobre a probabilidade de um indivíduo em tratamento ortodôntico com miniplaca desenvolver ou não infecção ao redor dela, conforme evidenciado na Tabela 3.2.

A variável “medicamentos utilizados” foi excluída dessa análise estatística devido à existência de diversas subcategorias com frequências baixas. Nesse caso, foi realizado teste qui-quadrado de Pearson para verificar a existência de associação entre essa variável e a variável infecção e inexistiu essa associação ($p=0,186$).

Tabela 3.2 - Resultados das regressões logísticas univariadas para investigar os riscos gerais de infecção. As variáveis significativas foram incluídas posteriormente no modelo multivariado - 2010

Variável	Odds Ratio	95,0% IC do Odds Ratio		P valor
		Limite inferior	Limite superior	
Gênero	2,219	0,888	5,549	0,088
Idade	1,001	0,964	1,040	0,955
Formato da miniplaca	-	-	-	0,078
Formato da miniplaca (I x T)	8,571	0,994	73,941	0,051
Formato da miniplaca (L x T)	3,784	0,469	30,531	0,212
Fabricante da miniplaca	-	-	-	0,850
Fabricante da miniplaca (Leinbinger x Wloroz)	1,279	0,263	6,230	0,761
Fabricante da miniplaca (Oteofix x Wloroz)	0,647	0,079	5,292	0,685
Fabricante da miniplaca (Pron x Wloroz)	0,000	0,000	∞	1,000
Cirurgião	-	-	-	0,347
Cirurgião (A x D)	1,875	0,460	7,649	0,381
Cirurgião (B x D)	0,776	0,187	3,225	0,727
Cirurgião (Cx D)	0,000	0,000	∞	0,999
Tipo de movimento	-	-	-	0,432
Tipo de movimento (intrusão x extrusão)	255074526,602	0,000	∞	0,999
Tipo de movimento (distalização x extrusão)	514013818,759	0,000	∞	0,999
Tipo de movimento (mesialização x extrusão)	235589666,931	0,000	∞	0,999
Localização da miniplaca	-	-	-	0,226
Localização da miniplaca (Molar superior x Pré-molar inferior)	1,050	0,271	4,067	0,944
Localização da miniplaca (Molar inferior x Pré-molar inferior)	2,750	0,781	9,681	0,115
Localização da miniplaca (Pré-molar superior x Pré-molar inferior)	1,105	0,222	5,509	0,903
Forma de aplicação da força	0,800	0,249	2,569	0,708
Parafuso no seio maxilar	0,641	0,246	1,667	0,361
Direção da força aplicada	4,957	0,299	82,145	0,264
Índice gengival	2,275	0,888	5,829	0,087
Índice de placa	3,434	0,433	27,216	0,243
Mucosite	0,594	0,208	1,691	0,329
Saburra lingual	4,850	1,594	14,754	0,005*
Profundidade de sondagem ao redor da miniplaca	2,063	1,407	3,025	0,000*
Mobilidade da miniplaca	8,321	0,862	80,362	0,067
Distância da miniplaca à junção mucogengival	1,815	1,213	2,718	0,004*
Tempo de instalação da miniplaca	1,041	1,010	1,073	0,010*
Forma de higienização da miniplaca	-	-	-	0,004*
Forma de higienização (outros anti-sépticos x não higieniza)	0,321	0,025	4,085	0,382
Forma de higienização (escova x não higieniza)	0,092	0,008	1,123	0,062
Forma de higienização (clorexidina x não higieniza)	0,039	0,003	0,532	0,015
Frequência de higienização da miniplaca	0,595	0,435	0,812	0,001*
Fumo	8,071	1,271	51,272	0,027*
<i>Diabetes mellitus</i>	343109999,230	0,000	∞	0,999

*As variáveis associadas apresentaram valor de $p < 0,05$

∞ Valores que tendem ao infinito

- Valores não calculados, pois representam a combinação de mais de 2 variáveis

As variáveis significativas foram incluídas no modelo multivariado e tiveram as razões de chance (*odds ratio*) com os respectivos intervalos de confiança de 95% registrados. Foi utilizado o método de regressão tipo *stepwise* para ajustar as potenciais variáveis confundidoras, e apenas os fatores que alcançaram significância estatística remaneceram no modelo final de regressão logística multivariada (Tabela 3.3). Observou-se que o fator preditivo de maior impacto como fator de risco para infecção foi a distância do elo exposto da miniplaca à junção mucogengival, quanto maior a distância, maior o risco de infecção. As variáveis profundidade de sondagem ao redor da miniplaca e frequência de higienização da miniplaca também foram importantes para explicar infecção.

Tabela 3.3 – Resultados da regressão logística multivariada para investigar os riscos gerais de infecção – 2010

Variável	Odds Ratio	95,0% IC do Odds Ratio		P valor
		Limite inferior	Limite superior	
Constante	0,009	.	.	0,002
Profundidade de sondagem ao redor da miniplaca	2,266	1,474	3,483	0,000
Distância da miniplaca à junção mucogengival	2,346	1,380	3,986	0,002
Frequência de higienização da miniplaca	0,627	0,439	0,897	0,011

DISCUSSÃO

A manifestação clínica de infecção ao redor de miniplacas utilizadas para ancoragem ortodôntica geralmente provoca dor e desconforto nos pacientes.

O posicionamento da emergência da miniplaca em região de mucosa alveolar já foi sugerido como fator de risco para infecção ao seu redor durante o tratamento ortodôntico^{2,10,13}. Entretanto, nenhum trabalho havia comprovado ou quantificado a real contribuição desse fator para a infecção.

Nossos dados mostraram que miniplacas cercadas de mucosa queratinizada têm estatisticamente mais chance de sucesso que aquelas localizadas em mucosa alveolar, onde existe maior probabilidade de infecção. Nenhuma miniplaca localizada na região de gengiva inserida desenvolveu infecção, enquanto a cada milímetro que a emergência da miniplaca se adentrava na mucosa alveolar, o risco de ocorrer infecção aumentava em 134,6% (Figura 3.1). Esse fato pode estar relacionado à mobilidade da mucosa alveolar ao redor da miniplaca que cria portas de entrada e acúmulo de bactérias na intimidade do tecido epitelial, resultando em infecção. Ao contrário, a gengiva inserida é mais firme e a queratinização a protege dos traumas durante a mastigação².

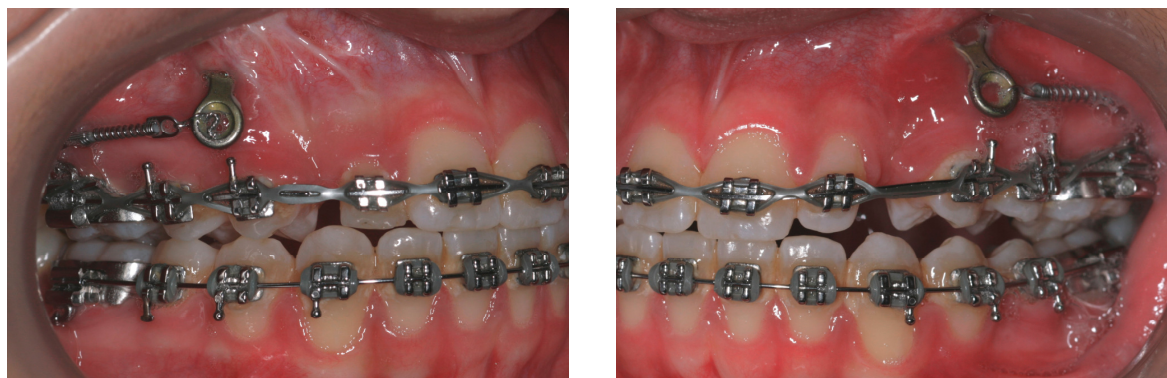


Figura 3.1 - Miniplaca do lado direito mais próxima da junção mucogengival e sem sintomatologia infecciosa e miniplaca do lado esquerdo mais afastada da junção mucogengival e com hiperemia do tecido mole ao redor e sintomatologia infecciosa.

A profundidade de sondagem ao redor da miniplaca também foi uma das variáveis mais importantes para explicar a infecção. Quanto maior o sulco ao redor da miniplaca, maior é a quantidade de bactérias anaeróbias, o que aumenta a virulência e risco de infecções. Apesar disso, miniplacas possuem em geral sulcos clinicamente saudáveis mais profundos que os sulcos gengivais e sulcos ao redor de implantes¹². Os resultados dessa pesquisa demonstraram que a cada milímetro de aumento da profundidade de sondagem ao redor da miniplaca, houve uma elevação da chance de desenvolvimento de infecção associada a ela em 126,6%. É recomendável que, ao se deparar com um sulco de profundidade aumentada, o paciente seja alertado para a necessidade de higienizar muito bem a placa junto à sua emergência na cavidade bucal. Pois a profundidade de sondagem é um fator de difícil controle e provavelmente apresenta relação com as características da mucosa ao redor e com a higienização específica da miniplaca.

Essa recomendação ganha força quando se considera o fato que nossos resultados mostraram que a maior frequência de higienização da miniplaca está relacionada com menores taxas de infecção. Frequências de higienização mais altas elevaram em 37,3% a proteção da miniplaca contra infecção. Todavia, uma característica interessante observada nesse trabalho foi que a forma de higiene não alterou de forma relevante o risco de desenvolvimento de infecção, indicando que mais importante que o método é a frequência de sua realização.

Em relação à localização, a maioria das placas infeccionadas (41,67%) encontrava-se na região de primeiros molares inferiores. Apesar disso, a localização assim como o tipo de movimento dentário realizado com seu auxílio não significaram fatores de risco para infecção. A influência da localização anatômica para o sucesso dos sistemas de ancoragem esquelética é controversa na literatura. Implantes ortodônticos temporários localizados na região posterior da mandíbula estão mais propensos a falhas por inflamação e/ou infecção devido provavelmente a menor quantidade de gengiva queratinizada e maior dificuldade de higiene^{2,14}. Enquanto isso, relato de predominância de infecção em miniplacas implantadas na maxila esteve restrito a uma amostra muito reduzida¹³.

Além disso, a forma de aplicação da força e sua direção também não foram significantes como fatores preditivos para infecção ao redor das miniplacas. Realmente, diferentes tipos de força, como elástico de corrente e mola de níquel-titânio, e sua direção não interferem nos índices de sucesso de miniplacas, pois não alteram a densidade óssea mineral ao redor dos parafusos que as sustentam^{14,15}.

Há relato na literatura, de estudo com apenas 17 miniplacas, que aquelas com sulcos infeccionados geralmente estão presentes em pacientes com índices gengival e de placa mais altos¹². Entretanto, em nossa pesquisa, tanto o índice gengival quanto o índice de placa, indicadores do controle de placa dentária, não apresentaram correlação com a variável infecção. Talvez porque a boa higiene dentária não se relaciona com o hábito de higienização da miniplaca, que necessita de atenção específica, devido a sua localização apical às coroas dentárias. Além disso, pode haver, no mesmo paciente, placas infeccionadas e outras saudáveis, de forma que a posição da miniplaca em relação à junção mucogengival é o que mais interfere no risco de desenvolvimento de infecção ao seu redor, de acordo com os resultados dessa pesquisa.

Já a mucosite oral é um processo inflamatório ulcerativo que pode ser encontrado na região em que o elo da miniplaca se expõe para dentro da cavidade bucal, sendo comum em pacientes submetidos à radioterapia. Uma de suas complicações mais severas é a infecção¹⁶. Apesar dessa relação entre mucosite e infecção, nesse estudo, não houve essa associação pela análise estatística. Provavelmente porque os casos de mucosite eram leves e não relacionados à radioterapia.

As demais variáveis independentes analisadas também não representaram fatores de risco para infecção do tecido mole ao redor de miniplacas usadas como ancoragem ortodôntica. Ao passo que, esse trabalho identificou importantes fatores preditivos para infecção associada às miniplacas. A distância aumentada para a gengiva inserida, o aumento da profundidade de sondagem ao redor da miniplaca e a diminuição da sua frequência de higienização foram fatores de grande impacto para o aumento do risco em desenvolver infecção.

Diante desses resultados, recomenda-se a instalação de miniplacas ortodônticas em região próxima à gengiva inserida, facilitando inclusive a higienização adequada do local. Entretanto, nem sempre a mecânica ortodôntica permite esse tipo de conduta, pois geralmente é necessária uma distância de 6 a 8mm entre a miniplaca e o arco ortodôntico para viabilizar a aplicação adequada de força, seja no sentido vertical ou horizontal¹. Dessa forma, em regiões com pouca mucosa queratinizada, sugere-se uma alteração na técnica cirúrgica com o reposicionamento de retalho de maneira que a região de emergência da placa na boca fique cercada de gengiva inserida. Esse procedimento poderá minimizar o acúmulo bacteriano na fenda peri-implantar, reduzindo consequentemente a profundidade de sondagem ao redor da miniplaca. Além disso, sua frequente higiene, pelo menos, três vezes ao dia, também contribuirá para redução do risco de infecção ao seu redor.

Portanto, esse estudo foi bastante importante para auxiliar ortodontistas e cirurgias bucomaxilofaciais na redução de infecções dos dispositivos de ancoragem esquelética e do desconforto de pacientes, permitindo o seu uso de forma mais segura. Entretanto, novas pesquisas também são necessárias para esclarecer melhor os fatores de risco observados.

CONCLUSÃO

Esse trabalho identificou que o fator que mais contribuiu para o aumento do risco de infecção ao redor das miniplacas foi a distância aumentada para a gengiva inserida, de forma que o risco de ocorrer infecção aumentou em 134,6% a cada milímetro que a emergência da miniplaca se adentrava na mucosa alveolar. O aumento da profundidade de sondagem ao redor da miniplaca também representou um importante fator preditivo para infecção, pois a cada milímetro de aumento da profundidade de sondagem, houve uma elevação da chance de desenvolvimento de infecção associada a ela em 126,6%. Além disso, frequências de higienização mais altas elevaram em 37,3% a proteção da miniplaca contra infecção. Portanto, sugere-se o controle desses fatores para o aumento do sucesso das miniplacas em ortodontia.

REFERÊNCIAS

1. Faber J. Ancoragem esquelética com miniplacas. Em: Lima Filho RMA, Bolognese AM. Ortodontia: Arte e Ciência. 1^a ed. Maringá: Ed. Dental Press; 2007.
2. Kuroda S, Sugawara Y, Deguchi T, Kyung HM, Yamamoto TT. Clinical use of miniscrew implants as orthodontic anchorage: Success rates and postoperative discomfort. Am J Orthod Dentofacial Orthop. 2007;131(1):9-15.
3. Cheng SJ, Tseng IY, Lee JJ, Kok SH. A prospective study of the risk factors associated with failure of mini-implants used for orthodontic anchorage. Int J Oral Maxillofac Implants. 2004;19(1):100-6.
4. Sugawara J, Kanzaki R, Takahashi I, Nagasaka H, Nanda R. Distal movement of maxillary molars in nongrowing patients with the skeletal anchorage system. Am J Orthod Dentofacial Orthop. 2006;129(6):723-33.

5. Faber J, Velasque F. Titanium miniplate as anchorage to close a premolar space by means of mesial movement of maxillary molars. *Am J Orthod Dentofacial Orthop.* 2009;136(4):587-95.
6. Sherwood K, Bursh J. Skeletally Based Miniplate Supported Orthodontic Anchorage. *J Oral Maxillofac Surg.* 2005;63(2):279-84.
7. Sugawara J, Nishimura M. Minibone Plates: The Skeletal Anchorage System. *Semin Orthod.* 2005;11:47-56.
8. Chung KR, Kim YS, Linton JL, Lee YJ. The miniplate with tube for skeletal anchorage. *J Clin Orthod.* 2002;36(7):407-12.
9. O'Connell J, Murphy C, Ikeagwuani O, Adley C, Kearns G. The fate of titanium miniplates and screws used in maxillofacial surgery: A 10 year retrospective study. *Int J Oral Maxillofac Surg.* 2009;38:731-35.
10. Choi BH, Zhu SJ, Kim JH. A clinical evaluation of titanium miniplates as anchors for orthodontic treatment. *Am J Orthod Dentofacial Orthop.* 2005;128(3):382-4.
11. Erverdi N, Keles A, Nanda R. The use of skeletal anchorage in open bite treatment: a cephalometric evaluation. *Angle Orthod.* 2004;74(3):381-90.
12. Sato R, Sato T, Takahashi I, Sugawara J, Takahashi N. profiling flora in crevices around titanium orthodontic anchor plates. *Clin oral Impl Res.* 2007;18:21-6.
13. Chen CH, Hsieh CH, Tseng YC, Huang IY, Shen YS, Chen CM. The use of miniplate osteosynthesis for skeletal anchorage. *Plast Reconstr Surg.* 2007;120(1):232-5.
14. Cornelis MA, Mahy P, Devogelaer JP, Clerck HJ, Nyssen-Behets C. Does orthodontic loading influence bone mineral density around titanium miniplates? An experimental study in dogs. *Orthod Craniofac Res.* 2010;13:21-7.
15. Chen YJ, Chang HH, Huang CY, Hung CY, Lai EHH, Yao CCJ. A retrospective analysis of the failure rate of the three different orthodontic skeletal anchorage systems. *Clin Oral Impl Res.* 2007;18:768-75.
16. Brown CG, Wingard J. Clinical consequences of oral mucositis. *Semin Oncol Nurs.* 2004;20(1):16-21.

CAPÍTULO 4
DISCUSSÃO COMPLEMENTAR

4 DISCUSSÃO COMPLEMENTAR

O uso de miniplacas em ortodontia expandiu os limites da ancoragem de forma a viabilizar a realização de tratamentos que só poderiam ser realizados com cirurgia ortognática, como o fechamento da mordida aberta anterior severa. Nesse sentido, as miniplacas permitem o tratamento de diversos pacientes com discrepância esquelética, de forma mais simples, diminuindo a morbidade e o custo desses tratamentos.

Entretanto, a preocupação com a segurança e o conforto dos pacientes em relação à indicação de miniplacas durante o tratamento ortodôntico, foi a motivação para saber mais sobre uma de suas complicações mais relevantes, a ocorrência de infecção do tecido mole ao seu redor, assunto pouco abordado pela literatura científica. Então, realizou-se uma pesquisa clínica com o objetivo de conhecer os possíveis fatores de risco para a infecção associada às miniplacas. Em relação a esse estudo, foram tecidas algumas considerações importantes descritas em seguida e não discutidas no Artigo 1.

Primeiramente, a pesquisa foi aprovada pelo Comitê de Ética em Pesquisa da Faculdade de Ciências da Saúde da Universidade de Brasília (Anexo A). Todos os participantes ou seus responsáveis assinaram o Termo de Consentimento Livre e Esclarecido (Apêndice A). Em seguida, realizou-se a coleta de dados, que abrangeu anamnese, avaliação de prontuários e radiografias panorâmicas, e exame clínico. Esses dados foram registrados em ficha própria elaborada pelo pesquisador (Apêndice B).

O tipo de estudo realizado, ou seja, estudo transversal controlado ou analítico permitiu determinar a existência de fatores de risco para infecção ao redor de miniplacas, conforme objetivo proposto. Entretanto, esse tipo de estudo também apresenta limitações, pois mede a frequência do fenômeno apenas em determinado ponto do tempo. Para tornar a avaliação mais confiável, foram utilizadas alternativas metodológicas para se aproximar às características do estudo longitudinal, como a utilização de dados retrospectivos sobre a ocorrência de infecção. Além disso, a maior parte das variáveis independentes avaliadas identificou efeitos cumulativos ou persistentes durante todo o período de tratamento.

O delineamento da pesquisa permitiu a criação de grupo controle interno, ou seja, formado no próprio desenrolar da investigação. Essa estratégia representa a forma mais conveniente de comparação, pois evita a criação de vieses na escolha dos participantes de cada grupo, ficando reduzidas as explicações a serem procuradas para justificar eventuais diferenças que poderiam ser encontradas, entre os grupos, ao final da investigação.

O foco principal da pesquisa foi a ocorrência de infecção, processo pelo qual um agente biológico penetra, desenvolve-se ou multiplica-se no organismo de outro ser vivo. O processo pode ser inaparente ou desenvolver-se com manifestação clínica, neste último caso, trata-se de doença infecciosa. O trabalho considerou apenas a doença infecciosa com manifestação clínica. A causa necessária da doença infecciosa é o seu agente biológico específico, mas ele nem sempre é suficiente para produzir a doença. Outros fatores contribuintes têm de estar presentes, caracterizando a multicausalidade na produção da doença. Dessa forma, esse estudo investigou os fatores de risco que contribuiriam para o desenvolvimento de infecção associada às miniplacas.

Como foram muitos os fatores simultaneamente considerados, realizou-se uma análise multivariada para gerar uma estimativa do risco relativo (*odds ratio*) entre exposição e doença, na qual foi neutralizado o efeito das variáveis de confundimento que entraram no modelo. Como a doença é produto de múltiplos fatores, é de todo interesse determinar quais são os fatores que, significativamente, concorrem para o seu aparecimento, para sobre eles atuar de forma preventiva.

A caracterização dos dados da pesquisa e a relação de cada uma das variáveis independentes com a variável dependente infecção estão demonstradas na Tabela 4.1. No artigo, ela foi suprimida devido ao formato mais reduzido desse tipo de publicação.

continua

Tabela 4.1 - Caracterização dos dados da pesquisa (n = 139) - 2010

Variáveis	n (%)	Infecção	
		Sim n (%)	Não n (%)
Gênero			
Feminino	101 (72,7)	14 (10,1)	87 (62,6)
Masculino	38 (27,3)	10 (7,2)	28 (20,1)
Idade (Faixa Etária)			
16 - 25	32 (23,0)	8 (5,8)	24 (17,3)
26 - 35	46 (33,1)	5 (3,6)	41 (29,5)
36 - 45	24 (17,3)	3 (2,2)	21 (15,1)
46 - 55	33 (23,7)	7 (5,0)	26 (18,7)
56 - 60	4 (2,9)	1 (0,7)	3 (2,2)
Formato da miniplaca			
I	30 (21,6)	9 (6,5)	21 (15,1)
L	88 (63,3)	14 (10,1)	74 (53,2)
T	21 (15,1)	1 (0,7)	20 (14,4)
Fabricante da miniplaca			
Leibinger	106 (76,3)	20 (14,4)	86 (61,9)
Osteofix	19 (13,7)	2 (1,4)	17 (12,2)
Pron	1 (0,7)	0 (0,0)	1 (0,7)
Wloroz	13 (9,3)	2 (1,4)	11 (7,9)
Cirurgião			
A	67 (48,2)	9 (6,5)	58 (41,7)
B	10 (7,2)	0 (0,0)	10 (7,2)
C	44 (31,7)	12 (8,6)	32 (23,0)
D	18 (12,9)	3 (2,2)	15 (10,8)
Localização da miniplaca			
Pré-molar superior	22 (15,8)	3 (2,2)	19 (13,7)
Molar superior	46 (33,1)	6 (4,3)	40 (28,8)
Pré-molar inferior	32 (23,0)	4 (2,9)	28 (20,1)
Molar inferior	39 (28,1)	11 (7,9)	28 (20,1)
Tipo de movimento dentário			
Distalização	58 (41,7)	14 (10,1)	44 (31,7)
Extrusão	4 (2,9)	0 (0,0)	4 (2,9)
Intrusão	22 (15,8)	3 (2,2)	19 (13,7)
Mesialização	55 (39,6)	7 (5,0)	48 (34,5)
Forma de aplicação da força			
Elástico	27 (19,4)	4 (2,9)	23 (16,5)
Mola	112 (80,6)	20 (14,4)	92 (66,2)
Direção da força aplicada			
Horizontal	113 (81,3)	21 (15,1)	92 (66,2)
Vertical	26 (18,7)	3 (2,2)	23 (16,5)
Presença de parafuso no seio maxilar			
Não	87 (62,6)	17 (12,2)	70 (50,4)
Sim	52 (37,4)	7 (5,0)	45 (32,4)
Índice gengival			
0,0	7 (5,0)	0 (0,0)	7 (5,0)
0,1 a 1,0 (inflamação leve)	132 (94,7)	24 (17,3)	108 (77,7)
Índice de placa			
<0,27 (boa higiene)	33 (23,7)	3 (2,2)	30 (21,6)
≥0,27 (higiene insatisfatória)	106 (76,3)	21 (15,1)	85 (61,2)

continuação

Tabela 4.1 - Caracterização dos dados da pesquisa (n = 139) - 2010

Variáveis	n (%)	Infecção	
		Sim n (%)	Não n (%)
Medicamentos utilizados			
Analgésico	1 (0,7)	0 (0,0)	1 (0,7)
Ansiolítico	3 (2,2)	0 (0,0)	3 (2,2)
Antibiótico	2 (1,4)	0 (0,0)	2 (1,4)
Anticoncepcional	19 (13,6)	1 (0,7)	18 (12,9)
Antihipertensivo	4 (2,9)	1 (0,7)	3 (2,2)
Broncodilatador	1 (0,7)	0 (0,0)	1 (0,7)
Cálcio	4 (2,9)	0 (0,0)	4 (2,9)
Estatina	3 (2,2)	1 (0,7)	2 (1,4)
Estatina / Tireoestimulante	1 (0,7)	0 (0,0)	1 (0,7)
Isotretinoína	4 (2,9)	0 (0,0)	4 (2,9)
Tireoestimulante	4 (2,9)	1 (0,7)	3 (2,2)
Vitamina	2 (1,4)	2 (1,4)	0 (0,0)
Não faz uso de medicamentos	91 (65,5)	18 (12,9)	73 (52,5)
Mucosite			
Não	114 (82,0)	18 (12,9)	96 (69,1)
Sim	25 (18,0)	6 (4,3)	19 (13,7)
Saburra lingual			
Não	123 (88,5)	17 (12,2)	106 (76,3)
Sim	16 (11,5)	7 (5,0)	9 (6,5)
Profundidade de sondagem			
0,1 a 1mm	37 (26,6)	1 (0,7)	36 (25,9)
1,1 a 2mm	37 (26,6)	2 (1,4)	35 (25,2)
2,1 a 3mm	44 (31,7)	11 (7,9)	33 (23,7)
3,1 a 4mm	11 (7,9)	6 (4,3)	5 (3,6)
4,1 a 5mm	8 (5,8)	4 (2,9)	4 (2,9)
acima de 5mm	2 (1,4)	0 (0,0)	2 (1,4)
Mobilidade da miniplaca			
0,00	127 (91,4)	19 (13,7)	108 (77,7)
0,50	11 (7,9)	5 (3,6)	6 (4,3)
1,00	1 (0,7)	0 (0,0)	1 (0,7)
Distância da miniplaca à junção muco-gengival			
-1,00 a 0mm	9 (6,5)	0 (0,0)	9 (6,5)
0,1 a 1,0mm	8 (5,8)	1 (0,7)	7 (5,0)
1,1 a 2,0mm	65 (46,8)	6 (4,3)	59 (42,4)
2,1 a 3,0mm	36 (25,9)	10 (7,2)	26 (18,7)
3,1 a 4,0mm	15 (10,8)	4 (2,9)	11 (7,9)
4,1 a 5,0 mm	5 (3,6)	3 (2,2)	2 (1,4)
acima de 5mm	1 (0,7)	0 (0,0)	1 (0,7)
Tempo de instalação			
6 a 12 meses	57 (41,0)	7 (5,0)	50 (36,0)
13 a 24 meses	53 (38,1)	8 (5,8)	45 (32,4)
25 a 36 meses	16 (11,5)	4 (2,9)	12 (8,6)
37 a 48 meses	6 (4,3)	1 (0,7)	5 (3,6)
acima de 48 meses	7 (5,0)	4 (2,9)	3 (2,2)

conclusão

Tabela 4.1 - Caracterização dos dados da pesquisa (n = 139) - 2010

Variáveis	n (%)	Infecção	
		Sim n (%)	Não n (%)
Forma de higienização da miniplaca			
Clorexidina	29 (20,9)	5 (3,6)	24 (17,3)
Outros antissépticos	49 (35,3)	8 (5,8)	41 (29,5)
Escova apenas	58 (41,7)	9 (6,5)	49 (35,3)
Não higieniza diariamente	3 (2,1)	2 (1,4)	1 (0,7)
Frequência de higienização da miniplaca			
0 x	3 (2,2)	2 (1,4)	1 (0,7)
1 x / semana	2 (1,4)	1 (0,7)	1 (0,7)
2 x / semana	2 (1,4)	1 (0,7)	1 (0,7)
3 x / semana	4 (2,9)	3 (2,2)	1 (0,7)
1 x / dia	22 (15,8)	7 (5,0)	15 (10,8)
2 x / dia	43 (30,9)	1 (0,7)	42 (30,2)
3 x / dia	56 (40,3)	8 (5,8)	48 (34,5)
4 x / dia	7 (5,0)	1 (0,7)	6 (4,3)
Fumo			
Não	134 (96,4)	21 (15,1)	113 (81,3)
Sim	5 (3,6)	3 (2,2)	2 (1,4)
<i>Diabetes mellitus</i>			
Não	137 (98,6)	24 (17,3)	113 (81,3)
Sim	2 (1,4)	0 (0,0)	2 (1,4)

Em relação à casuística da pesquisa, observou-se que 72,7% das miniplacas do estudo foram instaladas em pacientes do gênero feminino, apesar da inclusão de todos os pacientes da clínica em tratamento ortodôntico com miniplacas, que obedeciam aos critérios de inclusão e exclusão, no período indicado. Isso pode ser explicado provavelmente pelo fato de que mulheres adultas apresentam uma maior percepção sobre os impactos de uma má-oclusão severa, principalmente em relação ao desconforto psicológico, incapacidades e dores físicas; o que as levam a procurar mais por tratamento ortodôntico (27). Entretanto, não houve alteração no índice de infecção associada às miniplacas quando se considerou a variável gênero.

Além disso, no que diz respeito à forma de higiene das miniplacas, detectou-se que a maioria delas (41,7%) era higienizada apenas com o uso de escova pós-cirúrgica na região do elo exposto para cavidade bucal. Outras também recebiam doses de antissépticos a base de clorexidina, triclosan ou cloreto de cetilperidínio, e 2,2% desses dispositivos de ancoragem não sofriam nenhum tipo de higienização. Nesse trabalho, enxaguatórios bucais a base de gluconato de clorexidina foram separados dos demais devido a sua maior eficácia em termos de controle de placa e

efeito prolongado por 12 horas. Enquanto o tempo de ação do triclosan é de apenas 5 horas e do cloreto de cetilperidínio de 3 a 5 horas (28).

Já em relação aos indicadores da cooperação do paciente quanto ao controle de placa bacteriana, observou-se que apenas 23,7% da casuística pesquisada apresentou uma condição de higiene dentária satisfatória, considerada quando o índice de placa (IP) de O'Leary está abaixo de 27,18% (29). Apesar disso, todos os indivíduos que participaram do estudo apresentaram um índice gengival (IG) de 0,0 a 1, o que indica inflamação gengival leve ou ausente (30). Casos de inflamação moderada (IG= 1,1 a 2,0) e severa (IG= 2,1 a 3,0) não foram observados nesse trabalho. Além do IP e do IG, a saburra lingual, reservatório de um terço da população bacteriana da cavidade bucal (31), também não aumentou a chance de ocorrência de infecção associada às miniplacas. Infere-se, então, que o controle da flora bacteriana ao redor das miniplacas deve ser feito com a higienização específica de sua emergência na boca. De forma que, miniplacas higienizadas duas, três ou quatro vezes ao dia tiveram um risco de infecção significativamente menor do que aquelas higienizadas três vezes por semana ou não higienizadas.

No que diz respeito às especificações da miniplaca, não foi possível identificar formatos ou fabricantes mais ou menos adequados, pois todos tiveram resultados semelhantes em relação ao desenvolvimento de infecção. Como todas as miniplacas eram confeccionadas em titânio com composição química semelhante, não deve ter havido interferências na adesividade de bactérias por alterações na superfície do substrato, como a presença de rugosidades e na composição química superficial (23).

Também não foi observada diferença estatística significativa na prevalência de infecção entre os diferentes cirurgiões que realizaram a instalação das miniplacas e nem no tempo de instalação das mesmas, que variou de 6 a 70 meses. Um fator importante a ser observado é a assepsia durante a cirurgia de instalação da placa para evitar a introdução de microorganismos patogênicos no sítio cirúrgico, característica que deve ter sido seguida por todos os cirurgiões. Além do mais, todos eles receitaram antibiótico e anti-inflamatório no período pós-operatório.

Ainda, perfuração do seio maxilar pelo mini-implante pode ocorrer durante a instalação de miniplacas, principalmente na região posterior de maxilas atroficas e região zigomática. A penetração da membrana do seio é um fenômeno bem documentado na literatura, de forma que pequenas perfurações (<2mm) curam por

si só sem complicações e não alteram a estabilidade dos mini-implantes (21,32). Nesse trabalho, também se observou que não houve diferença estatística significativa no desenvolvimento de infecções em placas com ou sem perfuração do seio maxilar.

Outro resultado encontrado foi que a mobilidade não representou um fator de risco para infecção. A mobilidade de miniplacas ocorre sistematicamente associada à inflamação gengival e perda óssea ao redor de um ou mais parafusos que as sustentam (33). Mas a perda de parafusos ao redor do sistema de ancoragem e conseqüente mobilidade também podem estar relacionados ao formato inadequado ou distribuição de força não homogênea sobre as miniplacas, causando estresse e tensão excessivos (25). Portanto, a mobilidade de miniplacas pode estar associada a diversos fatores e não apresentou relação direta com a infecção peri-implantar.

Enquanto isso, o fumo e a *diabetes mellitus* também não foram capazes de alterar a taxa de infecção nas miniplacas examinadas. Mesmo sendo a diabetes uma doença que altera a cicatrização e eleva o risco de infecções em geral; e o tabaco um fator que afeta negativamente o tecido mole peri-implantar e aumenta a perda óssea marginal ao redor de implantes (34). Talvez esses resultados encontrados nessa pesquisa estejam relacionados ao pequeno número de cigarros consumidos pelos fumantes e aos níveis controlados de insulina pelos diabéticos. Outra possibilidade seria que o número de miniplacas instaladas em pacientes fumantes e/ou diabéticos tenha sido insuficiente para produzir um resultado estatisticamente significativo. Dessa forma, sugere-se a realização de novos estudos específicos para avaliar essas características em pacientes portadores de miniplacas para ancoragem ortodôntica.

Ao passo que, esse trabalho identificou importantes fatores preditivos para infecção associada às miniplacas. A distância aumentada para a gengiva inserida, o aumento da profundidade de sondagem ao redor da miniplaca e a diminuição da sua frequência de higienização foram fatores de grande impacto para o aumento do risco em desenvolver infecção.

Diante dos relevantes resultados encontrados sobre o posicionamento da miniplaca em relação à gengiva queratinizada, sugerem-se alterações em condutas clínicas previamente realizadas. Uma recomendação importante para evitar infecções é a instalação de miniplacas com a emergência do elo intrabucal em região de gengiva inserida ou próxima a ela. Entretanto, nem sempre a mecânica

ortodôntica permite esse tipo de conduta, pois geralmente é necessária uma distância de 6 a 8 mm entre a miniplaca e o arco ortodôntico para viabilizar a aplicação adequada de força, seja no sentido vertical ou horizontal (1). Dessa forma, em regiões com pouca mucosa queratinizada, sugere-se uma alteração na técnica cirúrgica com o reposicionamento de retalho de maneira que a região de emergência da placa na boca fique cercada de gengiva inserida. Essa conduta clínica já tem sido praticada por nós, após os resultados desse trabalho, como evidenciado na Figura 4.1.

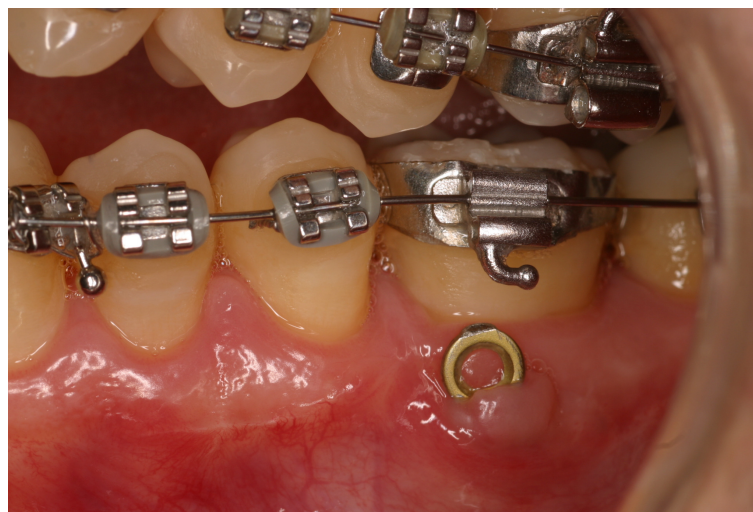

Figura 4.1 - Reposicionamento de retalho para inserção de mucosa queratinizada ao redor da emergência da miniplaca na boca.

Esse procedimento poderá diminuir o acúmulo bacteriano na fenda peri-implantar, além de reduzir a profundidade de sondagem ao redor da miniplaca. Além disso, é importante enfatizar que a recomendação de higiene na região de emergência da miniplaca, pelo menos, três vezes ao dia, também poderá contribuir de forma expressiva para a redução do risco de infecção ao seu redor.

Assim, esses achados foram muito esclarecedores já que inexistiam artigos publicados especificando essa questão. A partir desse momento, é possível a indicação de miniplacas de maneira mais segura pelo controle dos fatores de risco observados. Entretanto, apesar do estudo envolver um alto número de variáveis que poderiam ter alguma relação com infecções de miniplacas ortodônticas, elas podem não ser as únicas existentes. E mesmo algumas variáveis testadas ligadas ao

paciente, como o fumo e a *diabetes mellitus*, não devem ser totalmente descartadas. Novos estudos são necessários para aprofundamento nesse campo do conhecimento pouco explorado cientificamente.

Como parte do Programa de Pós-Graduação em Ciências da Saúde para obtenção do grau de Mestre, foi escrito também outro artigo sobre miniplacas utilizadas como ancoragem ortodôntica. Esse segundo artigo abordou o tratamento de mordida aberta anterior com auxílio de miniplacas como ancoragem e foi publicado na *Revista Dental Press de Ortodontia e Ortopedia Facial*, sendo apresentado no Anexo B. Foi realizada uma revisão sobre as principais vantagens das miniplacas em relação aos mini-implantes, os fatores que interferem no seu índice de sucesso, o planejamento e seleção das miniplacas, o procedimento cirúrgico, as complicações com o seu uso e a biomecânica de uma de suas aplicações clínicas mais comuns, a correção da mordida aberta anterior. Após a apresentação de relato de casos, concluiu-se que as mordidas abertas anteriores podem ser tratadas com eficiência e eficácia, por meio de miniplacas que servem de ancoragem para a intrusão dos dentes posteriores, gerando conseqüentemente o giro da mandíbula no sentido anti-horário.

Dessa forma, esse relato de casos foi bastante esclarecedor, pois permitiu exemplificar o potencial da ancoragem esquelética por meio da apresentação dos fundamentos da mecânica ortodôntica para correção da mordida aberta anterior com miniplacas, uma importante aplicação clínica desse dispositivo de ancoragem. Portanto, as miniplacas possibilitam até mesmo a redução do número de pacientes indicados para cirurgia ortognática, simplificando muitos problemas.

CAPÍTULO 5
CONCLUSÃO

5 CONCLUSÃO

O fator que mais contribuiu para o aumento do risco de infecção ao redor das miniplacas ortodônticas foi a distância aumentada para a gengiva inserida, de forma que o risco de ocorrer infecção aumentou em 134,6% a cada milímetro que a emergência da miniplaca se adentrava na mucosa alveolar. O aumento da profundidade de sondagem ao redor da miniplaca também representou um importante fator preditivo para infecção, pois a cada milímetro de aumento da profundidade de sondagem, houve uma elevação da chance de desenvolvimento de infecção associada a ela em 126,6%. Além disso, a frequência de higienização também foi importante para explicar infecção, mas, nesse caso, frequências de higienização mais altas elevaram em 37,3% a proteção da miniplaca contra infecção. Portanto, sugere-se o controle desses fatores para o aumento do sucesso das miniplacas em ortodontia.

Entretanto, apesar do estudo envolver um alto número de variáveis que poderiam ter alguma relação com infecções de miniplacas ortodônticas, elas podem não ser as únicas existentes. Novos estudos são necessários para aprofundamento nesse campo do conhecimento pouco explorado cientificamente.

REFERÊNCIAS BIBLIOGRÁFICAS

REFERÊNCIAS BIBLIOGRÁFICAS

1. Faber J. Ancoragem esquelética com miniplacas. Em: Lima Filho RMA, Bolognese AM. Ortodontia: Arte e Ciência. 1ª ed. Maringá: Ed. Dental Press; 2007.
2. Kuroda S, Sugawara Y, Deguchi T, Kyung HM, Yamamoto TT. Clinical use of miniscrew implants as orthodontic anchorage: Success rates and postoperative discomfort. *Am J Orthod Dentofacial Orthop.* 2007;131(1):9-15.
3. Chung KR, Kim SH, Mo SS, Kok YA, Kang SG. Severe classe II division 1 malocclusion treated by orthodontic miniplate with tube. *Prog Orthod.* 2005;6(2):172-86.
4. Faber J, Berto PM, Anchieta M, Salles F. Tratamento de mordida aberta anterior com ancoragem em miniplacas de titânio. *R Dental Press Estét.* 2004;1(1):87-100.
5. Sugawara J, Daimaruya T, Umemori M, Nagasaka H, Takahashi I, Kawamura H, et al. Distal movement of mandibular molars in adult patients with skeletal anchorage system. *Am J Orthod Dentofacial Orthop.* 2004;125(2):130-8.
6. Umemori M, Sugawara J, Mitani H, Nagasaka H, Kawamura H. Skeletal anchorage system for open-bite correction. *Am J Orthod Dentofacial Orthop.* 1999;115(2):166-74.
7. Chung KR, Kim YS, Linton JL, Lee YJ. The miniplate with tube for skeletal anchorage. *J Clin Orthod.* 2002;36(7):407-12.
8. Kuroda S, Katayama A, Takano-Yamamoto T. Severe anterior open bite case treated using titanium screw anchorage. *Angle Orthod.* 2004;74(4):558-67.

9. O'Connell J, Murphy C, Ikeagwuani O, Adley C, Kearns G. The fate of titanium miniplates and screws used in maxillofacial surgery: A 10 year retrospective study. *Int J Oral Maxillofac Surg.* 2009;38:731-35.
10. Jenner JD, Fitzpatrick BN. Skeletal anchorage utilising bone plates. *Aust Orthod J.* 1985 Oct;9(2):231-33.
11. Faber J, Velasque F. Titanium miniplate as anchorage to close a premolar space by means of mesial movement of maxillary molars. *Am J Orthod Dentofacial Orthop.* 2009;136(4):587-95.
12. Sherwood K, Bursh J. Skeletally Based Miniplate Supported Orthodontic Anchorage. *J Oral Maxillofac Surg.* 2005;63(2):279-84.
13. Sugawara J, Nishimura M. Minibone Plates: The Skeletal Anchorage System. *Semin Orthod.* 2005;11:47-56.
14. Sherwood KH, Burch JG, Thompson WJ. Closing anterior open bites by intruding molars with titanium miniplate anchorage. *Am J Orthod Dentofacial Orthop.* 2002;122(6):593-600.
15. Sherwood KH, Burch JG, Thompson WJ. Intrusion of supererupted molars with titanium miniplate anchorage. *Angle Orthod.* 2003;73(5):597-601.
16. Erverdi N, Keles A, Nanda R. The use of skeletal anchorage in open bite treatment: a cephalometric evaluation. *Angle Orthod.* 2004;74(3):381-90.
17. Erverdi N, Ascar A. Zygomatic anchorage for en masse retraction in the treatment of severe classe II division 1. *Angle Orthod.* 2005;75(3):483-90.
18. Sugawara J, Kanzaki R, Takahashi I, Nagasaka H, Nanda R. Distal movement of maxillary molars in nongrowing patients with the skeletal anchorage system. *Am J Orthod Dentofacial Orthop.* 2006;129(6):723-33.

19. Choi BH, Zhu SJ, Kim JH. A clinical evaluation of titanium miniplates as anchors for orthodontic treatment. *Am J Orthod Dentofacial Orthop.* 2005;128(3):382-4.
20. Sato R, Sato T, Takahashi I, Sugawara J, Takahashi N. profiling flora in crevices around titanium orthodontic anchor plates. *Clin oral Impl Res.* 2007;18:21-6.
21. Kravitz ND, Kusnoto B. Risks and complications of orthodontic miniscrews. *Am J Orthod Dentofacial Orthop.* 2007;131(4 Suppl 1):S43-51.
22. Chen CH, Hsieh CH, Tseng YC, Huang IY, Shen YS, Chen CM. The use of miniplate osteosynthesis for skeletal anchorage. *Plast Reconstr Surg.* 2007;120(1):232-5.
23. Chin MYH, Sandham A, Vries J, Van der Mei HC, Busscher HJ. Biofilm formation on surface characterized micro-implants for skeletal anchorage in orthodontics. *Biomaterials.* 2007;28:2032-40.
24. Kuroda S, Yamada K, Deguchi T, Hashimoto T, Kyung HM, Yamamoto TT. Root proximity is a major factor for screw failure in orthodontic anchorage. *Am J Orthod Dentofacial Orthop.* 2007;131(4 Suppl 1):S68-73.
25. Veziroglu F, Uckan S, Ozden UA, Arman A. Stability of zygomatic plate-screw orthodontic anchorage system. *Angle Orthod.* 2008;78(5):902-7.
26. Chen YJ, Chang HH, Huang CY, Hung CY, Lai EHH, Yao CCJ. A retrospective analysis of the failure rate of the three different orthodontic skeletal anchorage systems. *Clin Oral Impl Res.* 2007;18:768-75.
27. Rusanen J, Lahti S, Tolvanen M, Pirttiniemi P. Quality of life in patients with severe malocclusion before treatment. *Eur J Orthod.* 2010;32(1):43-8.
28. Lindhe J, Karring T, Lang NP. *Tratado de Periodontia Clínica e Implantologia Oral.* 4ª ed. Rio de Janeiro: Ed. Guanabara Koogan; 2005.

29. Duarte CA. Avaliação crítica da aplicabilidade do índice de O'Leary em relação aos índices de Greene-Vermillion e de Løe & Silness. Rev Odontol Univ São Paulo. 1994;8(4):301-7.
30. Carranza FA, Takei HH, Newman MG. Periodontia Clínica. 9^a ed. Rio de Janeiro: Ed. Guanabara Koogan; 2004.
31. Favari M, Feres M, Shibli JA, Hayacibara RF, Hayacibara MM, Figueiredo LC. Microbiota of the dorsum of the tongue after plaque accumulation: an experimental study in humans. J Periodontol. 2006;77(9):1539-46.
32. Baumgaertel S, Hans MG. Assessment of infrazygomatic bone depth for mini-screw insertion. Clin Oral Implant Res. 2009;20:638-42.
33. Cornelis MA, Mahy P, Devogelaer JP, Clerck HJ, Nyssen-Behets C. Does orthodontic loading influence bone mineral density around titanium miniplates? An experimental study in dogs. Orthod Craniofac Res. 2010;13:21-7.
34. Balaji SM. Tobacco smoking and surgical healing of oral tissues: a review. Indian J Dent Res. 2008;19(4):344-8.

APÊNDICE A

TERMO DE CONSENTIMENTO LIVRE E ESCLARECIDO

TERMO DE CONSENTIMENTO LIVRE E ESCLARECIDO

Por meio desse instrumento, convidamos _____ a participar da pesquisa científica intitulada “Fatores preditivos de infecções em tecidos moles associadas às miniplacas de titânio utilizadas como ancoragem ortodôntica” a ser realizada na Clínica de Ortodontia Jorge Faber S/C LTDA, conforme descrito abaixo:

1. A pesquisa visa avaliar os possíveis fatores de risco relacionados às infecções de miniplacas utilizadas como ancoragem ortodôntica.
2. Esse trabalho justifica-se pela possibilidade de minimizar infecções relacionadas às miniplacas e diminuir o desconforto de pacientes em tratamentos ortodônticos futuros.
3. Os exames e procedimentos clínicos serão realizados por pesquisador devidamente treinado e calibrado. A pesquisadora responsável pela pesquisa é a ortodontista Taciana Ferreira Araújo Morum.
4. O estudo será conduzido pela avaliação dos prontuários e seus exames complementares, entrevista com os pacientes e exame clínico.
5. Serão analisados os prontuários e radiografias dos pacientes para identificação das especificações da miniplaca, do cirurgião, da localização da miniplaca, da indicação clínica, do tipo de dispositivo desencadeador da força e da presença de parafusos no seio maxilar.
6. Será realizada também entrevista com os pacientes tratados para questionamento sobre o uso de medicamentos.
7. Em exame clínico, serão realizadas medidas dos escores de gengivite e mucosite do paciente e diagnóstico da presença de saburra na língua. Realizar-se-á também medida da distância da miniplaca à junção mucogengival com o auxílio de paquímetro e medida da mobilidade da miniplaca no sentido paralelo ao arco dentário com auxílio de sonda milimetrada.
8. Em todo e qualquer momento, os pacientes poderão obter esclarecimentos sobre o curso da pesquisa e sua metodologia. O paciente poderá entrar em contato com a pesquisadora, Taciana Ferreira Araújo Morum, pelo telefone: (61) 3328 1798.

9. O paciente tem total liberdade de se recusar a participar ou de retirar seu consentimento em qualquer fase do tratamento, sem qualquer prejuízo para a continuação do tratamento ortodôntico.
10. O paciente não arcará com nenhum custo pela participação na pesquisa e não existem riscos inerentes dessa participação.
11. É garantido o sigilo e assegurada a privacidade dos sujeitos quanto aos dados confidenciais envolvidos na pesquisa.
12. A pesquisadora Taciana Ferreira Araújo Morum ficará responsável pela guarda dos dados obtidos por meio da pesquisa.
13. Os resultados da pesquisa serão divulgados por meio de Dissertação de Mestrado do Programa de Pós-Graduação em Ciências da Saúde da Universidade de Brasília. O paciente poderá entrar em contato com a pesquisadora, Taciana Ferreira Araújo Morum, pelo telefone: (61) 3328 1798 ou com o Comitê de Ética em Pesquisa da Faculdade de Ciências da Saúde, pelo telefone: (61) 3307 3799.
14. Esse Termo de Consentimento Livre e Esclarecido encontra-se redigido em duas vias, sendo uma para o participante e a outra para o pesquisador.

_____ declara estar
ciente e devidamente informado sobre a participação na pesquisa descrita acima.

Brasília, / / .

Assinatura do participante

Assinatura do pesquisador responsável

Taciana Ferreira Araújo Morum

Especialista em Ortodontia

Pesquisadora Responsável

Tel.: (61) 3328 1798

APÊNDICE B
FICHA CLÍNICA

Paciente: _____

Características gerais do paciente

1. Data de nascimento: _____

2. Gênero:

() F

() M

Variáveis identificadas por exame clínico

3. Índice gengival (Índice gengival de Løe e Silness):

<i>Critério</i>	<i>Código</i>
Ausência de inflamação = gengiva uniformemente rosada	0
Inflamação leve = modificação pequena na cor e textura gengivais	1
Inflamação moderada = gengiva moderadamente avermelhada, vítrea, edemaciada e hipertrófica, com sangramento sob estímulo	2
Inflamação severa = gengiva nitidamente avermelhada, hipertrófica, com tendência ao sangramento espontâneo e presença de ulceração	3

- Dente 16: V (), L (), M (), D ()

- Dente 12: V (), L (), M (), D ()

- Dente 24: V (), L (), M (), D ()

- Dente 36: V (), L (), M (), D ()

- Dente 32: V (), L (), M (), D ()

- Dente 44: V (), L (), M (), D ()

IG (total) = _____

4. Índice de placa do indivíduo (Índice de placa de O'Leary)

<i>Critério</i>	<i>Código</i>
Ausência de placa na superfície examinada	0
Presença de placa na superfície examinada	1

- Dente 16: V (), L (), M (), D ()

- Dente 12: V (), L (), M (), D ()

- Dente 24: V (), L (), M (), D ()

- Dente 36: V (), L (), M (), D ()

- Dente 32: V (), L (), M (), D ()

- Dente 44: V (), L (), M (), D ()

IP (total) = _____

5. Saburra lingual:

() sim

() não

Paciente: _____

Características gerais do paciente

Variáveis identificadas por anamnese

6. Medicamentos utilizados regularmente

- antibiótico _____
- antiinflamatório _____
- imunossupressor _____
- outros _____
- não faz uso regular de medicamentos

7. Forma de higiene da miniplaca

- escova pós-cirúrgica
- anti-séptico a base de clorexidina
- outros anti-sépticos _____
- não higieniza

8. Frequência de higiene da miniplaca

- 0x/dia
- 1x/semana
- 2x/semana
- 3x/semana
- 1x/dia
- 2x/dia
- 3x/dia
- 4x/dia

9. Fumo

- sim
- não

10. *Diabetes mellitus*

- sim
- não

Paciente: _____

Características da miniplaca _____

11. Mucosite: () sim () não
12. Profundidade de sondagem ao redor da miniplaca: _____mm
13. Distância da miniplaca à junção mucogengival: _____mm
14. Mobilidade da miniplaca no sentido paralelo ao arco dentário: _____mm
15. Tipo de movimento dentário:
() mesialização
() distalização
() intrusão
() extrusão
16. Direção da força aplicada:
() horizontal
() vertical
17. Forma de aplicação da força:
() mola de níquel-titânio
() elástico de corrente
18. Localização da miniplaca (apical ou mesial aos dentes):
() pré-molar superior
() molar superior
() pré-molar inferior
() molar inferior
19. Formato: () L () T () I
20. Presença de parafuso no seio maxilar: () sim () não
21. Cirurgião: _____
22. Fabricante da miniplaca: _____
23. Tempo de instalação: _____ meses
24. Ocorrência de infecção relacionada à miniplaca:
() sim
() não

ANEXO A

**DOCUMENTO DE APROVAÇÃO PELO COMITÊ DE ÉTICA
EM PESQUISA DA UNIVERSIDADE DE BRASÍLIA**



Universidade de Brasília
Faculdade de Ciências da Saúde
Comitê de Ética em Pesquisa – CEP/FS

PROCESSO DE ANÁLISE DE PROJETO DE PESQUISA

Registro do Projeto no CEP: 016/2008

CAAE: 0403.0.000.012-08

Título do Projeto: FATORES PREDITIVOS DE INFECÇÕES EM TECIDOS MOLES ASSOCIADAS ÀS MINIPLACAS DE TITÂNIO USADAS COMO ANCORAGEM ORTODÔNTICA.

Pesquisador Responsável: Taciana Ferreira Araújo

Data de Entrada: 06/03/2008

Com base nas Resoluções 196/96, do CNS/MS, que regulamenta a ética da pesquisa em seres humanos, o Comitê de Ética em Pesquisa com Seres Humanos da Faculdade de Ciências da Saúde da Universidade de Brasília, após análise dos aspectos éticos e do contexto técnico-científico, resolveu **APROVAR** o projeto 016/2008 com o título: Fatores preditivos de infecções em tecidos moles associadas às miniplacas de titânio usadas como ancoragem ortodôntica, analisado na 3ª Reunião Ordinária, realizada no dia 08 de Abril de 2008.

O pesquisador responsável fica, desde já, notificado da obrigatoriedade da apresentação de um relatório semestral e relatório final sucinto e objetivo sobre o desenvolvimento do Projeto, no prazo de 1 (um) ano a contar da presente data (item VII.13 da Resolução 196/96).

Brasília, 29 de Maio de 2008.

Prof. Volnei Garrafa
Coordenador do CEP-FS/UnB

ANEXO B

ARTIGO CIENTÍFICO 2

Artigo publicado na Revista Dental Press de Ortodontia e Ortopedia Facial

Miniplacas permitem tratamento eficiente e eficaz da mordida aberta anterior

Jorge Faber*, Taciana Ferreira Araújo Morum**, Soraya Leal***, Patrícia Medeiros Berto****, Carla Karina dos Santos Carvalho*****

Resumo

Introdução: o tratamento das deformidades e más oclusões que incluem mordidas abertas anteriores foi uma das primeiras aplicações de miniplacas como forma de ancoragem ortodôntica. A implementação desse sistema de tratamento reduz o número de pacientes indicados para a cirurgia ortognática e simplifica muitos problemas. Nessa abordagem, os dentes posteriores são intruídos e a mandíbula sofre um giro no sentido anti-horário, diminuindo a altura facial inferior e projetando os pogônios de tecidos duro e mole. **Objetivo:** o presente artigo apresenta os fundamentos da mecânica ortodôntica para correção da mordida aberta anterior e os ilustra com uma série de casos clínicos.

Palavras-chave: Mordida aberta. Procedimentos de ancoragem ortodôntica. Miniplacas. Ortodontia.

INTRODUÇÃO

Uma terapia ortodôntica bem sucedida depende do planejamento criterioso da ancoragem. O recurso de ancoragem esquelética representou um grande avanço que se consolidou na Ortodontia¹⁰. Ele é caracterizado pela obtenção de um ponto fixo e imóvel de ancoragem dentro da cavidade bucal, o que facilita a movimentação ortodôntica, pois evita o deslocamento da unidade de resistência. Os implantes ortodônticos temporários são técnicas de ancoragem esquelética que apresentam vantagens em relação à Ortodontia tradicional em muitas situações clínicas, pois não dependem da colaboração do paciente e permitem a aplicação de força em diversas direções, sem a presença de movimentos recíprocos indesejáveis¹⁵.

O advento da ancoragem esquelética tem permitido que profissionais tracem novos caminhos para o tratamento ortodôntico. Tratamentos complexos tornaram-se mais simples e previsíveis, a duração dos tratamentos diminuiu e cirurgias ortognáticas puderam ser evitadas em pacientes que não desejavam se submeter a elas.

Esses resultados foram atingidos com vários sistemas de ancoragem esquelética diferentes. O processo natural de seleção das técnicas restringiu os sistemas de ancoragem a, praticamente, dois grupos: mini-implantes e miniplacas²⁴. O uso de miniplacas como ancoragem ortodôntica foi concebido, inicialmente, para distalização de molares inferiores²¹. Entretanto, ganhou popularidade apenas a partir da demonstração de sua aplicabilidade

* Editor-chefe da Revista Dental Press de Ortodontia e Ortopedia Facial. Doutor em Biologia pelo Laboratório de Microscopia Eletrônica da UnB. Mestre em Ortodontia pela UFRJ.

** Especialista em Ortodontia pela FOPLAC. Mestranda em Ciências da Saúde pela Universidade de Brasília.

*** Especialista em Odontopediatria pela ABO-DF. Mestre e Doutora em Ciências da Saúde pela UnB. Professora Adjunto da Universidade de Brasília.

**** Pós-graduanda em Ortodontia - UFG.

***** Mestre em Ciências da Saúde - UnB. Pós-graduanda em Ortodontia - UFG.

no tratamento da mordida aberta anterior por meio da intrusão de molares²⁴.

As miniplacas têm suas vantagens calcadas na sua maior estabilidade e no fato de os mini-implantes de fixação estarem além do nível dos ápices dentários, possibilitando a movimentação dos dentes adjacentes ao implante no sentido ântero-posterior, vertical¹⁰ e transversal. Elas são mais indicadas em situações que necessitam da aplicação de forças ortodônticas mais intensas ou movimentos de vários dentes^{3,22}. Como não interferem nos movimentos dentários, também é permitido transladar dentes na área da miniplaca^{6,10,12,21}. Adicionalmente, as miniplacas não demandam outra colaboração dos pacientes, além da higienização e manutenção da integridade do aparelho¹⁰. Elas também são estáveis para resistir a forças ortodônticas nos vários movimentos dentários e apresentam altos índices de sucesso^{7,24}.

As miniplacas apresentam algumas desvantagens, quando comparadas aos mini-implantes, tal como requerer cirurgias de instalação e remoção mais invasivas, ter custos mais altos e apresentar, possivelmente, maior probabilidade de infecção^{7,15,14}.

Entretanto, há situações clínicas onde elas são vantajosas, e as maiores indicações para esse sistema são a intrusão, a distalização e a mesialização de todos os dentes maxilares ou mandibulares, ainda que ofereçam ancoragem esquelética adequada para vários outros tipos de movimentos dentários^{12,18,23}.

Várias são as aplicações clínicas desses dispositivos de ancoragem. Uma indicação comum é no tratamento de mordidas abertas anteriores. Grande parte dos adultos com mordida aberta anterior apresenta excesso dentoalveolar posterior da maxila. Nesses pacientes, geralmente, indicava-se a realização de cirurgia ortognática para impacção da porção posterior da maxila e conseqüente rotação da mandíbula no sentido anti-horário. Atualmente, existem opções de tratamento menos invasivas, como a instalação de miniplacas para a

intrusão de molares. Essa intrusão será responsável por alterações no plano oclusal, plano mandibular e porção anterior da face, que fecharão a mordida aberta anterior^{10,11,19,20}.

A intrusão de todos os dentes posteriores para correção da mordida aberta anterior pode ser atingida com sucesso e previsibilidade com esse dispositivo, e o objetivo desse artigo é apresentar uma metodologia de tratamento da mordida aberta anterior com a utilização de miniplacas como ancoragem esquelética.

INSTALAÇÃO DAS MINIPLACAS

Dentre os fatores que influenciam o sucesso dos dispositivos de ancoragem esquelética, consideram-se como importantes a qualidade e a quantidade de osso cortical do sítio de implantação e as características da mucosa ao redor. Miniplacas cujas emergências na cavidade bucal são cercadas de mucosa ceratinizada têm, estatisticamente, mais chances de sucesso que aquelas localizadas em mucosa alveolar, onde existe maior probabilidade de infecção^{1,8}.

A influência da localização anatômica para dispositivos de ancoragem também é considerada importante. Mas, em relação a esse assunto, existem divergências entre autores. Enquanto Kuroda et al.¹⁵ consideram que implantes localizados na região posterior da mandíbula estão mais propensos à falha, em relação àqueles posicionados na região posterior da maxila, Chen et al.¹ consideram que aqueles implantados na maxila, geralmente, apresentam menor estabilidade que aqueles implantados na mandíbula. Entretanto, ainda que o osso maxilar seja mais poroso e a cortical mais delgada, sendo plausível haver menor índice de sucesso na maxila que na mandíbula¹⁷, nossa experiência com mais de 400 miniplacas instaladas mostra que não há, na verdade, diferença na estabilidade. Já as razões do fato descrito por Kuroda et al.¹⁵ permanecem obscuras, mas algumas possibilidades são especuladas, como a menor quantidade de gengiva ceratinizada, maior dificuldade de higiene e maior

dificuldade cirúrgica, devido à conformação anatômica da mandíbula¹⁶.

O planejamento de miniplacas só deve ser realizado após a análise detalhada da documentação ortodôntica do paciente, determinação do plano de tratamento e biomecânica a ser utilizada. Antes da cirurgia, deve-se avaliar cuidadosamente o local eleito para instalação do implante, de acordo com a qualidade do osso, analisando-se a radiografia panorâmica ou a tomografia.

Além disso, um guia cirúrgico deve ser confeccionado para orientar o posicionamento ideal das miniplacas, sendo esse recurso de grande valia para se evitar lesões em estruturas anatômicas^{10,21}.

A escolha do tamanho e do formato da miniplaca é baseada no comprimento das raízes dos dentes adjacentes e no contorno e densidade do osso subjacente. Miniplacas em formato de “L” são mais indicadas para a mandíbula, pois a perna mais curta projeta-se anteriormente, facilitando o acesso. Enquanto, na maxila, placas em forma de “Y” ou de “T” são mais usadas, pois são mais facilmente contornadas ao redor do osso maxilar, nas regiões onde há osso cortical, evitando-se essas placas sobre o osso do seio maxilar¹⁹.

O local de instalação da miniplaca é selecionado de acordo com a viabilidade do osso, biomecânica utilizada e integridade do tecido mole adjacente³. As miniplacas são, normalmente, instaladas no processo zigomático da maxila ou no corpo da mandíbula. O processo zigomático da maxila representa um sítio adequado na maxila, pois apresenta uma estrutura óssea sólida e está localizado a uma distância segura das raízes dos molares superiores⁸.

A cirurgia de instalação da miniplaca é feita sob anestesia local. Inicialmente, usava-se uma incisão sulcular horizontal como método cirúrgico. Atualmente, esta é substituída, em certos casos, por uma incisão vertical, para simplificar a operação cirúrgica, reduzir o tamanho da cicatriz e facilitar a cicatrização⁹. Após a dissecação do tecido e exposição óssea, a miniplaca é ajustada ao contor-

no osso e fixada com dois ou três mini-implantes. O tecido é fechado e suturado, permitindo a exposição de um elo para dentro da cavidade bucal.

O pós-operatório da instalação de miniplacas é caracterizado por edema e dor mínimos⁸. Cuidados especiais de higiene devem ser realizados após a instalação das miniplacas. Recomenda-se a utilização de escova pós-cirúrgica embebida em gluconato de clorexidina 0,12% durante 15 dias e utilização de anti-séptico à base de triclosan durante todo o período de tratamento.

Em relação ao tempo de espera para aplicação de força ortodôntica, existe a possibilidade de força imediata após a instalação, mas é mais recomendável esperar, pelo menos, 2 semanas^{23,24}, para conforto do paciente em relação à cicatrização dos tecidos moles.

COMPLICAÇÕES COM O USO DE MINIPLACAS

O uso de miniplacas como ancoragem ortodôntica também pode ter algumas complicações. Uma das mais comuns é a inflamação e/ou infecção ao redor da miniplaca, devido à acumulação de placa bacteriana por falta de higiene do paciente^{9,21}. Quando a infecção não é resolvida com irrigação e higienização do local e antibioticoterapia, deve-se remover a miniplaca. Entretanto, raramente isso é necessário. As inflamações são, em geral, facilmente controladas pelo uso de anti-sépticos bucais e escovação adequada¹. O biofilme formado sobre mini-implantes, se tratado com clorexidina ou solução de fluoreto, sofre diminuição significativa de microrganismos viáveis. Mas a adesividade das bactérias também é influenciada pela superfície do substrato, como presença de rugosidades e composição química superficial⁴.

Outra complicação - incomum - associada às miniplacas é a irritação da mucosa jugal pelo dispositivo de ancoragem esquelética. Essa característica provoca certo desconforto ao paciente, mas, geralmente, não interfere no índice de sucesso das

mini-placas⁹. Um fator importante, que pode levar a falhas na ancoragem ortodôntica, é a proximidade dos mini-implantes às raízes dentárias, pois essa proximidade dificulta a remodelação óssea ao redor do mini-implante e permite a transmissão de força oclusal dos dentes aos mini-implantes¹⁶. Mas as miniplacas são posicionadas, em geral, afastadas das raízes dentárias e dificilmente os mini-implantes que sustentam a placa tocam a lâmina dura ao redor das raízes dentárias.

Outro fator que poderia estar associado ao risco de perda de sistemas de ancoragem esquelética é a alta força de tração, mas é difícil definir claramente essa influência. Quando se tentou associar diferentes tipos de força (elástico de corrente, mola de níquel-titânio ou elástico de corrente associado a mola) aos índices de insucesso de miniplacas, não foi possível identificar essa associação².

BIOMECÂNICA DA CORREÇÃO DA MORDIDA ABERTA ANTERIOR COM MINIPLACAS

A força vertical intrusiva é gerada por elástico de corrente ou mola de níquel-titânio presa ao elo exposto da placa e ao tubo do molar (Fig. 1).

Pode-se usar tanto arcos segmentados como contínuos (Fig. 2A). Ainda que já se tenha sugerido que o emprego de arcos contínuos pudesse acarretar uma sobre-irrupção dos incisivos, devido a um giro no plano oclusal¹⁹, nossa experiência clínica mostra que esse efeito não ocorre (Fig. 2B) e já publicamos um exemplo desse fato¹¹.

Para evitar a vestibularização dos molares durante a aplicação de força intrusiva, indica-se o uso de arco retangular constrito ou, mais frequentemente, barra transpalatina ou arco lingual (Fig. 3). Eventuais alterações indesejáveis no plano transversal podem ser solucionadas com a colagem de um tubo diretamente na miniplaca e o uso de um braço de força ativado no sentido da correção (Fig. 4)^{9,10,19,20}.

A intrusão de molares em apenas um dos maxilares é efetiva para correção de mordidas abertas de até 3mm¹⁰. Mordidas abertas mais significativas devem ser corrigidas com miniplacas nos dois arcos. A intrusão simultânea dos molares superiores e inferiores permite maior rotação da mandíbula no sentido anti-horário e mudanças esqueléticas mais significativas¹⁴.

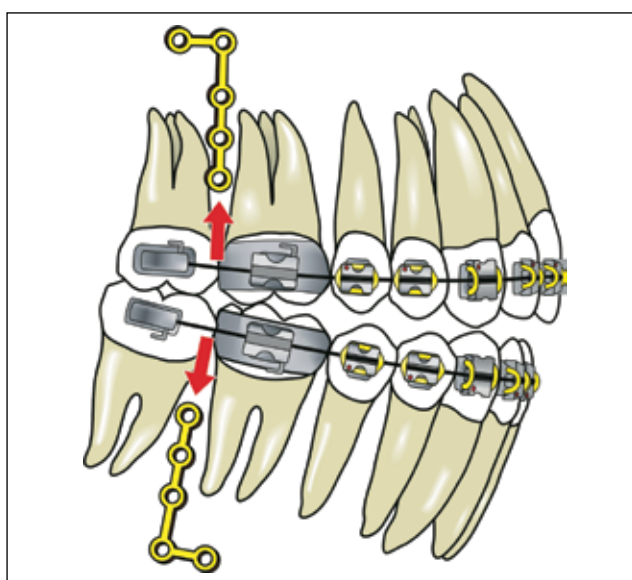


FIGURA 1 - Esquema que representa a força intrusiva aplicada do elo mais oclusal da miniplaca ao aparelho.

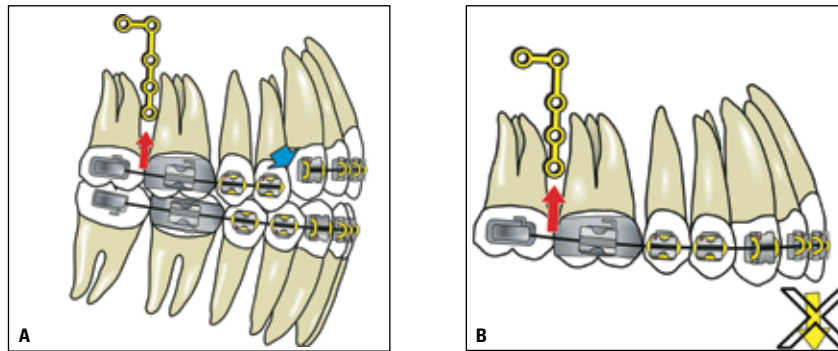


FIGURA 2 - Questões mecânicas relacionadas à intrusão. **A)** Tanto arcos contínuos quanto segmentados podem ser empregados. Os segmentados (seta azul) têm especial vantagem em casos onde a mordida aberta é circunscrita à região anterior. **B)** Quando arcos contínuos são utilizados, não ocorre extrusão dos incisivos (X sobre a seta amarela), como já foi sugerido¹⁹, mas não demonstrado na literatura.

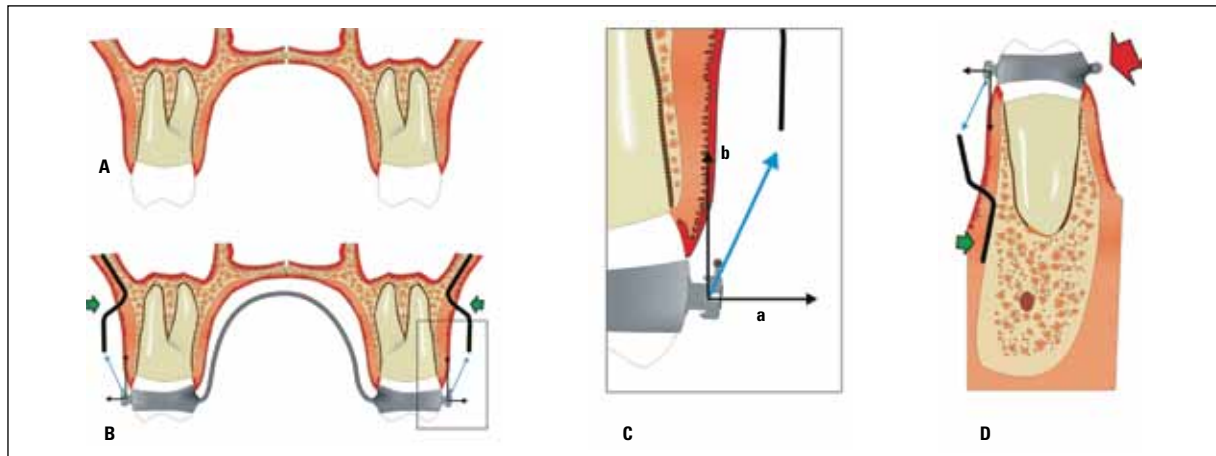


FIGURA 3 - Esquemas que representam cortes transversais da maxila na região do 1º molar superior. **A)** Antes da montagem do aparelho. **B)** Instalação das miniplacas (setas verdes) e aplicação das forças de intrusão (setas azuis). **C)** As forças intrusivas decompostas em possuem componente expansivo (a) e intrusivo (b). Os componentes expansivos se anulam na presença de uma barra palatina ou (D) arco lingual (seta vermelha).

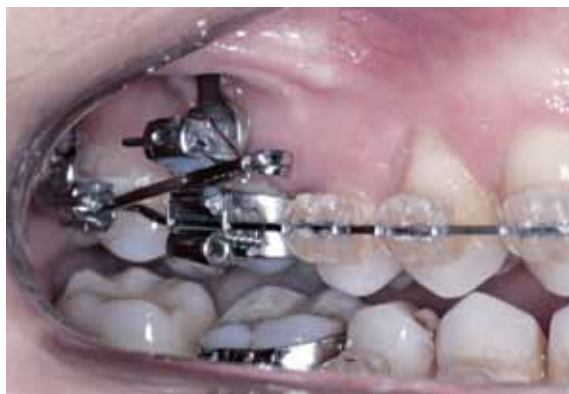

FIGURA 4 - Para corrigir eventuais alterações transversais nos arcos superior e inferior, um braquete ou tubo pode ser colado diretamente à placa e ser usado para ancorar arcos, molas e outros dispositivos. Para tanto, duas pequenas ranhuras devem ser feitas dentro do elo da placa, para reter a resina da colagem.

CASOS CLÍNICOS

Caso 1 – miniplacas em maxila e mandíbula unilateralmente

Paciente do gênero masculino, com 21 anos e 9 meses de idade, apresentava uma má oclusão de Classe I com mordida aberta severa, na qual apenas segundos molares do lado direito ocluíam, e uma assimetria vertical caracterizada por inclinação da maxila e abaixamento desta no lado direito (Fig. 5). Radiografias da ATM e cintilografia foram solicitadas para avaliar a possível hipercaptação do côndilo esquerdo. A análise desses exames descartou a existência de possíveis alterações morfológicas nos côndilos e hiperplasia ou neoplasia condilares, respectivamente (Fig. 6).

Objetivos do tratamento

O objetivo do tratamento foi o fechamento da mordida aberta e a obtenção de sobremordida e sobressaliência adequadas.

Alternativas de tratamento

As seguintes alternativas de tratamento foram apresentadas ao paciente:

1. Tratamento ortodôntico associado à cirurgia ortognática combinada na maxila e na mandíbula.
2. Tratamento ortodôntico com a implantação de duas miniplacas de titânio no lado direito, uma na maxila e outra na mandíbula.

Progresso do tratamento

Após o alinhamento e o nivelamento dos dentes inferiores e superiores, guias cirúrgicos foram fabricados para orientar o cirurgião quanto ao posicionamento desejado para as miniplacas. Antes da realização da cirurgia, uma barra palatina e um arco lingual foram instalados, com o propósito de impedir a vestibularização dos dentes posteriores durante o processo de intrusão. Esses aparelhos tiveram seus fios destemperados do lado esquerdo, para obter-se maior flexibilidade e permitir a

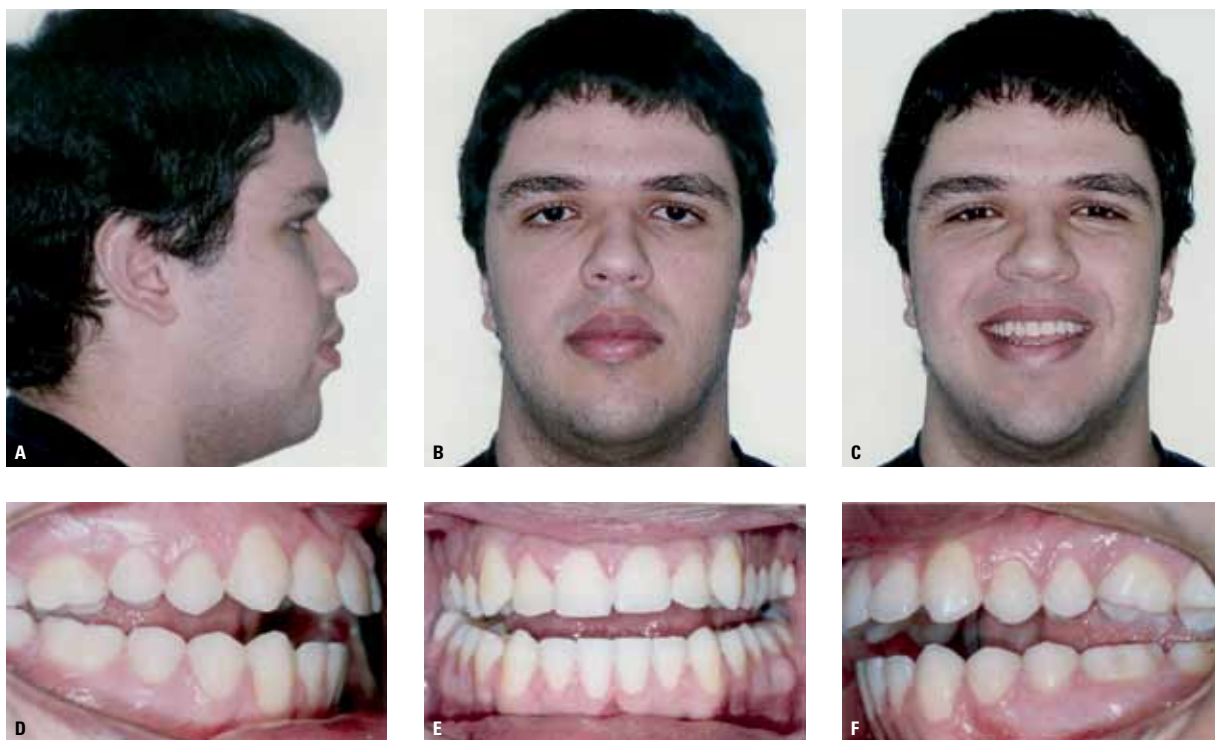


FIGURA 5 - Fotos iniciais apresentando mordida aberta assimétrica: A, B, C) imagens extrabucais e D, E, F) imagens intrabucais.

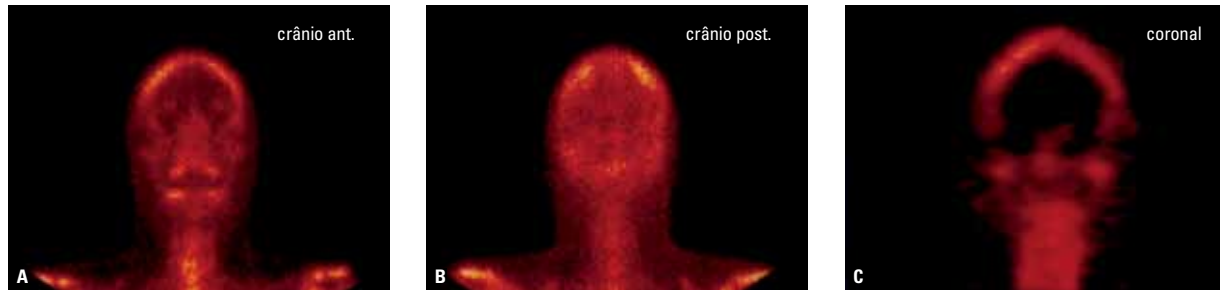

FIGURA 6 - Imagens da cintilografia: A) corte anterior, B) corte posterior e C) corte coronal.

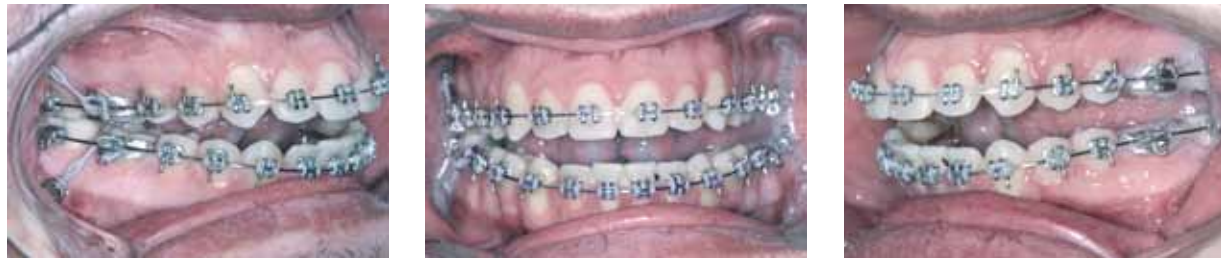

FIGURA 7 - Evolução do tratamento com a implementação de elásticos em corrente, das miniplacas para os primeiros molares direitos, a fim de intruir os dentes posteriores.

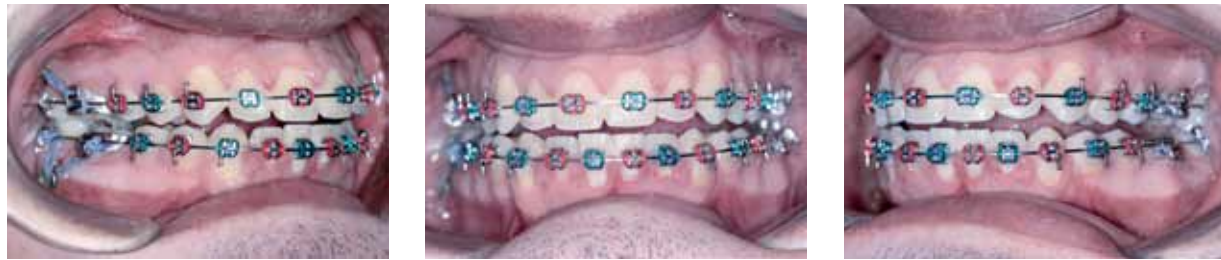

FIGURA 8 - Progresso da intrusão dos molares e conseqüente fechamento da mordida aberta, onde os elásticos em corrente foram estendidos, também, para os segundos molares.

movimentação adequada.

Duas semanas após a implantação das miniplacas no lado direito da mandíbula e maxila, foram inseridos elásticos em corrente, desde as miniplacas até os primeiros molares, a fim de intruir os dentes posteriores (Fig. 7). Na seqüência, os elásticos para intrusão foram estendidos, também, para os segundos molares (Fig. 8). Assim que uma sobremordida adequada foi atingida, iniciou-se um tratamento fonoaudiológico que perdurou durante todo o período do tratamento ortodôntico.

Resultados

Os molares superiores e inferiores direitos fo-

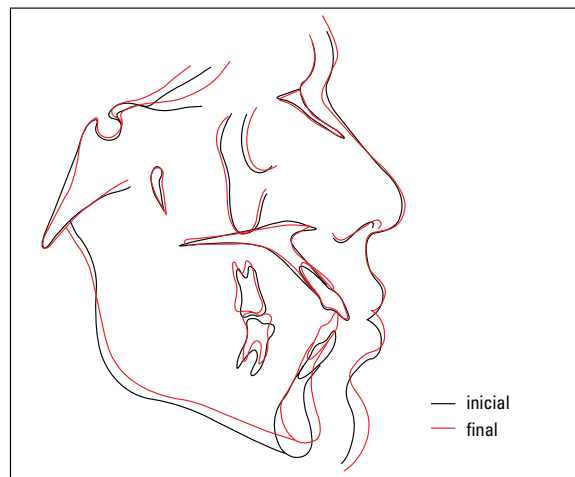


FIGURA 9 - Traçados cefalométricos inicial e final sobrepostos, mostrando a intrusão dos molares superiores e inferiores direitos e conseqüente giro da mandíbula no sentido anti-horário.

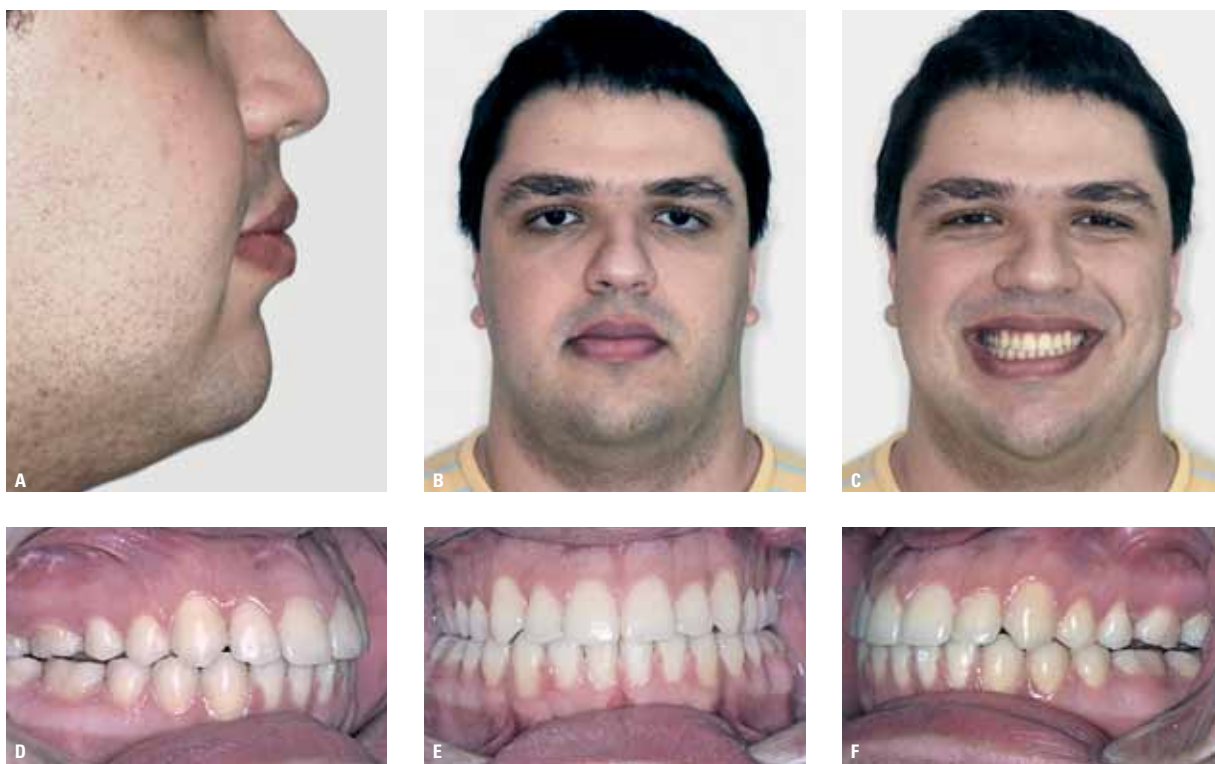

FIGURA 10 - Fotografias finais com as adequadas relações dentárias estabelecidas: A, B, C) imagens extrabucais e D, E, F) imagens intrabucais.

Tabela 1 - Medidas cefalométricas iniciais e finais (caso 1).

medidas	norma	inicial	final
SNA	82°	74°	76°
SNB	80°	79°	81°
ANB	2°	- 4°	-5°
1/. NA	22°	47°	38°
1/-NA	4mm	23mm	22mm
/1.NB	25°	39°	33°
/1-NB	4mm	12mm	10,5mm
/1.1/	131°	98°	114°
NB-Pog		3mm	3mm
SN.Poi		19°	11°
SN.Pos		15°	14°
SN.GoGn	32°	31°	29°
AFAI		95mm	91mm
g-sn		68mm	70mm
sn-stms		34mm	34mm
stmi-me		68mm	68mm
stms-stmi		0mm	0mm

* g = glabella; sn = subnasal; stms = estômio superior; stmi = estômio inferior; me = mento em tecido mole.

ram intruídos e a mandíbula sofreu um giro anti-horário (Fig. 9). A tabela 1 apresenta as medidas cefalométricas iniciais e finais, com diminuição da altura facial inferior. Ao final do tratamento ortodôntico, foram estabelecidas boas relações dentárias (Fig. 10). A contenção inferior empregada foi uma barra 3 x 3. Adicionalmente, para o arco superior, foram feitas duas contenções removíveis tipo *wraparound*: uma convencional, para uso diurno, e outra com grade palatina na região lateral direita, para uso noturno. Decorridos seis meses do fim do tratamento ortodôntico, apenas a contenção noturna continuou a ser utilizada.

Caso 2 – miniplacas em mandíbula bilateralmente

Paciente do gênero feminino, com 30 anos de idade, compareceu para consulta apresentando uma relação ântero-posterior adequada, porém com uma mordida aberta anterior que a incomodava (Fig. 11). Não existiam apinhamentos im-

Miniplacas permitem tratamento eficiente e eficaz da mordida aberta anterior

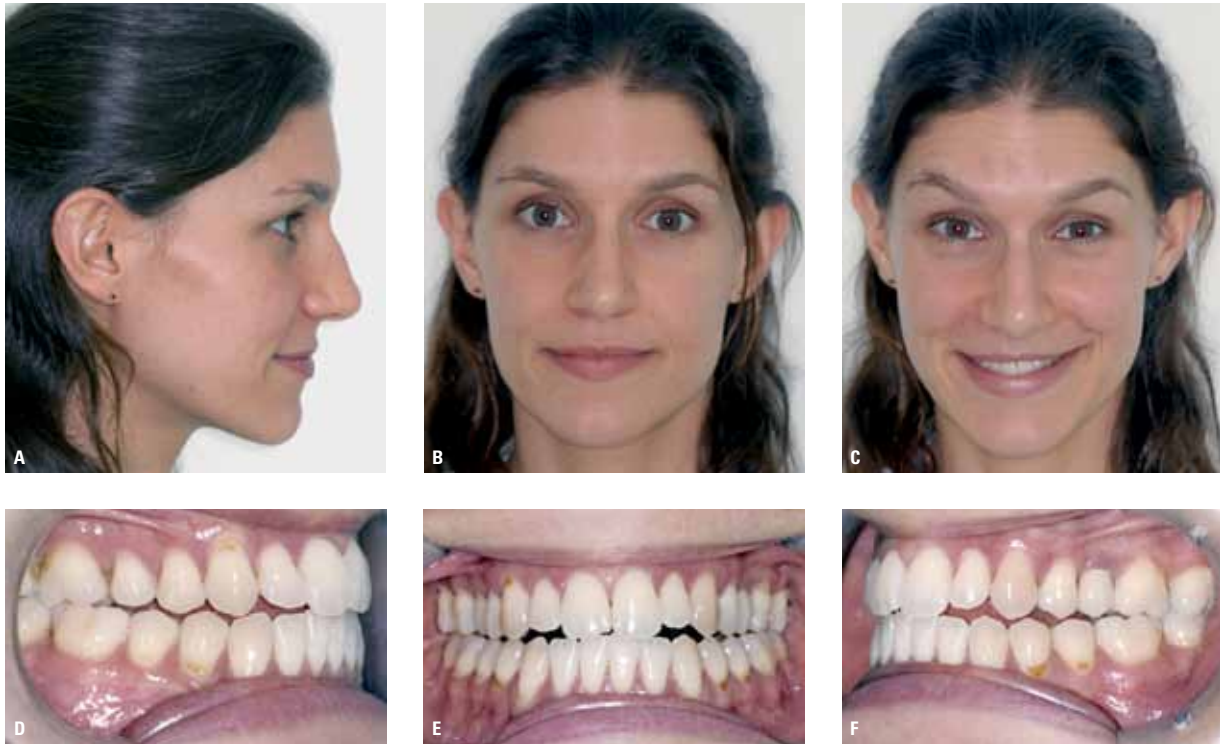

FIGURA 11 - Fotos iniciais extrabucais (A, B, C) e intrabucais (D, E, F) apresentando mordida aberta anterior.

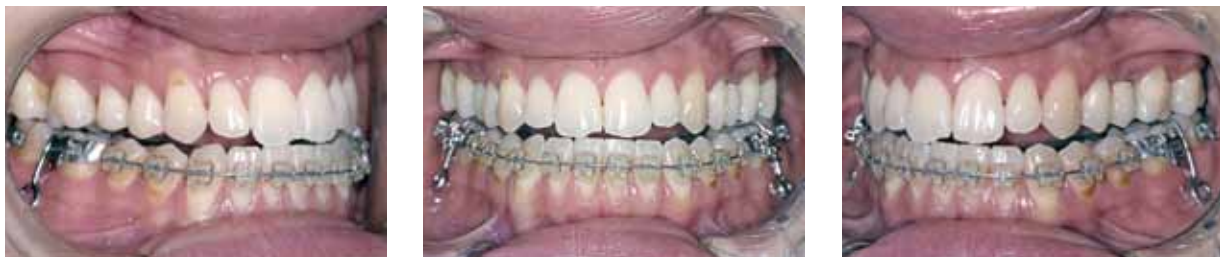

FIGURA 12 - Imagens intrabucais com o guia cirúrgico posicionado no arco inferior.

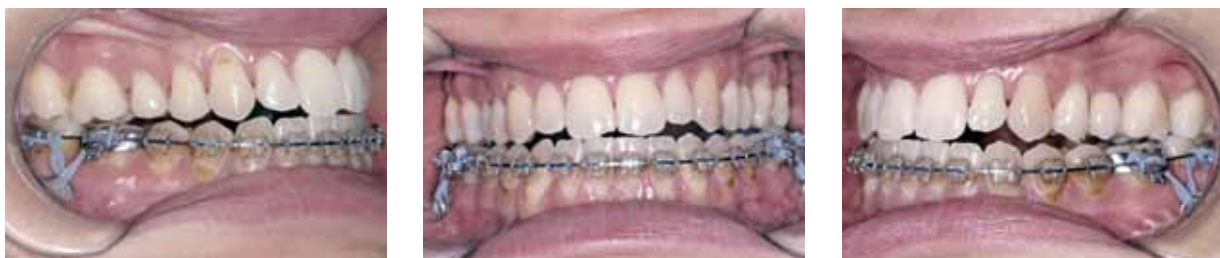

FIGURA 13 - Evolução do tratamento com a ativação do aparelho utilizando elásticos em corrente apoiados nas miniplacas para intrusão dos molares inferiores.

portantes nos arcos superior e inferior. A paciente apresentava um implante osteointegrado na região do dente 25, que impactou de forma importante no planejamento da ancoragem esquelética.

Objetivos do tratamento

O objetivo do tratamento foi a obtenção de adequadas sobremordida e sobressaliência, com a correção da mordida aberta.

Alternativas de tratamento

As seguintes alternativas de tratamento foram apresentadas à paciente, explicando-se as vantagens e desvantagens de cada uma:

1. Tratamento ortodôntico com uso de elásticos verticais anteriores, para extrusão dos incisivos e caninos.
2. Tratamento ortodôntico com a implantação de duas miniplacas de titânio na mandíbula, para intrusão dos molares. As miniplacas não foram indi-

cadas para a região de maxila, devido à presença do implante osteointegrado na região do dente 25.

Progresso do tratamento

O tratamento consistiu na montagem do aparelho ortodôntico no arco inferior, incluindo a instalação de um arco lingual para se evitar a vestibularização dos dentes inferiores durante a intrusão. Três meses após o início do alinhamento e nivelamento dos dentes inferiores, confeccionou-se um guia cirúrgico que indicava ao cirurgião a posição desejada do elo mais oclusal das miniplacas (Fig. 12).

Duas semanas após a cirurgia de instalação das miniplacas, iniciou-se a mecânica de intrusão. Esse tempo de espera é apenas para se atingir um bom nível de cicatrização dos tecidos moles adjacentes e, conseqüentemente, um maior conforto da paciente durante a manipulação da região. A mecânica foi realizada por meio de elásticos em corrente, para intruir os molares (Fig. 13), contudo,

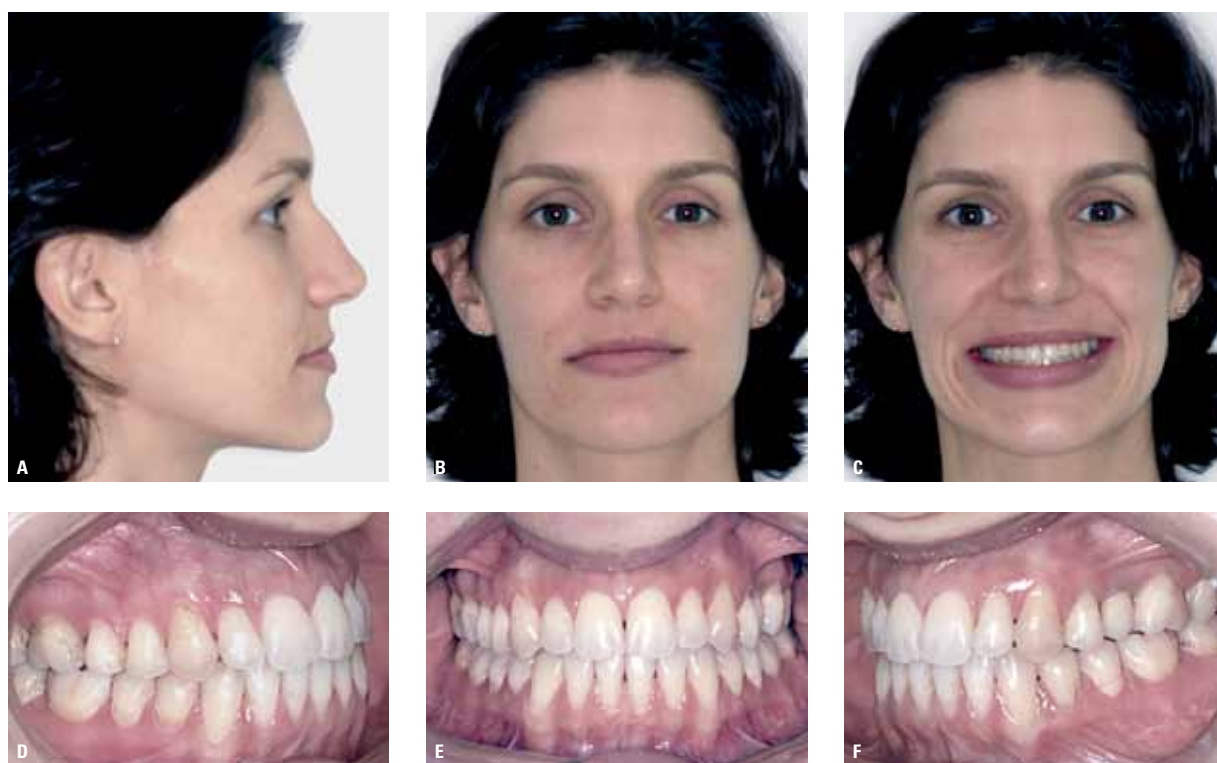

FIGURA 14 - Fotografias finais com a correta oclusão estabelecida: A, B, C) imagens extrabucais e D, E, F) imagens intrabucais.

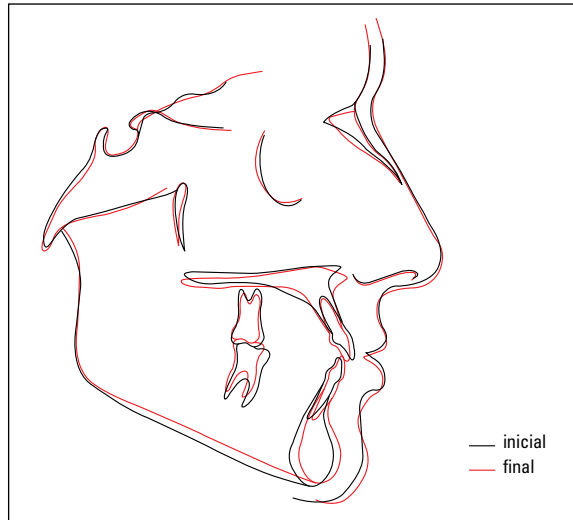


FIGURA 15 - Traçados cefalométricos inicial e final sobrepostos, mostrando a intrusão dos molares inferiores e conseqüente giro da mandíbula no sentido anti-horário.

também poderia ser bem realizada com o uso de molas. A mecânica de intrusão foi realizada com arcos 0,017" x 0,025" de aço. Ao se fechar a mordida aberta, a paciente iniciou um tratamento fonoaudiológico que se estendeu durante o período do tratamento ortodôntico.

Resultados

O tratamento ortodôntico foi finalizado com uma adequada sobremordida (Fig. 14), pela intrusão dos molares inferiores e giro anti-horário da mandíbula (Fig. 15). A tabela 2 apresenta as medidas cefalométricas iniciais e finais. As contenções utilizadas nesse caso foram as mesmas do caso anterior: barra 3 x 3 fixa inferior e duas contenções removíveis tipo *wraparound* - uma convencional, para uso diurno por 6 meses, e outra com grade palatina, para uso noturno por tempo indefinido. A paciente foi instruída sobre a importância de se manter um controle fonoaudiológico após o término do tratamento ortodôntico.

Tabela 2 - Medidas cefalométricas iniciais e finais (caso 2).

medidas	norma	inicial	final
SNA	82°	73°	75°
SNB	80°	75°	76°
ANB	2°	- 2°	-1°
1/. NA	22°	32°	30°
1/-NA	4mm	10,5mm	7,5mm
/1.NB	25°	22°	23°
/1-NB	4mm	3,5mm	4,5mm
/1.1/	131°	129°	127°
NB-Pog		4mm	4,5mm
SN.Poi		17°	14°
SN.Pos		17°	18°
SN.GoGn	32°	32°	32°
AFAI		69mm	67mm
g-sn		63mm	65mm
sn-stms		22mm	22mm
stmi-me		48mm	48mm
stms-stmi		0mm	0mm

* g = glabella; sn = subnasal; stms = estômio superior; stmi = estômio inferior; me = mento em tecido mole.

Caso 3 – miniplacas em maxila bilateralmente

Paciente do gênero feminino, com 22 anos e 8 meses de idade, apresentava, ao exame clínico, uma má oclusão de Classe I com mordida aberta anterior.

Objetivos do tratamento

O objetivo do tratamento foi corrigir a mordida aberta anterior, proporcionando sobremordida e sobressaliência adequadas.

Alternativas de tratamento

As seguintes alternativas de tratamento foram apresentadas à paciente:

1. Tratamento ortodôntico com uso de elásticos verticais anteriores.
2. Tratamento ortodôntico com uso de ancorem esquelética – instalação de duas miniplacas de titânio na maxila direita e esquerda.

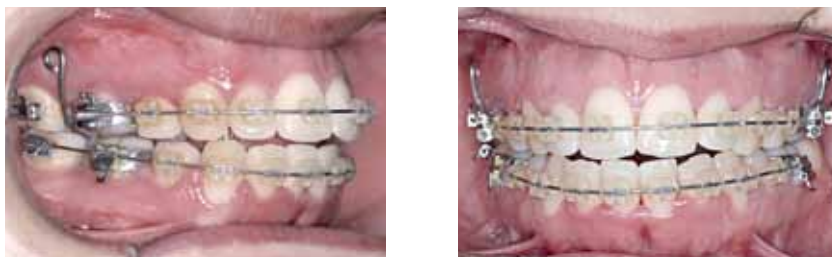

FIGURA 16 - Aparelho ortodôntico fixo montado nos arcos superior e inferior, com um guia cirúrgico posicionado no arco superior para orientar o cirurgião quanto ao posicionamento desejado para as miniplacas.

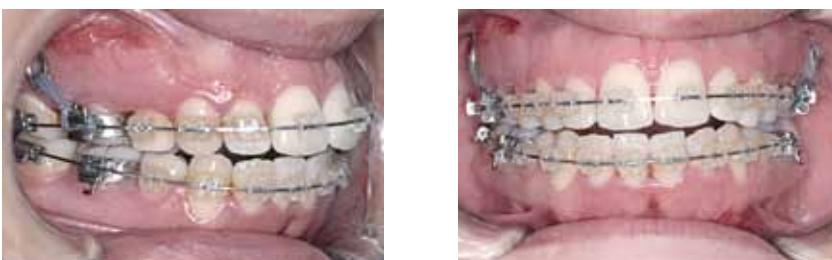

FIGURA 17 - Início do movimento de intrusão dos molares superiores por meio do uso de elásticos em corrente ancorados nas miniplacas.

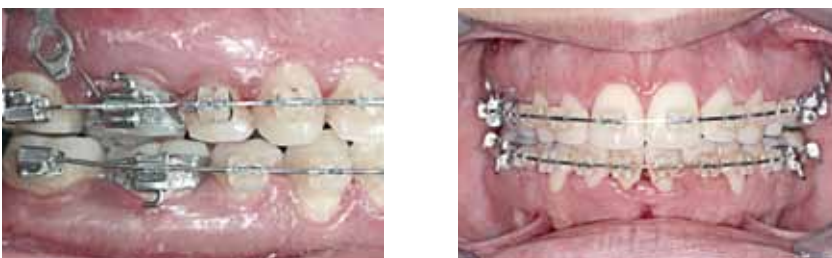

FIGURA 18 - Contenção do movimento de intrusão, com amarração em fios de aço.

Progresso do tratamento

Inicialmente, realizou-se o alinhamento e nivelamento dos dentes inferiores e superiores. Proce- deu-se, então, a instalação do guia cirúrgico (Fig. 16) e de uma barra palatina para impedir a vesti- bularização indesejada dos dentes posteriores.

Duas semanas após a implantação das mini- placas na maxila, foram colocados arcos 0,017" x 0,025" em aço e elásticos em corrente, das minipla- cas aos primeiros molares superiores, para intrusão destes (Fig. 17). Assim que uma sobremordida adequada foi atingida, fez-se uma contenção da in- trusão, com fios de aço das miniplacas aos molares (Fig. 18). A paciente realizou, desde esse momen- to, um tratamento fonoaudiológico e foi orientada quanto a necessidade de sua manutenção.

Resultados

Finalizou-se o tratamento ortodôntico com relações dentárias adequadas e correção da mor- dida aberta (Fig. 19). A tabela 3 apresenta as medidas cefalométricas iniciais e finais do caso. Houve uma intrusão dos molares superiores, le- vando a um giro anti-horário da mandíbula e, assim, a uma diminuição da altura facial inferior (Fig. 20). As contenções utilizadas foram as mes- mas dos casos descritos anteriormente: barra 3 x 3 fixa inferior e duas contenções removíveis tipo *wraparound*: uma convencional, para uso diur- no, e outra com grade palatina, para uso noturno. Seis meses após o término do tratamento orto- dôntico, apenas a contenção noturna continuou a ser utilizada.

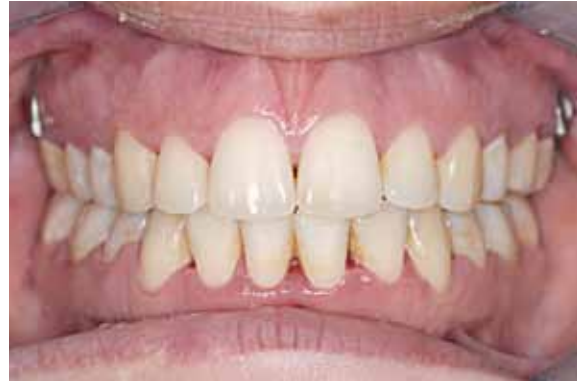
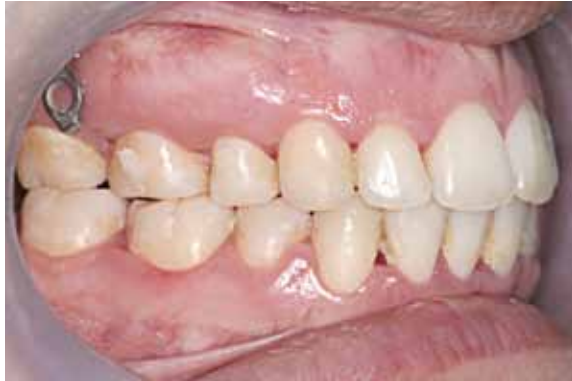
FIGURA 19 - Imagens intrabucais finais com as adequadas relações dentárias estabelecidas.

Tabela 3 - Medidas cefalométricas iniciais e finais (caso 3).

medidas	norma	inicial	final
SNA	82°	76°	74°
SNB	80°	70°	70°
ANB	2°	6°	4°
1/-NA	22°	22°	21°
1/-NA	4mm	8mm	8mm
/1.NB	25°	36°	36°
/1-NB	4mm	12,5mm	12mm
/1.1/	131°	115°	118°
NB-Pog		0,5mm	1mm
SN.Poi		24°	24°
SN.Pos		24°	27°
SN.GoGn	32°	46°	45°
AFAI		87mm	84mm
g-sn		63mm	63mm
sn-stms		23mm	23mm
stmi-me		49mm	47mm
stms-stmi		13mm	10mm

* g = glabella; sn = subnasal; stms = estômio superior; stmi = estômio inferior; me = mento em tecido mole.

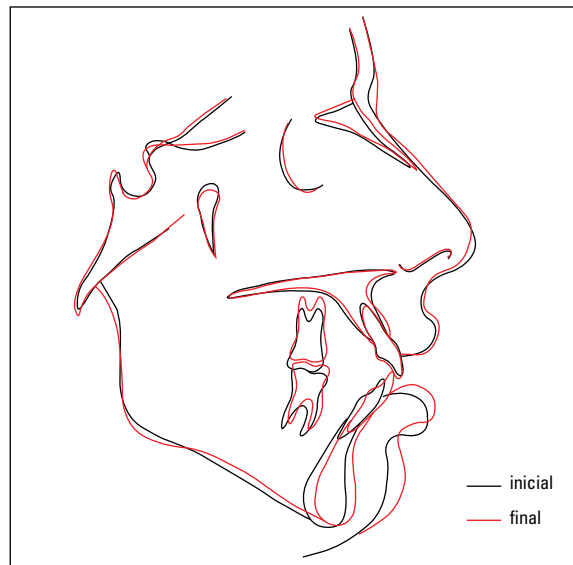


FIGURA 20 - Traçados cefalométricos inicial e final sobrepostos, mostrando a intrusão dos molares superiores e conseqüente giro da mandíbula no sentido anti-horário.

CONCLUSÕES

As mordidas abertas anteriores podem ser tratadas, com eficácia e eficiência, por meio de miniplacas que servem de ancoragem para intrusão dos dentes posteriores, intruindo-os e acarretando um giro mandibular anti-horário, diminuindo a altura facial inferior e projetando os pogônios de tecidos

duro e mole. Uma grande variedade desse problema pode ser tratada por essa técnica, evitando cirurgias ortognáticas ou mesmo diminuindo a complexidade do tratamento de certas condições.

Enviado em: junho de 2008
Revisado e aceito: julho de 2008

Miniplates allow efficient and effective treatment of anterior open bites

Abstract

Introduction: The treatment of facial deformities and malocclusions, such as anterior open bite, was one of the first applications of miniplates for orthodontic anchorage. The use of this treatment system reduces the number of patients referred to orthognathic surgery and simplifies many problems. This approach applies intrusive forces to posterior teeth, and the mandible undergoes counterclockwise rotation, which decreases lower facial height and advances the projection of hard and soft tissue pogonions. **Objective:** This study describes the principles of orthodontic mechanics in the correction of anterior open bite and illustrates these principles with a series of cases.

Key words: Open bite. Orthodontics anchorage procedures. Mini-plates. Orthodontics.

REFERÊNCIAS

- CHEN, C. H.; HSIEH, C. H.; TSENG, Y. C.; HUANG, I. Y.; SHEN, Y. S.; CHEN, C. M. The use of miniplate osteosynthesis for skeletal anchorage. **Plast. Reconstr. Surg.**, Hagerstown, v. 120, no. 1, p. 232-235, 2007.
- CHEN, Y. J.; CHANG, H. H.; HUANG, C. Y.; HUNG, C. Y.; LAI, E. H. H.; YAO, C. C. J. A retrospective analysis of the failure rate of the three different orthodontic skeletal anchorage systems. **Clin. Oral Implants Res.**, Copenhagen, v. 18, no. 6, p. 768-775, 2007.
- CHENG, S. J.; TSENG, I. Y.; LEE, J. J.; KOK, S. H. A prospective study of the risk factors associated with failure of mini-implants used for orthodontic anchorage. **Int. J. Oral Maxillofac. Implants**, Lombard, v. 19, no. 1, p. 100-106, 2004.
- CHIN, M. Y. H.; SANDHAM, A.; VRIES, J.; VANDER MEI, H. C.; BUSSCHER, H. J. Biofilm formation on surface characterized micro-implants for skeletal anchorage in Orthodontics. **Biomaterials**, Oxford, v. 28, no. 11, p. 2032-2040, 2007.
- CHOI, B. H.; ZHU, S. J.; KIM, J. H. A clinical evaluation of titanium miniplates as anchors for orthodontic treatment. **Am. J. Orthod. Dentofacial Orthop.**, St. Louis, v. 128, no. 3, p. 382-384, 2005.
- CHUNG, K. R.; KIM, S. H.; MO, S. S.; KOK, Y. A.; KANG, S. G. Severe class II division 1 malocclusion treated by orthodontic miniplate with tube. **Prog. Orthod.**, Berlin, v. 6, no. 2, p. 72-186, 2005.
- CHUNG, K. R.; KIM, Y. S.; LINTON, J. L.; LEE, Y. J. The miniplate with tube for skeletal anchorage. **J. Clin. Orthod.**, Boulder, v. 36, no. 7, p. 407-412, 2002.
- ERVERDI, N.; ASCAR, A. Zygomatic anchorage for en masse retraction in the treatment of severe Class II division 1. **Angle Orthod.**, Appleton, v. 75, no. 3, p. 483-490, 2005.
- ERVERDI, N.; KELES, A.; NANDA, R. The use of skeletal anchorage in open bite treatment: a cephalometric evaluation. **Angle Orthod.**, Appleton, v. 74, no. 3, p. 381-390, 2004.
- FABER, J. Ancoragem esquelética com miniplacas. In: LIMA FILHO, R. M. A.; BOLOGNESE, A. M. **Ortodontia: arte e ciência**. Maringá: Dental Press, 2007. p. 449-473.
- FABER, J.; BERTO, P. M.; ANCHIETA, M.; SALLES, F. Tratamento de mordida aberta anterior com ancoragem em miniplacas de titânio. **Rev. Dental Press Estét.**, Maringá, v. 1, n. 1, p. 87-100, 2004.
- FABER, J.; VELASQUE, F. Titanium miniplate as anchorage to close a premolar space by means of mesial movement of maxillary molars. **Am. J. Orthod. Dentofacial Orthop.**, St. Louis, 2008. No prelo.
- JENNER, J. D.; FITZPATRICK, B. N. Skeletal anchorage utilizing bone plates. **Aust. Orthod. J.**, Brisbane, v. 9, no. 2, p. 231-233, 1985.
- KURODA, S.; KATAYAMA, A.; TAKANO-YAMAMOTO, T. Severe anterior open bite case treated using titanium screw anchorage. **Angle Orthod.**, Appleton, v. 74, no. 4, p. 558-567, 2004.
- KURODA, S.; SUGAWARA, Y.; DEGUCHI, T.; KYUNG, H. M.; YAMAMOTO, T. T. Clinical use of miniscrew implants as orthodontic anchorage: success rates and postoperative discomfort. **Am. J. Orthod. Dentofacial Orthop.**, St. Louis, v. 131, no. 1, p. 9-15, 2007.
- KURODA, S.; YAMADA, K.; DEGUCHI, T.; HASHIMOTO, T.; KYUNG, H. M.; YAMAMOTO, T. T. Root proximity is a major factor for screw failure in orthodontic anchorage. **Am. J. Orthod. Dentofacial Orthop.**, St. Louis, v. 131, no. 4, p. S68-S73, 2007. Supplement.
- LONDA, G. The anchorage quality of titanium microplates with short microscrews for orthodontic anchorage applications. **J. Orofac. Orthop.**, München, v. 66, p. 67-77, 2005.
- SHERWOOD, K.; BURSH, J. Skeletally based miniplates supported orthodontic anchorage. **J. Oral Maxillofac. Surg.**, Philadelphia, v. 63, no. 2, p. 279-284, 2005.
- SHERWOOD, K. H.; BURCH, J. G.; THOMPSON, W. J. Closing anterior open bites by intruding molars with titanium miniplate anchorage. **Am. J. Orthod. Dentofacial Orthop.**, St. Louis, v. 122, no. 6, p. 593-600, 2002.
- SHERWOOD, K. H.; BURCH, J. G.; THOMPSON, W. J. Intrusion of supererupted molars with titanium miniplate anchorage. **Angle Orthod.**, Appleton, v. 73, no. 5, p. 597-601, 2003.
- SUGAWARA, J.; DAIMARUYA, T.; UMEMORI, M.; NAGASAKA, H.; TAKAHASHI, I.; KAWAMURA, H. et al. Distal movement of mandibular molars in adult patients with skeletal anchorage system. **Am. J. Orthod. Dentofacial Orthop.**, St. Louis, v. 125, no. 2, p. 130-138, 2004.
- SUGAWARA, J.; KANZAKI, R.; TAKAHASHI, I.; NAGASAKA, H.; NANDA, R. Distal movement of maxillary molars in nongrowing patients with the skeletal anchorage system. **Am. J. Orthod. Dentofacial Orthop.**, St. Louis, v. 129, no. 6, p. 723-733, 2006.
- SUGAWARA, J.; NISHIMURA, M. Minibone plates: the skeletal anchorage system. **Semin. Orthod.**, Philadelphia, v. 11, no. 1, p. 47-56, 2005.
- UMEMORI, M.; SUGAWARA, J.; MITANI, H.; NAGASAKA, H.; KAWAMURA, H. Skeletal anchorage system for open-bite correction. **Am. J. Orthod. Dentofacial Orthop.**, St. Louis, v. 115, no. 2, p. 166-174, 1999.

Endereço para correspondência

Jorge Faber
SCN Brasília Shopping, SL 408
CEP: 70.715-900 - Brasília/DF
E-mail: jorgefaber@terra.com.br