



UNIVERSIDADE DE BRASÍLIA
FACULDADE DE AGRONOMIA E MEDICINA VETERINÁRIA

**CARACTERIZAÇÃO ANATOMOPATOLÓGICA DAS LESÕES DE FILÉS DE
TILÁPIA-DO-NILO (*Oreochromis niloticus*) INDUZIDAS POR *Streptococcus*
agalactiae E *Francisella noatunensis orientalis***

JAIR ALVES FERREIRA JUNIOR

DISSERTAÇÃO DE MESTRADO EM CIÊNCIAS ANIMAIS

Brasília - DF
Julho de 2018



UNIVERSIDADE DE BRASÍLIA
FACULDADE DE AGRONOMIA E MEDICINA VETERINÁRIA

**CARACTERIZAÇÃO ANATOMOPATOLÓGICA DAS LESÕES DE FILÉS DE
TILÁPIA-DO-NILO (*Oreochromis niloticus*) INDUZIDAS POR *Streptococcus*
agalactiae E *Francisella noatunensis orientalis***

JAIR ALVES FERREIRA JUNIOR

Linha de pesquisa: SANIDADE DOS ANIMAIS DE PRODUÇÃO
Orientador: Prof. Dr. Pedro Miguel Ocampos Pedroso

DISSERTAÇÃO DE MESTRADO EM CIÊNCIAS ANIMAIS

Publicação: 204/2018

Brasília - DF
Julho de 2018

UNIVERSIDADE DE BRASÍLIA

REFERÊNCIA BIBLIOGRÁFICA E CATALOGAÇÃO

FERREIRA JUNIOR, J.A. **Caracterização anatomopatológica das lesões de filés de tilápia-do-Nilo (*Oreochromis niloticus*) induzidas por *Streptococcus agalactiae* E *Francisella noatunensis orientalis***. Brasília: Faculdade de Agronomia e Medicina Veterinária, Universidade de Brasília, 2018, 66 p. Dissertação de Mestrado.

Documento formal, autorizando reprodução desta dissertação de mestrado para empréstimo ou comercialização, exclusivamente para fins acadêmicos, foi passado pelo autor à Universidade de Brasília e acha-se arquivado na Secretaria do Programa. O autor e o seu orientador reservam para si os outros direitos autorais, de publicação. Nenhuma parte desta dissertação de mestrado pode ser reproduzida sem a autorização por escrito do autor ou do seu orientador. Citações são estimuladas, desde que citada a fonte.

FICHA CATALOGRÁFICA

FF383c	Ferreira Junior, Jair Alves Caracterização Anatomopatológica das lesões de Filés de Tilápia-do-Nilo (<i>Oreochromis niloticus</i>) Induzidas por <i>Streptococcus agalactiae</i> e <i>Francisella noatunensis orientalis</i> / Jair Alves Ferreira Junior; orientador Pedro Miguel Ocampos Pedroso. -- Brasília, 2018. 66 p. Dissertação (Mestrado - Mestrado em Ciência Animal) -- Universidade de Brasília, 2018. 1. Tilápia-do-Nilo. 2. Histopatologia. 3. Granuloma. 4. Músculo Esquelético. I. Pedroso, Pedro Miguel Ocampos, orient. II. Título.
--------	------------------------------------------------------------------------------------------------------------------------------------------------------------------------------------------------------------------------------------------------------------------------------------------------------------------------------------------------------------------------------------------------------------------------------------------------------------------------------------------------------------------------------------------------------------------------------

FACULDADE DE AGRONOMIA E MEDICINA VETERINÁRIA

CARACTERIZAÇÃO ANATOMOPATOLÓGICA DAS LESÕES DE FILÉS DE TILÁPIA-DO-NILO (*Oreochromis niloticus*) INDUZIDAS POR *Streptococcus agalactiae* E *Francisella noatunensis orientalis*

JAIR ALVES FERREIRA JUNIOR

DISSERTAÇÃO DE MESTRADO SUBMETIDA AO PROGRAMA DE PÓS-GRADUAÇÃO EM CIÊNCIAS ANIMAIS, COMO PARTE DOS REQUISITOS NECESSÁRIOS À OBTENÇÃO DO GRAU DE MESTRE EM CIÊNCIAS ANIMAIS.

APROVADA POR:

**Professor Dr. Pedro Miguel Ocampos Pedroso
UnB (ORIENTADOR)**

Professor Dr. Rodrigo Diana Navarro

Professor Dr. Claudio Severo Lombardo de Barros

BRASÍLIA/DF, 03 de JULHO de 2018

DEDICATÓRIA

Aos meus pais Jair e Maria Solânia, minhas irmãs Nara e Sarah e minha namorada Karla pelo incentivo e apoio que demonstraram em mais esta etapa da minha vida acadêmica.

AGRADECIMENTOS

A Deus por ter me proporcionado saúde para continuar os estudos.

Aos meus orientadores Pedro Pedroso e Juliana Macêdo por serem pessoas geniais e de coração imenso.

Aos funcionários do frigorífico pela disponibilização das amostras e auxílio na coleta de material e dados.

À equipe do AQUAVET – UFMG em nome do professor Carlos Leal pelo processamento das amostras para PCR, recomendações e auxílio no diagnóstico.

À CAPES pela bolsa oferecida para manutenção durante esse período.

A todos os amigos, colegas e eternos companheiros dessa vida e do Laboratório de Patologia Veterinária da UnB por todos os momentos de diversão e ajuda.

Muito Obrigado!

ÍNDICE

RESUMO	15
ABSTRACT	17
LISTA DE FIGURAS	18
LISTA DE TABELAS	21
LISTA DE ABREVIATURAS	22
1 INTRODUÇÃO	23
1.2 Objetivos	24
2 REVISÃO DE LITERATURA	25
2.1 Ictiopatologia.....	25
2.2 Morfofisiologia do sistema muscular em peixes teleósteos	25
2.3 Patologia.....	28
3. MATERIAL E MÉTODOS	43
3.1 Coleta das amostras.....	43
3.2 Exame anatomopatológico	44
3.3 Extração de DNA	45
3.4 PCR em tempo real (qPCR) para Fno	45
3.5 PCR para <i>Streptococcus agalactiae</i>	46
4. RESULTADOS.....	47
4.1 Análise macroscópica.....	48
4.2 Análise microscópica	53
5. DISCUSSÃO.....	60
6. CONCLUSÕES.....	65
REFERÊNCIAS BIBLIOGRÁFICAS	66

RESUMO

CARACTERIZAÇÃO ANATOMOPATOLÓGICA DAS LESÕES DE FILÉS DE TILÁPIA-DO-NILO (*Oreochromis niloticus*) INDUZIDAS POR *Streptococcus agalactiae* E *Francisella noatunensis orientalis*

Jair A. Ferreira Junior¹, Carlos A. Gomes Leal², Karla A. Nascimento¹, Juliana Targino S. A. de Macêdo¹, Pedro Miguel O. Pedroso¹

1 – LPV-UnB - Laboratório de Patologia Veterinária, Universidade de Brasília, Brasília, DF, Brasil

2 – AQUAVET – Laboratório de Doenças de Animais Aquáticos, Universidade Federal de Minas Gerais, Belo Horizonte, MG, Brasil

O território brasileiro dispõe de características territoriais, hídricas e climáticas favoráveis à expansão de criações intensivas de espécies de peixes água doce com destaque para a tilápia-do-Nilo. O filé de tilápia-do-Nilo aparece como preferência nacional no consumo desse pescado e também têm grande participação no mercado internacional. Poucos estudos de peixes são relacionados às enfermidades que resultem em lesões nos cortes ou subprodutos no meio produtivo. No período de maio a setembro de 2017 foram coletados 70 filés de tilápia-do-Nilo (*Oreochromis niloticus*) que foram descartados na linha de inspeção. As amostras foram analisadas macroscopicamente e processadas rotineiramente para histologia. Foi realizado exame de reação em cadeia da polimerase (PCR) para *Streptococcus agalactiae* e PCR em tempo real (qPCR) para *Francisella noatunensis* subsp. *orientalis* (Fno). As principais lesões macroscópicas foram pontos pretos multifocais, cavitações e áreas brancas não delimitadas. Microscopicamente verificou-se miosite piogranulomatosa e necrótica em diversos graus e distribuição. Das amostras analisadas, 67% foram positivas para

Streptococcus agalactiae e *Francisella noatunensis orientalis*. As taxas de condenação variaram de 0,2 até 2,0 % da filetagem considerando os lotes acometidos pelos dois agentes encontrados.

Palavras-chave: tilápia-do-Nilo, histopatologia, granuloma, músculo esquelético.

ABSTRACT

ANATOMOPATHOLOGICAL ASPECTS OF THE LESIONS INDUCED IN FILLETS OF NILE TILAPIA (*Oreochromis niloticus*) BY *Streptococcus agalactiae* AND *Francisella noatunensis orientalis*

Fish represents an important and healthy source of protein for human nutrition. The fillet of Nile tilapia (*Oreochromis niloticus*) has an important part in the international fish meat trade. However, there are few studies on the causes of injury and condemnation of the Nile tilapia fillets in the inspection line of Federal Meat Inspection Services at slaughterhouses. From May to September 2017, we examined macroscopically and sampled 70 fillets of Nile tilapias, discarded as improper for human consumption at inspection line. We processed the samples for histopathology and additionally ran a polymerase chain reaction (PCR) for *Streptococcus agalactiae* and Real Time PCR (qPCR) for *Francisella noatunensis* subsp. *orientalis* (Fno). The main gross lesions were black multifocal foci, cavities and more dense non-descript white areas. The microscopic findings were pyogranulomatous and necrotizing myositis of varying degrees and distribution. Out of all analysed samples, 67% were positive for *Streptococcus agalactiae*, Fno or both. Discard rates varied from 0.2-2.0% of the total filleting, considering the batches affected by the two found agents.

Key words: Nile tilapia, histopathology, granuloma, skeletal muscle.

LISTA DE FIGURAS

- Figura 1 - Filé de tilápia-do-Nilo, superfície lateral: nota-se o músculo vermelho adjacente ao septo horizontal e recobrando levemente a superfície (asterisco), em contraste com o músculo branco, divididos por uma fina membrana conjuntiva branca, o miosepto, que delimita os miômeros (seta). O septo horizontal é dividido pelo sulco onde está a linha lateral (barra vermelha).26
- Figura 2 - Esquema representativo do septo horizontal e conformação do miosepto para identificação de filés de tilápia. (A) Porção anterior, (B) porção média, (C) porção caudal. [adaptado - Brasil (2016)].....27
- Figura 3 - Infecção por *Francisella noatunensis* subsp. *orientalis* em tilápia-do-Nilo. Músculo esquelético: Nota-se miosite granulomatosa com um agregado de melanomacrófagos (seta azul) acompanhando o granuloma à direita, de macrófagos epitelioides (HE). 30
- Figura 4 - Filé de tilápia-do-Nilo (*Oreochromis niloticus*): no centro há uma miofibra com citoplasma floculado (necrose flocular- seta), infiltrado de macrófagos e granulócitos e proliferação de tecido fibroso no interstício (estrela). Esta lesão representa uma reação tardia do músculo à injúria (HE).....32
- Figura 5 - Esquema de divisão das regiões de filé de tilápia-do-Nilo para estudo da distribuição das lesões. Nesse caso notam-se pontos pretos acometendo concomitantemente as três regiões.44
- Figura 6 - Mapa das cidades de origem dos lotes de tilápias-do-Nilo pertencentes às regiões Sudeste e Centro-Oeste do Brasil. Marcador preto = positivos para *Streptococcus agalactiae* e Fno; Marcador verde = positivo apenas para Fno; Marcador amarelo = positivo apenas para *Streptococcus agalactiae*; Marcador azul = não testadas.48
- Figura 7 - Frequência em porcentagem das lesões macroscópicas encontradas em filés de tilápia-do-Nilo descartados em frigorífico por agente etiológico.49
- Figura 8 - Porcentagem do grau de intensidade de lesão macroscópica em filés de tilápia-do-

Nilo condenados em frigorífico por agente etiológico.....	50
Figura 9 - Infecção por <i>Streptococcus agalactiae</i> em tilápia-do-Nilo. Músculo esquelético, superfície medial: Nota-se cavitação multifocal a coalescente com fundo cinza e exsudato amarelo (setas) de tecido necrótico na região caudal.....	50
Figura 10 - Infecção por <i>Francisella noatunensis</i> subsp. <i>orientalis</i> em tilápia-do-Nilo. Músculo esquelético. Notam-se pontos pretos multifocais na superfície lateral do filé (seta).....	51
Figura 11 - Infecção por <i>Francisella noatunensis</i> subsp. <i>orientalis</i> em tilápia-do-Nilo. Nota-se granuloma focalmente extenso acentuado na região caudal com aspecto proliferativo (seta).....	51
Figura 12 - Comparativo da porcentagem do diagnóstico morfológico/lesões de filé de tilápia-do-Nilo condenadas em frigorífico segundo o agente etiológico.....	53
Figura 13 - Infecção por <i>Streptococcus agalactiae</i> em tilápia-do-Nilo. Músculo esquelético: Miosite piogranulomatosa com piogranuloma focalmente extenso preenchido por debris celulares (seta) e cercado por macrófagos epitelioides. Há ainda agregados de macrófagos espumosos rodeados por infiltrado de linfócitos e plasmócitos. HE, Obj. 10x.....	54
Figura 14 - Infecção por <i>Streptococcus agalactiae</i> em tilápia-do-Nilo. Músculo esquelético: Nota-se piogranuloma focalmente extenso contendo debris celulares e miríades bacterianas basofílicas (HE).....	54
Figura 15 - Infecção por <i>Francisella noatunensis</i> subsp. <i>orientalis</i> em tilápia-do-Nilo. Músculo esquelético: Observam-se granulomas envolvendo a musculatura na superfície do filé (HE).....	55
Figura 16 - Infecção por <i>Francisella noatunensis</i> subsp. <i>orientalis</i> em tilápia-do-Nilo. Músculo esquelético: Observa-se granuloma circundado por macrófagos epitelioides (seta), macrófagos espumosos e melanomacrófagos (HE).....	55
Figura 17 - Infecção por <i>Francisella noatunensis</i> subsp. <i>orientalis</i> em tilápia-do-Nilo. Músculo esquelético: observa-se lesão acentuada com substituição do tecido por macrófagos, células epitelioides com necrose central (seta) e infiltrado mononuclear, além de reação do tecido adjacente com fibrose (asterisco) (HE).	56

Figura 18 - Infecção por *Streptococcus agalactiae* em tilápia-do-Nilo. Músculo esquelético: Miosite granulomatosa. (A) Granuloma circundado por macrófagos epitelioides (seta). Acima dos macrófagos, nota-se uma miofibrila com sarcoplasma floculado (necrose flocular) e infiltrado de granulócitos em meio a fibrose intersticial (asterisco). (B) Nota-se infiltrado de melanomacrófagos (HE).56

Figura 19 - Infecção por *Streptococcus agalactiae* em tilápia-do-Nilo. Músculo esquelético. Cocos gram-positivos corados em azul no centro de uma área necrótica (Coloração de Gram).....57

LISTA DE TABELAS

Tabela 1 - Principais células componentes do efluxo sanguíneo atuantes na inflamação em peixes teleósteos (adaptada - Roberts & Rodger, 2012).	28
Tabela 2 - Listagem do peso médio, média e desvio padrão dos peixes abatidos no frigorífico por lote e agente etiológico.	43
Tabela 3 - Distribuição e porcentagem das lesões macroscópicas de filé de tilápia-do-Nilo segundo a região do filé e superfície, relacionado ao agente etiológico.	52
Tabela 4 - Caracterização comparativa da frequência dos achados microscópicos (P) pelo número de amostras (P/N) em filés de tilápia-do-Nilo segundo o agente etiológico.	59

LISTA DE ABREVIATURAS

FNO: *Francisella noatunesis* subsp. *orientalis*

EUA: Estados Unidos da América

HE: Hematoxilina e Eosina

PCR: Reação em Cadeia da Polimerase

qPCR: PCR em Tempo Real

DNA: Ácido Desoxirribonucleico

TD: Porcentagem do peso dos filés descartados em relação à quantidade total em quilogramas da filetagem em um lote

CR: Cranial

ME: Mediana

CA: Caudal

Mi: Mineralização

Gr: Granulócitos

MM: Melanomacrófagos

Bac: Bactérias

MEp: Macrófago Epiteloide

MEsp: Macrófago Espumoso

Linf.: Linfócitos

Plasm.: Plasmócitos

IBGE: Instituto Brasileiro de Geografia e Estatística

1 INTRODUÇÃO

O consumo de pescados representa importante e saudável fonte proteica para a alimentação humana (Pavanelli et al., 2008; Sant’Ana et al., 2012). O território brasileiro dispõe de características territoriais, hídricas e climáticas favoráveis a expansão de criações intensivas com espécies de água doce (Pavanelli et al., 2008). Segundo o Instituto Brasileiro de Geografia e Estatística, o Brasil em 2016 produziu 507,12 mil toneladas de peixes, destes 47,1 % eram de tilápias (*Oreochromis niloticus*) (IBGE, 2016).

Introduzidas no Brasil desde a década de 1970, as tilápias-do-Nilo se adaptam bem a todos os sistemas de produção e a diferentes níveis de salinidade da água devido ao seu processo de domesticação, aceitabilidade para comercialização e tecnologias de produção bem conhecidas (Moro et al., 2013).

De Janeiro a Setembro de 2017 somente a China exportou 100,5 mil toneladas de filé de tilápia congelado e, no ano de 2017 o Brasil exportou cerca de 0,2 bilhões de dólares de pescados e produtos de pescados (Fao, 2018). Apesar de uma queda em relação a 2016, no primeiro semestre de 2017 o Brasil exportou 182 toneladas de filé de tilápia ao valor de US\$ 1,3 milhão exclusivamente para os EUA (Barroso et al., 2017).

Os poucos estudos que envolvem peixes limitam-se ao diagnóstico, caracterização e controle de agentes, sendo poucos deles relacionados à implicância destas enfermidades nos cortes ou subprodutos no meio produtivo (Faruk et al., 2004). Estudos relacionados à morfofisiologia de determinadas espécies também são mencionados (Almeida et al., 2015).

Streptococcus agalactiae e *Francisella noatunensis* subsp. *orientalis* (Fno) estão entre os principais patógenos de tilápias-do-Nilo de criação intensiva e, no caso de Fno, o número de relatos dessa bactéria cresceu nas últimas décadas incluindo casos com mortalidade de peixes no Brasil (Mian et al., 2009; Soto et al., 2009; Netto et al., 2011; Leal et al., 2014, Assis et al., 2016; Jatobá et al., 2016; Assis et al., 2017). Dentre os fatores predisponentes para o aparecimento de doenças infecciosas em peixes de cultivo estão o

cultivo em altas densidades de estocagem, como em tanques gaiola, manejo intensivo, baixa qualidade da água, além de características climáticas (Mian et al., 2009; Assis et al., 2017).

Há a necessidade do diagnóstico de enfermidades que afetam peixes de criatório e que possam resultar em condenação do peixe e seus subprodutos. A literatura também carece de informações sobre as possíveis lesões de variadas etiologias, não lesões ou lesões de pouco significado clínico que possam levar ao descarte dos produtos em frigoríficos.

1.2 Objetivos

O trabalho objetiva avaliar as alterações anatomopatológicas e determinar a etiologia das alterações que cursem com o descarte de filés na linha de inspeção de frigorífico de tilápias-do-Nilo abatidas para consumo humano, especificamente nos seguintes itens:

- Caracterizar os aspectos anatomopatológicos e moleculares das lesões de filés de tilápias-do-Nilo induzidas por *Streptococcus agalactiae* e Fno descartados em frigorífico;
- Identificar e descrever esses agentes quando estejam envolvidos com as alterações/lesões musculares;
- Mapear a origem dos lotes de peixes envolvidos;

2 REVISÃO DE LITERATURA

2.1 Ictiopatologia

Define-se a ictiopatologia como o estudo das causas, consequências e tratamento das doenças dos peixes, estando diretamente relacionada com diversas áreas do conhecimento, como a patologia, a microbiologia, a parasitologia, limnologia e a toxicologia. Os peixes de cultivo são constantemente expostos a uma diversidade de patógenos e condições adversas. Os patógenos envolvidos podem ser vírus, bactérias, fungos, protozoários, parasitos e príons (Iwashita & Maciel, 2013).

2.2 Morfofisiologia do sistema muscular em peixes teleósteos

A musculatura esquelética nos peixes é arranjada de modo a garantir um movimento ondular de amplitude crescente ao longo do corpo por contração sequencial dos blocos de miômeros que, em peixes menores, pode ser percebido apenas com a oscilação da cauda (Roberts & Rodger, 2012). Os músculos podem ser divididos por septos conjuntivos em quatro quadrantes: o septo vertical divide os grupos musculares em direito e esquerdo e o septo horizontal divide os blocos de músculos dorsais, chamados músculos epiaxiais, enquanto aqueles ventrais são chamados músculos hipoaxiais (Roberts & Rodger, 2012). Na região do septo horizontal localiza-se a linha lateral, uma estrutura sensitiva caracterizada por sulcos medianos bilaterais cobertos por pele onde há poros alternados com mecanorreceptores sensíveis ao deslocamento de partículas de água (Mumford et al., 2007) (Figura 1).




Figura 1 - Filé de tilápia-do-Nilo, superfície lateral: nota-se o músculo vermelho adjacente ao septo horizontal e recobrendo levemente a superfície (asterisco), em contraste com o músculo branco, divididos por uma fina membrana conjuntiva branca, o miosepto, que delimita os miômeros (seta). O septo horizontal é dividido pelo sulco onde está a linha lateral (barra vermelha).

Segundo o manual para inspeção e identificação de espécies de peixes no Brasil o filé de tilápia deve possuir conformação nem longilínea, nem geométrica, tendencial elipsoidal e pedúnculo reduzido. Há ainda septo horizontal visível e bem delimitados, linhas acessórias ausentes, perímio geralmente ausente e miômeros e mioseptos entre 0,5 e 0,275 cm com aspecto bem definido. O miosepto assume diferentes ângulos em relação ao septo horizontal da parte anterior para a caudal (Brasil, 2016) (Figura 2).

Diferente de outros vertebrados, em muitas espécies de peixes as fibras contráteis são multiplamente inervadas, mais curtas e com menor quantidade de colágeno, pois possui menor quantidade de ligações cruzadas do que aves e mamíferos. Suas fibras musculares são divididas em fibras vermelhas lentas e fibras brancas rápidas (Santos, 2007; Roberts & Rodger, 2012). A musculatura vermelha aparece escura devido ao alto teor de mioglobina, elevada densidade mitocondrial e alto grau de capilarização, em contraste com os baixos valores desses parâmetros no músculo branco (Santos, 2007). Em um estudo demonstrou-se diferenças bioquímicas, mecânicas e eletrofisiológicas entre os tipos de miofibras sendo as fibras vermelhas aeróbicas de contração lenta, semelhante às fibras de

contração lenta nos mamíferos, e que os brancos são anaeróbios, de rápida contração e propensos à fadiga (Jayne & Lauder, 1993; Roberts & Rodger, 2012).

Os músculos vermelhos são mais superficiais e geralmente dispostos inseridos no septo horizontal e, dependendo dos hábitos da espécie, em maior quantidade no pedúnculo caudal. Isso pode se justificar pela maior ou menor necessidade de músculos com maior eficiência energética para assegurar melhor propulsão durante fugas, por exemplo (Santos, 2007). O músculo vermelho pode ainda conter maior conteúdo lipídico do que o branco (Munford et al., 2007). Apesar disso, a musculatura branca ocupa cerca de 60% do tecido corporal. Por outro lado, efeitos estacionais na morfologia e fisiologia dos tecidos musculares estão principalmente relacionados às alterações da temperatura ambiental.

Há evidências de que com a redução das temperaturas pode haver um incremento na quantidade de fibras vermelhas e que o estado metabólico e ciclo reprodutivo podem alterar a composição das proteínas das miofibrilas (Santos, 2007).

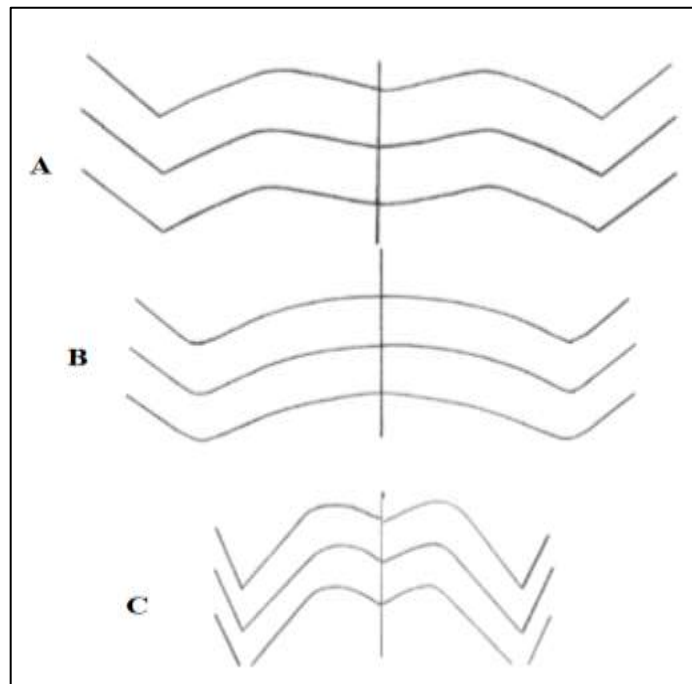


Figura 2 - Esquema representativo do septo horizontal e conformação do miosepto para identificação de filés de tilápia. (A) Porção anterior, (B) porção média, (C) porção caudal. [adaptado - Brasil (2016)]

2.3 Patologia

2.3.1 Inflamação

Assim como nos animais domésticos, a inflamação nos peixes pode ser dividida em aguda e crônica e os eventos desencadeados em cada uma são semelhantes. Na inflamação aguda ocorrem eventos primordiais como a vasodilatação, seguida de aumento da permeabilidade vascular e migração de leucócitos. Em muitas espécies de peixes foram observadas respostas semelhantes a dos mamíferos em que os neutrófilos migram mais rapidamente do que monócitos e macrófagos (Suzuki & Iida, 1992). Nos mamíferos os granulócitos são divididos em neutrófilos, eosinófilos e basófilos. O primeiro é encontrado em peixes teleósteos e os demais ainda são pouco definidos, mas já foram observados em esfregaços de sangue em salmonídeos. Contudo, essa nomenclatura dos leucócitos granulócitos em peixes ainda é contraditória (Dalmo et al., 1997). O nome neutrófilo também é utilizado para peixes assim como heterófilo ou leucócito polimorfonuclear. Uma das diferenças é que o neutrófilo do teleósteo pode possuir granulações mais evidentes e o polimorfismo nuclear é variável (Roberts & Rodger, 2012). Um resumo dos principais leucócitos que atuam no efluxo sanguíneo durante processos inflamatórios estão na Tabela 1.

Tabela 1- Principais células componentes do efluxo sanguíneo atuantes na inflamação em peixes teleósteos (adaptada - Roberts & Rodger, 2012).

Leucócito	Funções	Consequência	Particularidade
Neutrófilo (leucócito polimorfonuclear)	Fagocitose	Destruição do patógeno e de outros neutrófilos pelas enzimas lisossômicas e produção de abscesso	Menos significantes em peixes que em outros animais. Mais atuantes na inflamação aguda e menos na crônica. A observação de abscesso é pouco frequente
Monócitos ou macrófagos mononucleares	Fagocitose de patógenos e debris celulares	Resolução ou formação de granuloma	Atuam em conjunto com os macrófagos residuais e são mais dominantes na inflamação. Podem se diferenciar em células gigantes ou macrófagos epitelioides
Trombócito	Secreção de tromboplastina	Polimerização do fibrinogênio em fibrina	A fibrina dará origem ao tecido fibroso que delimita lesões crônicas
Linfócito	Resposta imunomediada	não específica	Pouco comuns a menos que haja uma resposta imune mediada por célula

De modo geral, os resultados da inflamação aguda são: resolução da lesão e restauração das funções; resolução por fibrose, formação do abscesso ou progressão para inflamação crônica (Ackermann, 2017). Quando o agente ou substância agressora persiste e não é removido há progressão para a inflamação crônica e/ou formação do granuloma. A inflamação crônica em peixes se dá com um processo proliferativo intermediado por macrófagos, linfócitos, plasmócitos, células gigantes multinucleadas e fibroblastos/fibrose cuja função, assim como em mamíferos é enclausurar e conter o agente injuriante (Manrique, 2012; Roberts & Rodger, 2012).

Os granulomas em teleósteos são lesões brancas a amarelas, duras a firmes, podendo ser calcificadas e podem ser causadas por corpos estranhos (Manrique, 2012; Roberts & Rodger, 2012); infecções bacterianas naturais ou experimentais por *Mycobacterium* spp. (Matushima et al., 2006; Francis-Floyd, 2011; Manrique, 2012; Roberts & Rodger, 2012), *Francisella* spp. (Soto et al., 2012; Raghianti et al., 2017) *Nocardia* spp. (Labrie et al., 2008), *Edwardsiella tarda* (Pirarat et al., 2006), *Flavobacterium* sp. (Kluge, 1965), *Citrobacter freundii* (Pádua et al., 2014), *Renibacterium salmoninarum* (Roberts & Rodger, 2012), *Streptococcus agalactiae* (Soto et al., 2016); parasitas ou certos oomicetos e fungos *Ichthyophonus hoferi* e *Aphanomyces invadans* (Roberts & Rodger, 2012).

A morfologia dos granulomas parece variar dependendo do estágio evolutivo dos peixes, ou seja, em espécies modernas como a tilápia (*Oreochromis* sp.) geralmente há formação do granuloma que progressivamente diferencia os macrófagos em células epitelioides (granuloma imune) (Sado & Matushima, 2007; Manrique, 2012). Isso ocorre devido ao processo de maturação da lesão e o nome epitelióide se dá pela semelhança desses macrófagos a um epitélio pavimentoso que, de fato, em alguns casos já foi comprovada a mimetização de células epiteliais ou mesoteliais incluindo a expressão de citoceratina humana e presença de junções desmossômicas. Nesse processo de cronicidade ainda incluem a fibroplasia adjacente, infiltração mononuclear e por macrófagos pigmentados (melanomacrófagos) (Noga et al., 1989; Matushima et al., 2006; Manrique, 2012; Roberts & Rodger, 2012).

Centros de melanomacrófagos são agregados celulares distintos que contém células pigmentadas em órgãos de vertebrados heterotérmicos (Agius & Roberts, 2003). Nos peixes eles ocorrem em órgãos hematopoiéticos como baço, rim e fígado. Os melanomacrófagos também são observados em processos inflamatórios crônicos e dentre suas funções tem-se a captura e armazenamento de ferro em doenças hemolíticas, apresentação de antígenos a linfócitos, degradação e sequestro de restos celulares e materiais tóxicos, como as

melaninas, radicais livres e produtos de degradação catabólica; além de atuarem como “depósitos” de bactérias intracelulares resistentes (Agius & Roberts, 2003) (Figura 3). Discute-se ainda o papel da melanina na neutralização de radicais livres e sua função bactericida (Agius & Roberts, 2003, Matushima et al., 2006). Segundo Matushima et al. (2006) melanomacrófagos tem sido frequentemente vistos em lesões granulomatosas em tilápias-do-Nilo e morfológicamente são fusiformes com núcleo central com pigmentos de melânicos intracitoplasmáticos.

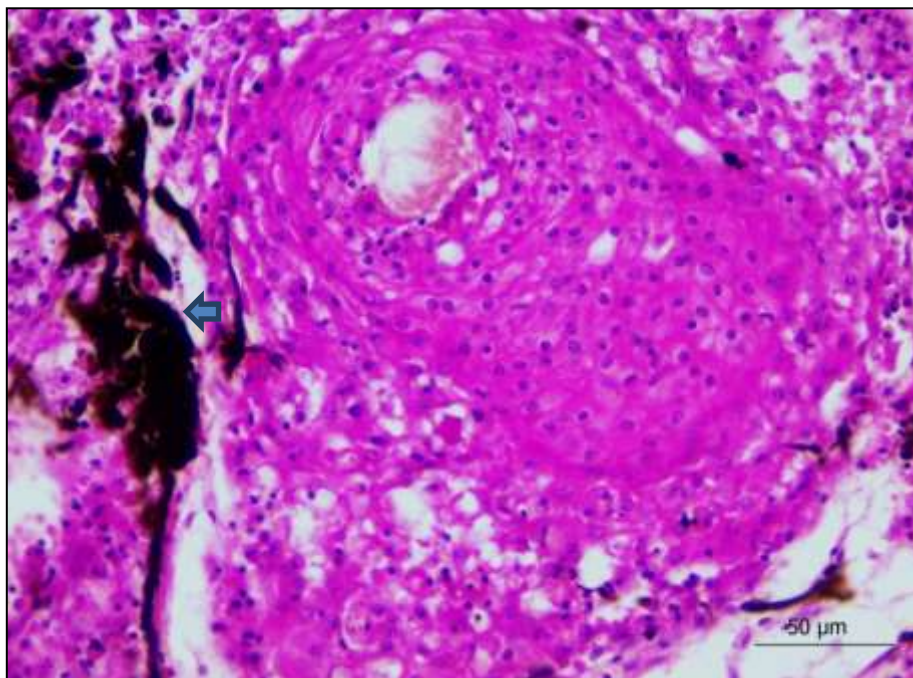


Figura 3 - Infecção por *Francisella noatunensis* subsp. *orientalis* em tilápia-do-Nilo. Músculo esquelético: Nota-se miosite granulomatosa com um agregado de melanomacrófagos (seta azul) acompanhando o granuloma à direita, de macrófagos epitelioides (HE).

2.3.2 Alterações do sistema muscular

• Resposta do músculo à injúria

Frente a um insulto a fibra muscular esquelética tem capacidades adaptativas, mas a resposta à lesão basicamente consiste em necrose e regeneração. Nesses processos pode

haver atrofia ou hipertrofia das miofibras, fragmentação alterações da citoarquitetura e até mesmo conversão de um tipo de miofibras em outro, por exemplo, fibra anaeróbica em aeróbica. Em resumo, as portas de entrada para o sistema muscular podem ser diretas por feridas penetrantes, injeções intramusculares, fraturas ósseas e pressão externa causando esmagamento; ou via hematogênica que carrega patógenos, toxinas, células inflamatórias, autoanticorpos e imunocomplexos (Valentine, 2017).

A necrose muscular tende a ter um padrão segmentar devido à natureza multinucleada da fibra e, em algumas exceções, pode ocorrer a necrose de todo segmento da miofibras como, por exemplo, em lesões isquêmicas. Histologicamente, esta alteração pode ser dividida em duas fases: uma precoce em que ocorrem as hipercontrações segmentares visualizadas como tumefação da fibra em cortes transversais, hipereosinofilia e perda das estriações (degeneração hialina); na fase tardia o sarcoplasma pode adquirir um aspecto floculado (necrose flocular) ou granular (necrose granular) (Barros, 2017; Valentine, 2017). Normalmente pode ocorrer mineralização da miofibras durante o processo de necrose, isso ocorre devido ao influxo de cálcio extracelular, posterior ao dano causado ao sarcolema, ou efluxo de cálcio intracelular por dano ao retículo sarcoplasmático (Valentine, 2017). Macroscopicamente a mineralização aparece como áreas brancas bem delimitadas no músculo e microscopicamente nota-se material basofílico granular ou cristalino no interior das miofibras necrosadas (Barros, 2017).

Não havendo perda da membrana basal e viabilidade das células satélites, inicia-se, após a retirada da injúria, a regeneração. Este processo é feito pela migração de monócitos sanguíneos para o centro da miofibras necrosada, ampliação e mitose das células satélites, que se tornam mioblastos, os quais futuramente darão origem aos miotubos e a uma nova miofibras. A miofibras em regeneração, à microscopia, são basofílicas, contém núcleos internos, ausência de estriações e possuem diâmetro menor. Outras alterações responsivas dos músculos incluem as atrofias, dentre elas promovidas por desuso, desnervação, doença endócrina, má nutrição ou congênitas; a fibrose, em caso de destruição da membrana basal, e infiltração gordurosa (Barros, 2017; Valentine, 2017).

• Reação do sistema muscular à lesão em peixes teleósteos

As particularidades dos peixes influenciam na patogenia das lesões musculares. Dentre elas, as diferenças entre o músculo branco e músculo vermelho, o arranjo do miótomo

e a influência da temperatura. Os miótomos são feixes de fibras musculares ligadas por tecido conjuntivo e a miofibrila dos teleósteos são cercada por um endomísio fino e todos são imersos em fluido linfóide intercelular. O mionúcleo é localizado logo abaixo do sarcolema em fibras normais e uma indicação primária de alteração é a migração desse para o centro da miofibrila (Roberts & Rodger, 2012).

Comparativamente, essa fase inicial difere das de animais domésticos (Barros, 2017; Valentine, 2017), contudo prossegue de maneira semelhante para a fase tardia quando ocorre a floculação do sarcoplasma, infiltração de monócitos com fagocitose de debris musculares necróticos (Figura 4), hemorragia, edema, infiltração por menor quantidade de leucócitos polimorfonucleares, de modo que, quando há um agente infeccioso, a lesão mescla inflamação, necrose e fibrose (Roberts & Rodger, 2012). A regeneração também é semelhante com atuação das células satélites e, quando a lesão é irreversível, segue para fibrose com deformação do tecido. Esse processo em peixes teleósteos demonstrou ser dependente da disponibilidade de ácido ascórbico (vitamina C) (Roberts & Rodger, 2012).

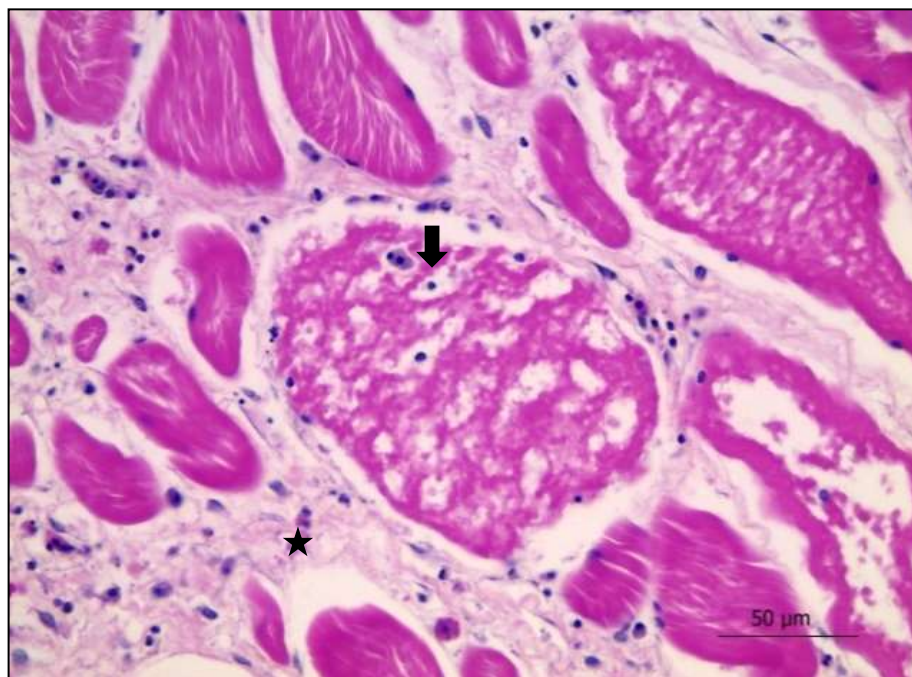


Figura 4 - Filé de tilápia-do-Nilo (*Oreochromis niloticus*): no centro há uma miofibrila com citoplasma floculado (necrose flocular-seta), infiltrado de macrófagos e granulócitos e proliferação de tecido fibroso no interstício (estrela). Esta lesão representa uma reação tardia do músculo à injúria (HE).

2.3.3 Principais doenças que afetam o sistema muscular em peixes teleósteos

Um conjunto de agentes parasitários, fúngicos e bacterianos que afetam primariamente ou ocasionalmente o sistema muscular em peixes podem ser selecionados. A literatura com maior frequência relata doenças que afetam salmonídeos, peixes de aquário e de produção. Desses últimos será dada atenção à tilápia-do-Nilo. Quanto aos agentes bacterianos citam-se víbrios (peixes marinhos), *Aeromonas salmonicida* (salmonídeos), *Aeromonas* spp. (tilápia, pacu, carpa, beta, piracanjuba, matrinhã), *Pseudomonas* sp., micobactérias, tuberculose, nocardiose, *Renibacterium salmoninarum*, *Edwardsiella ictaluri*, *E. tarda*, estreptococose, *Piscirickettsia salmonis* e *Francisella* sp. com mais frequência (Noga, 2010; Roberts & Rodger, 2012; Oliveira et al., 2014).

Dos agentes parasitários citam-se principalmente mixosporídeos *Kudoa*, *Henneguya*, *Ceratomyxa* e microsporídios além de doença granulomatosa amebiana (Noga, 2010; Roberts & Rodger, 2012). Há também agentes fúngicos como *Ichthyophonus hoferi*, *Aphanomyces invadans* e *Paecilomyces* spp., sendo que o primeiro pode afetar espécies de água doce e o segundo descrito em tilápias (Pavanelli et al., 2008; Noga, 2010).

Existem ainda miopatias de origem nutricional como na deficiência de vitamina E e selênio. Miopatias do salmão do atlântico, como a doença do pâncreas, doença da inflamação do coração e músculo esquelético (HSMI) e síndrome da cardiomiopatia. Por fim, as neoplasias são incomuns podendo ocorrer metástases de tumores linfoides e condições específicas como miofibrogranulomas e granulomas sistêmicos visceral em salmonídeos (Noga, 2010; Roberts & Rodger, 2012).

2.3.3.1 Doenças bacterianas

Das enfermidades que afetam a musculatura de peixes nota-se que boa parte delas é de agentes que produzem lesões granulomatosas. Desses, franciselose, estreptococose e edwardsielose estão entre as principais doenças que acometem tilápias (Soto et al., 2016). As duas primeiras e alguns de seus diagnósticos diferenciais serão tratados a seguir.

•Franciselose

Em um período de 20 anos (décadas de 80 e 90) foram descritos micro-organismos, cocobacilares, Gram-negativos, pleomórficos e intracelulares bioquimicamente semelhantes à *Piscirickettsia salmonis* (Rickettsia-like organisms – RLO), patógeno de salmonídeos, como causa de granulomatose sistêmica ou granulomas em peixes de criadouro provocando surtos com alta mortalidade (Birkbeck et al., 2011; Colquhoun & Duodu, 2011; Soto et al., 2012).

Mauel et al. (2007) publicou um trabalho relacionado ao estudo da etiologia de uma doença semelhante a Piscirickettsiose que causara altas taxas de mortalidade de tilápias criadas em propriedades da América Latina. Os sinais clínicos foram letargia, perda de apetite, petéquias, exoftalmia e comportamento anormal de natação. As lesões macroscópicas incluíram esplenomegalia, renomegalia e numerosos nódulos brancos observados no baço, rim, testículos, coração, ovários e, ocasionalmente, no fígado. Uma lesão granulomatosa preta previamente não relatada foi relatada em até 30% dos filés. Por este motivo, houve necessidade de uma linha de inspeção no processamento dos peixes. Os filés condenados foram destinados à produção de subprodutos como nuggets ou tiveram que ser parcialmente condenados com conseqüente redução de peso e valor. Molecularmente, o agente associado nestes surtos da América Latina foi associado à *Francisella* spp.

Dentro do gênero *Francisella*, as espécies *F. tularensis*, *F. novocida* e *F. philomiragia* são consideradas os micro-organismos mais comumente identificados como patogênicos para peixes (Birkbeck et al., 2011; Colquhoun & Duodu, 2011; Iwashita & Maciel, 2013). Em um trabalho envolvendo estudo filogenético em isolados de bacalhau do atlântico foi proposto o nome de uma subespécie *F. philomiragia* subsp. *noatunensis* e posteriormente proposto o nome *F. noatunensis* subsp. *orientalis* em outro estudo (Mikalsen et al., 2007; Mikalsen et al., 2009; Colquhoun & Duodu, 2011). A nomenclatura das subespécies da linhagem *F. philomiragia* atualmente validadas e patogênicas para peixes são *Francisella noatunensis* subsp. *noatunensis* (Fnn) e *Francisella noatunensis* subsp. *orientalis* (Fno) (Colquhoun & Duodu, 2011).

A tilápia (*Oreochromis* spp.) e bacalhau (*Gadus morhua*) têm sido reconhecidos como hospedeiros altamente suscetíveis a cepas de Fno e Fnn, respectivamente, resultando em alta taxa de mortalidade apesar de afetarem outras espécies de peixes de água doce e salgada (Mauel et al., 2007; Colquhoun & Duodu, 2011; Nguyen et al., 2015). A Fno é

extremamente virulenta e tem sido responsável por mortes de tilápias-do-Nilo nos criatórios brasileiros (Raghianti et al., 2017). Em espécies de *Francisella* sp. há uma ilha de patogenicidade com 16-19 genes dentre eles *iglA*, *iglB*, *iglC* e *iglD* que são fatores de virulência relacionados ao loco de crescimento intracelular e também atuam no escape do fagolisossoma (Nano & Schmerk, 2007; Soto et al., 2010) Essa espécie é responsável por causar granulomas multifocais em órgãos internos como baço, rins e fígado, levando a hiporexia, anorexia e morte (Birkbeck et al., 2011; Colquhoun & Duodu, 2011; Soto et al., 2012; Raghianti et al., 2017).

Mundialmente surtos de franciselose já foram registrados em países como Japão, Tailândia, Taiwan, Indonésia, Noruega, Suécia, Reino Unido, Estados Unidos, Costa Rica e Chile (Soto et al., 2009; Nguyen et al., 2015). O primeiro relato confirmado de *Francisella noatunensis orientalis* no Brasil foi realizado em tilápias alevinos e juvenis de cinco regiões distintas de Minas Gerais (Leal et al., 2014). Posteriormente houve relatos em Santa Catarina (Jatobá et al., 2016), São Paulo (Assis et al., 2017) e um estudo com detecção molecular acrescentando casos do estado do Paraná (Sebastião et al., 2017). Todos eles foram relacionados com altas taxas de mortalidade.

Francisella spp. pode ser transmitida por contato direto, água, alimentos ou insetos vetores e fatores ligados ao equilíbrio ambiental e temperatura da água podem ter relação direta com a progressão da doença (Colquhoun & Duodu, 2011). Em um estudo experimental comprovou-se que tilápias mantidas a 25°C desenvolveram a doença e tiveram alta mortalidade e concentrações bacterianas esplênicas comparadas à outro grupo mantido a 30°C, adicionalmente não foi observado influência da alteração da salinidade da água no desenvolvimento da franciselose (Soto et al., 2012). Surtos no Brasil têm sido verificados principalmente durante o inverno (Leal et al., 2014; Sebastião et al., 2017).

O diagnóstico de franciselose pode ser feito pelos achados anatomopatológicos, cultivo, análise molecular e hibridização in situ. Na histopatologia achados semelhantes foram observados tanto em casos suspeitos como confirmados de franciselose que confluem-se doença granulomatosa sistêmica. O granuloma normalmente é composto por macrófagos espumosos hipertróficos, fibroblastos e leucócitos com um centro necrótico (Mauel et al., 2007; Colquhoun & Duodu, 2011) e poucas ou nenhuma bactéria são observadas em casos mais crônicos (Nylund et al., 2006), embora haja relatos de que bactérias coco-bacilares possam ser observadas dentro e fora dos macrófagos evidenciados com coloração de Giemsa (Soto et al., 2009; Nguyen et al., 2015). As lesões musculares são geralmente granulomatosas e infiltrativas (Camus et al., 2013; Raghianti et al., 2017).

Os achados anatomopatológicos juntamente com o cultivo do agente constitui o padrão ouro para o diagnóstico, contudo o cultivo de Fno é trabalhoso e requer meios especiais para o isolamento, uma vez que a maioria requer meios com o aminoácido cisteína (Colquhoun & Duodu, 2011). A Reação em Cadeia da Polimerase (PCR) foi utilizada em diversos trabalhos para a detecção e caracterização de Fno, inclusive no Brasil (Sebastião et al., 2017). Atualmente têm-se também utilizado a PCR em tempo real (qPCR) primeiramente realizado com um ensaio tendo como alvo o homólogo do gene *iglc* de *F. tularensis* (Soto et al., 2010). A qPCR também demonstrou alta sensibilidade e especificidade, assim como a cultura bacteriológica, de modo que pôde ser considerada para o diagnósticos de surtos de Fno (Assis et al., 2017). Por último a hibridização *in situ* demonstrou ser um teste capaz de identificar *Francisella* sp. em tecidos de peixes, contudo sem especificidade (Colquhoun & Duodu, 2011).

• Estreptococose

Estreptococose é uma das principais doenças que afetam peixes de cultivo intensivo e é uma das principais doenças da tilapicultura (Noga, 2010; Soto et al., 2016). *Streptococcus dysgalactiae* subsp. *dysgalactiae* (Costa et al., 2014), *Streptococcus iniae* e *Streptococcus agalactiae* (Soto et al., 2016) são os agentes de importância em tilápias-do-Nilo. Esse patógeno tem a capacidade de infectar diversos tipos de hospedeiros sendo o *Streptococcus iniae* um agente com capacidade zoonótica (Amal & Zamri-Saad, 2011). *Streptococcus* são cocos Gram-positivos e podem ocorrer em peixes de água salgada e doce e as septicemias são mais graves quando a temperatura é superior a 20°C e os peixes estão sob estresse (Pavanelli et al., 2008).

A via de transmissão direta peixe a peixe é a mais aceita, mas estudos também mencionam a possibilidade de transmissão entre carcaças de peixes contaminadas para peixes saudáveis, transmissão entre espécies diferentes (peixes de água doce e água salgada) além de escoriações e lesões de pele como porta de entrada. A água pode ser uma via de transmissão indireta, na qual as fezes de peixes infectados e/ou recém-introduzidos são a via de eliminação da bactéria para posteriormente infectar outros peixes (Nguyen et al., 2002; Amal & Zamri-Saad, 2011).

Clinicamente observa-se natação errática, escurecimento do corpo, exoftalmia, opacidade de córnea, hemorragias ao redor do opérculo e na base das nadadeiras e ulceração da epiderme. Frequentemente as hemorragias acometem o dorso e são superficiais, antes do pedúnculo caudal, no opérculo e ao redor da boca (Pavanelli et al., 2008; Noga, 2010). A natação errática e desvio do dorso podem justificar-se pelas lesões encefálicas (Noga, 2010). A exoftalmia pode ser uni ou bilateral, mais conhecida como olho de “popeye” e pode se desenvolver pela infecção retrobulbar (Noga, 2010; Amal & Zamri-Saad, 2011; Iregui et al., 2015). Em infecções por *Streptococcus dysgalactiae* subsp. *dysgalactiae* adicionam-se hiporexia, presença de lesões no tecido muscular e/ ou subcutâneo, como erosões, ulcerações e, principalmente, abscessos com maior predisposição do pedúnculo caudal com envolvimento da musculatura (Nomoto et al., 2006; Costa et al., 2014). Nesse caso há importância econômica, pois há um aumento na taxa de carcaças descartadas durante o abate e processamento de pescado no frigorífico (Costa et al., 2014).

A patogenia das lesões por *S. agalactiae* ainda é discutida, mas estudos experimentais recentes com tilápias vermelhas, por infecção oral e por imersão, indicam que o epitélio gastrointestinal constitui uma importante porta de entrada para o micro-organismo, onde posteriormente atingiria órgãos como baço, olhos e encéfalo por via hematogênica (Iregui et al., 2015). Estudos com *S. dysgalactiae* subsp. *dysgalactiae* demonstram mecanismos de virulência como propriedades hidrofóbicas, a capacidade de hemaglutinação de sua superfície celular e a presença de genes que codificam a exotoxina “streptolisina S” (Netto et al., 2011; Costa et al., 2014).

Além dos achados clínicos, à necropsia pode haver líquidos serossanguinolentos na cavidade abdominal, pele escurecida, esplenomegalia e opacidade do epicárdio (Inocente Filho et al., 2009; Noga, 2010). Microscopicamente pode ser observada meningite granulomatosa ou heterofílica (Noga, 2010; Zamri-Saad et al., 2010). Infiltrado mononuclear em meninges, olhos e epicárdio também foram verificados em infecção experimental por *S. agalactiae* (Inocente Filho et al., 2009). Pode haver congestão de fígado, baço e rim e o fígado pode conter áreas de infarto associadas a vasos sanguíneos com endotélio vacuolizado com colônias bacterianas dentro e fora dos vasos, muitas vezes preenchidos por trombos (Zamri-Saad et al., 2010). A demonstração de cocos Gram-positivos em encéfalo, rim, olhos e órgãos internos constituem um diagnóstico presuntivo de estreptococose (Amal & Zamri-Saad, 2011).

A confirmação do diagnóstico pode ser realizada pelo cultivo do agente e/ou utilização de PCR e imunohistoquímica. Técnicas de anticorpo fluorescente indireto já foram

testadas para identificação de *S. iniae* (Klessius et al., 2006). As técnicas de PCR primeiramente foram utilizadas com a utilização de primers universais como o 16s rRNA (Amal & Zamri-Saad, 2011), mas outras técnicas têm sido desenvolvidas, além de existirem kits comerciais para extração de DNA (Costa et al., 2014). A técnica de imunohistoquímica demonstra boa especificidade e sensibilidade assim como a PCR (Iregui et al., 2015).

• Micobacteriose

A micobacteriose é uma doença crônica progressiva que causa lesões granulomatosas sistêmicas por bactérias álcool-ácido-resistentes do gênero *Micobacterium*, principalmente por *Micobacterium marinum*, *Micobacterium fortuitum* e *M. chelonae* e tem maior frequência em peixes de aquários públicos. A maioria dos isolamentos é de *M. marinum* que afeta também o ser humano com maior frequência (Pavanelli et al., 2008). Uma possibilidade de transmissão da doença é a ingestão de alimentos contaminados e uma possível porta de entrada já estudada é o intestino (Ishikawa et al., 2001; Romano et al., 2012).

Os sinais clínicos são anorexia, emagrecimento, dispneia, exoftalmia, descoloração do tegumento, perda das escamas, ulceração e necrose das nadadeiras, contudo em salmonídeos de água fria pode haver mortalidade sem sinais clínicos (Pavanelli et al., 2008). Observou-se ainda distensão abdominal com líquido ascítico em *Elacatinus igaro* e exoftalmia com hemorragia intra-ocular em *Paralichthys orbignyanus* (Romano et al., 2012).

Na necropsia notam-se nódulos branco-acinzentados sistêmicos ou agrupados em qualquer órgão, especialmente baço, rim e fígado (Pavanelli et al., 2008). Na histopatologia observam-se granulomas típicos com centro necrótico, células epitelioides e cápsula espessa (Francis-Floyd, 2011; Romano et al., 2012). Um diagnóstico presuntivo pode ser feito com a demonstração de bacilos ácido-resistentes associados ao granuloma utilizando técnicas histoquímicas de boa sensibilidade como o Fite-Faraco, que pode demonstrar menos falsos negativos com relação ao Ziehl-Neelsen, além disso, a técnica de imunohistoquímica pode ser utilizada com alternativa de menor custo e boa especificidade para caracterização do agente (Romano et al., 2012). O isolamento de *Micobacterium* é trabalhoso, mas alguns autores ainda o consideram necessário para um diagnóstico definitivo (Pavanelli et al., 2008).

• Edwardsielse

Edwardsiella tarda e *Edwardsiella ictaluri* são enterobactérias Gram-negativas causadoras desta enfermidade, encontradas nos sedimentos dos tanques. A primeira provoca a septicemia em peixes de água quente como as tilápias e a segunda é o agente da septicemia entérica de *Ictalurus punctatus*, mas ambas já foram estudadas em tilápias (Pavanelli et al., 2008; Griffin et al., 2016). A *E. tarda* provoca pequenas lesões cutâneas que podem originar abscessos volumosos e convexos nos músculos laterais ou na cauda. Os abscessos são preenchidos por tecido necrótico e quando perfurados emitem gás com cheiro desagradável. Podem haver ainda nódulos brancos nas brânquias, despigmentação do tegumento e, em casos de septicemia, ascite, exoftalmia e prolapso anal.

Nos casos típicos de infecção por *E. ictaluri*, em peixes menores, pode haver lesões ulceradas no crânio que por ventura expõem os ossos da cabeça, chamada doença do “buraco na cabeça” (Pavanelli et al., 2008). Histologicamente encontra-se nefrite supurativa intersticial, hepatite supurativa, necrose de liquefação com gás no rim, fígado, baço e musculatura com úlceras, aumento de melanomacrófagos e hemossiderose no baço e granuloma visceral (linguado japonês) (Mohanty & Sahoo, 2007; Noga, 2010). Em tilápias, distensão abdominal e colônias granulares focais de bactérias ao longo dos tecidos podem ser encontradas (Roberts & Rodger, 2012).

O diagnóstico é feito pelos sinais clínicos, achados anatomopatológicos e isolamento bacteriano (Pavanelli et al., 2008), mas técnicas como Imunofluorescência, Elisa, PCR e/ou utilização de ampliação isotérmica de loop (LAMP) também foram utilizadas (Mohanty & Sahoo, 2007; Pavanelli et al., 2008).

• Vibriose

É uma importante bacteriose de peixes marinhos, mas supõe-se que qualquer espécie de peixe possa contrair a doença, seus principais agentes etiológicos são *Vibrio anguillarum*, *V. ordalli* e *V. salmonicida* (Pavanelli et al., 2008). *Vibrio vulnificus* é uma bactéria encontrada em moluscos, mas que pode causar septicemia fatal principalmente em

peessoas portadoras de doenças hepáticas e casos já foram associados à manipulação de tilápia (Vish et al., 2006).

As lesões causadas por espécies patogênicas para peixes têm a característica de produzir necrose de liquefação pela ação da digestão enzimática de fagócitos, como os neutrófilos ou por toxinas da própria bactéria. *Vibrio anguillarum* produz lesões necróticas focais a focalmente extensas na musculatura de salmão, porém menos necróticas e extensas do que as lesões por *Aeromonas* spp. e maiores do que as lesões de *V. ordalii*, o qual produz mionecrose cardíaca e esquelética.

Em animais cronicamente infectados as lesões de pele podem se tornar granulomatosas (Robert & Rodger, 2012). Úlceras hemorrágicas com exsudato branco rodeadas por um halo pigmentar negro é descrita e o diagnóstico basea-se na sintomatologia, observação de bactérias Gram-negativas no tecido hematopoiético, isolamento e caracterização do agente. A mortalidade chega a 80% em casos hiperagudos e é menor em casos mais crônicos (Pavanelli et al., 2008).

• **Aeromonas móveis**

Aeromonas hydrophyla é descrita como principal agente deste grupo causadora de doença septicêmica que afeta tilápias-do-Nilo de criatórios no Brasil. A transmissão é direta ou indireta, peixe a peixe ou por água e ração contaminadas. As lesões macroscópicas consistem em hemorragias múltiplas que tornam o tegumento com tom vermelho, assim como em órgãos internos. Há ainda exoftalmia, ascite, necrose de nadadeiras e cauda, esplenomegalia, hiperplasia do rim e petéquias e sufusões na parede da cavidade celomática (Pavanelli et al., 2008; Oliveira et al., 2014).

Microscopicamente há dermatite granulocítica necrótica mal delimitada. Quando envolve a musculatura, nota-se a desintegração de fibras musculares caracterizada por edema intersticial inflamatório. Necrose dos túbulos renais, gotículas hialinas e associações com pigmentos de lipofuscina e melanina livres podem estar presentes. Deve ser feita diferenciação com *Streptococcus* e *Edwardsiella* (Oliveira et al., 2014). O isolamento deve ser feito de forma asséptica preferencialmente a partir de coletas de rim e encéfalo e a identificação da espécie pode ser feita por PCR (Pavanelli et al., 2008; Oliveira et al., 2014).

• Outras bactérias

Piscirickettsia salmonis e a *Nocardia* spp. são patógenos considerados para diagnóstico diferencial de franciselose (Colquhoun & Duodu, 2011). A *P. salmonis* é mais descrita em salmonídeos, mas pode afetar outras espécies causando lesões granulomatosas. Dentre outras lesões pode causar necrose da derme e epiderme com degeneração da musculatura sub-dermal. Comumente também notam-se macrófagos carregados com *P. salmonis*. (Mauel; Miller, 2002).

Nocardia spp. é importante causadora de doença em peixes no Japão, Indonésia, Taiwan e China em peixes de água salgada, mas já foi descrita em tilápias. Essa bactéria pode resultar em altas taxas de mortalidade e clinicamente notam-se nódulos nas brânquias, baço, rim e fígado, com ou sem úlceras com nódulos cutâneos múltiplos. Esses nódulos na histopatologia são granulomas e o imprint das lesões corados por Gram ou Ziehl-Neelsen é um método rápido de observação da bactéria. O cultivo pode ser difícil (55%) e a PCR é um bom método de confirmação do agente (Labrie et al., 2008).

2.4 Técnicas de diagnóstico de doenças bacterianas em peixes teleósteos

O diagnóstico acurado de doenças infecciosas em peixes requer uma coleta criteriosa de material. Em casos de surtos de mortalidade deve-se determinar uma quantidade de peixes a serem enviadas para a análise laboratorial onde normalmente são feitos exames parasitológicos e de necropsia (Pavanelli et al., 2008; Noga, 2010; Tavares et al., 2014). Essa quantidade é variável, mas o isolamento do agente etiológico tem sido feito quando analisados de 5 a 8 peixes moribundos ou doentes que devem ser enviados de preferência refrigerados, ressaltando-se que não devem ser coletados peixes mortos pela possibilidade de autólise tecidual e contaminação da carcaça (Tavares et al., 2014).

Antes do início da necropsia pode ser feito um exame simples fazendo um raspado úmido de tegumento e/ou de brânquias, comprimido entre lâmina e lamínula, e observado ao microscópio onde podem ser observados parasitos, fungos e bactérias filamentosas (Pavanelli et al., 2008; Noga, 2010). A coleta de material para bacteriologia deve ser feita após o exame externo e a desinfecção do tegumento. Utilizando-se materiais assépticos, deve-se coletar fragmentos de órgãos, a depender da suspeita. De modo geral rim,

fígado, baço e sangue devem ser coletados quando se suspeita de infecções bacterianas ou condições septicêmicas (Pavanelli et al., 2008). Os tecidos coletados serão semeados em meios de cultura seletivos para posterior avaliação dos resultados (Tavares et al., 2014). Durante a necropsia poderão também ser coletados fragmentos dos principais órgãos para exame virológico que devem ser refrigerados a 4°C até serem processados; e fragmentos de cerca de 1 cm³ conservados de forma rotineira em solução de formalina neutra a 10% podem ser submetidos à histopatologia (Noga, 2010; Tavares et al., 2014).

3. MATERIAL E MÉTODOS

3.1 Coleta das amostras

Durante o período de maio a setembro de 2017 foram coletados 70 filés de tilápia-do-Nilo (*Oreochromis niloticus*) descartados na linha de inspeção de um frigorífico sob Inspeção Federal que recebe peixes de criatórios dos estados de Goiás, Distrito Federal, São Paulo e Minas Gerais, Brasil. As amostras foram acondicionadas em sacos plásticos, refrigeradas e encaminhadas para análise anatomopatológica. O número do lote dos peixes, a cidade de origem dos mesmos, a quantidade em quilos de filés descartados e filetados no dia e o peso médio dos peixes processados foram obtidos com o frigorífico. A média do peso das tilápias-do-Nilo processadas nos lotes positivos para *Streptococcus agalactiae* e/ou Fno foi de 851,2 gramas com desvio padrão de 88,77 (Tabela 2). A taxa de descarte (TD) dos lotes acometidos foi calculada por uma porcentagem simples entre o quilo de filé descartado pelo total em quilos da filetagem do lote.

Tabela 2- Listagem do peso médio, média e desvio padrão dos peixes abatidos no frigorífico por lote e agente etiológico.

Lote	Agente etiológico positivo	Peso médio dos peixes (gramas)
Lote 1	<i>Streptococcus agalactiae</i>	748
Lote 2	Fno	776
Lote 3	<i>Streptococcus agalactiae</i> e Fno	910
Lote 4	<i>Streptococcus agalactiae</i> e Fno	959
Lote 5	<i>Streptococcus agalactiae</i>	863
	Média	851,2
	Desvio Padrão	88,77

3.2 Exame anatomopatológico

Os filés coletados na linha de inspeção foram avaliados em sua superfície lateral dividindo-a em região cranial (região entre altura da cabeça até posterior a nadadeira peitoral); região mediana (região entre a nadadeira peitoral a anal) e região caudal [compreende a região do pedúnculo caudal] (Figura 5). Foi realizada a interpretação e descrição das alterações macroscópicas. A lesão foi considerada de grau leve quando era predominantemente focal, não exsudativa e menor que 0,5 cm de diâmetro. Graus moderados a acentuados foram registrados quando a lesão afetava multifocalmente a difusamente todas as regiões e/ou possuía mais de 1,0 cm de diâmetro ou aspecto repugnante. Em seguida, amostra de cada lesão foi coletada e fixada em solução de formalina tamponada a 10%, clivadas, processadas rotineiramente para histologia, emblocadas em parafina e coradas pela hematoxilina e eosina (HE). Para avaliação microscópica foram analisadas as características morfológicas como: natureza da lesão (inflamatória, degenerativa ou neoplásica), distribuição, tipo de infiltrado leucocitário, presença de melanomacrófagos, presença de bactérias, intensidade, tempo da lesão (agudo ou crônico) e resposta do tecido adjacente. Adicionalmente foi realizada coloração especial de Gram, Giemsa e Ziehl-Neelsen, quando necessário.

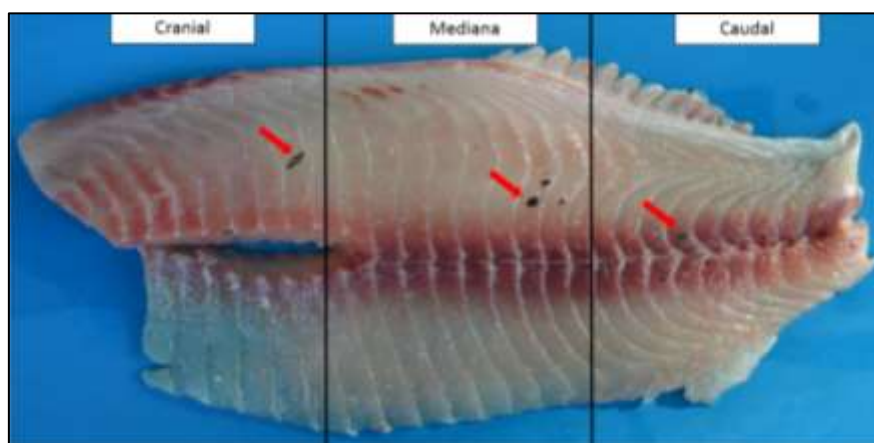


Figura 5 – Esquema de divisão das regiões de filé de tilápia-do-Nilo para estudo da distribuição das lesões. Nesse caso notam-se pontos pretos acometendo concomitantemente as três regiões.

3.3 Extração de DNA

Durante a avaliação macroscópica, amostras dos 70 filés foram seccionados no local da alteração e acondicionados em microtubos lacrados, em duplicata. As amostras foram congeladas a -80°C . Foi realizado exame de reação em cadeia da polimerase (PCR) para *Streptococcus agalactiae* e PCR em tempo real (qPCR) para *Francisella noatunensis* subsp. *orientalis* (Fno). Logo em seguida, as amostras de tecido foram descongeladas e a extração de DNA realizada a partir de fragmentos de tecido usando o kit Wizard Genomic DNA Purification® (Promega, EUA) de acordo com instruções do fabricante. O DNA extraído foi quantificado com o equipamento NanoDrop (Thermo Scientific) e armazenado a -80°C até o uso.

3.4 PCR em tempo real (qPCR) para Fno

A detecção da bactéria *Francisella noatunensis* subsp. *orientalis* foi realizada por PCR em tempo real (qPCR) de acordo com Soto et al. (2010) com algumas modificações. Foram utilizados os iniciadores iglC forward (5' GGG CGT TAT CTA AGG ATG GTA TGA G 3') e (iglC reverse 5' AGC ACA GCA TAC AGG CAA GCT A 3') (ambos adquiridos da empresa Sigma-Aldrich), bem como, a sonda iglC probe 5' FAM (fluorescente 5-carboxifluoresceína)- ATC TAT TGA TGG GCT CAC AAC TTC ACA A- TAMRA -1 3' (IDT, EUA). As reações foram realizadas com o reagente GoTaq Probe qPCR Master Mix (Promega, EUA). O equipamento Quantstudio (Life Technologies, EUA) foi utilizado para a realização da PCR em tempo real. O mix da reação foi composto por 1X de master mix, $0,6\text{ mmol L}^{-1}$ de cada primer, $0,25\text{ mmol L}^{-1}$ de sonda e 100 ng de DNA modelo em um volume final de 20 μL . Aquisição e análise de dados foram realizados usando o software QuantStudio Real-Time 2014, versão 1.1 (Life Technologies). Os resultados da qPCR foram interpretados de acordo com Assis et al. (2016), sendo consideradas positivas as amostras com $\text{Cq} \leq 35$. A qPCR foi realizada de acordo com os parâmetros recomendados pelo "MIQE guidelines" (Bustin et al., 2009; Bustin, 2010).

3.5 PCR para *Streptococcus agalactiae*

A detecção da bactéria *Streptococcus agalactiae* foi realizada por PCR de acordo com Mata et al. (2004) com algumas modificações. Foram utilizados os iniciadores Sdi61 (5'AGGAAACCTGCCATTTGCG 3') e Sdi252 (5'CAATCTATTTCTAGATCGTGG 3') (ambos adquiridos da empresa Sigma-Aldrich). A reação foi realizada com o Kit GoTaq Polymerase (Promega, EUA). O mix da reação consistiu de 1x de tampão, 0,25 mM de dNTPs, 2,0 mM de MgCl₂, 1,0 μM de cada primer e 1,5 U Taq polimerase para um volume final de 25 μL de reação. Foram utilizados 100 ng de DNA template. A amplificação foi realizada com 1 ciclo a 95°C por dois minutos; 25 ciclos de 95°C por um minuto, 55°C por um minuto e 72°C por 90 segundos; e extensão final a 72°C por cinco minutos. A PCR foi realizada em termociclador Veriti 96-well (Applied Biosystems, EUA). Os produtos das reações foram visualizados através da eletroforese em gel de agarose 2% e revelados com brometo de etídio 0,5 mg/ml. As imagens dos géis foram capturadas pelo equipamento L-PIX (Loccus Biotecnologia, Brasil).

4. RESULTADOS

Das amostras encaminhadas para exame molecular, 30/70 (42,85%) foram positivas no PCR para *Streptococcus agalactiae*, 14/70 (20%) positivas na qPCR para Fno, 3/70 (4,28%) positivas para ambas as bactérias e 23/70 (32,86%) foram inconclusivas quanto à etiologia. Portanto, aproximadamente 67 % das amostras com etiologia definida estiveram associadas ao *S. agalactiae* e/ou Fno. Os lotes positivos para Fno eram provenientes do Sul [Gouvelândia (18°38'31" S 50°0,3'57" O)] e Leste de Goiás [Abadiânia (16°12'14" S 48°42'25"O)] e Sul de Minas Gerais [São José da Barra (20°43'04" S 46°18'39" O)]. Já os positivos para *S. agalactiae* vieram do Sul [Gouvelândia (18°38'31" S 50°0,3'57" O)] e Oeste de Goiás [Ivolândia (16°36'07" S 50°47'38"O)] (Figura 6). As taxas de descarte (TD) para estes lotes acometidos variaram de 0,2 a 2% da filetagem.

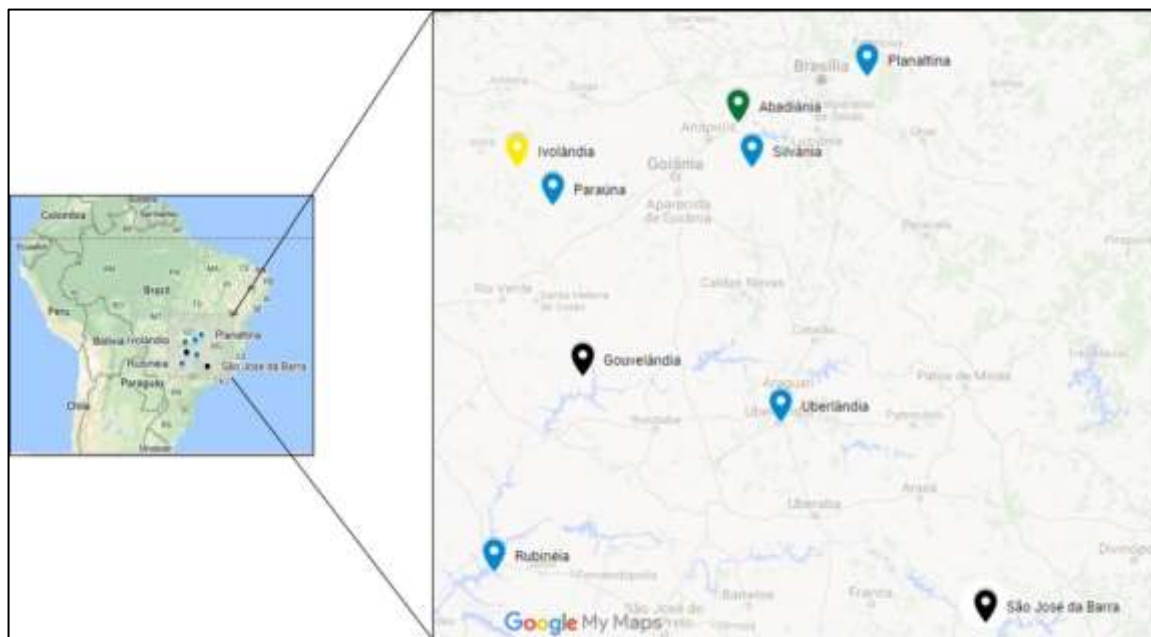

Figura 6 – Mapa das cidades de origem dos lotes de tilápias-do-Nilo pertencentes às regiões Sudeste e Centro-Oeste do Brasil. Marcador preto = positivos para *Streptococcus agalactiae* e Fno; Marcador verde = positivo apenas para Fno; Marcador amarelo = positivo apenas para *Streptococcus agalactiae*; Marcador azul = não testadas.

4.1 Análise macroscópica

As alterações macroscópicas resumiram-se em pontos pretos lisos, planos e superficiais multifocais ou multifocais a coalescente em ambas as superfícies do filé ou que se entremeavam nos miômeros e mioseptos. Ocasionalmente essas lesões eram maiores atingindo aproximadamente 1,5 x 0,7 cm e, menos frequentemente, assumiam tonalidades marrom e vermelha. Outro padrão macroscópico observado foram cavitações irregulares semelhantes a abscessos que permeavam a superfície de corte do filé. Majoritariamente essas cavitações eram multifocais a coalescentes, delimitadas por uma área amarela firme e uma delgada cápsula cinza ou preta. Da superfície de corte fluía moderada quantidade de conteúdo pastoso marrom ou amarelado e, com algumas exceções, assumiam consistência sólida granular e preta. Em um caso positivo para Fno notou-se uma área focal saliente interpretada como um granuloma. Por último, outras lesões se distinguiram por áreas brancas bem delimitadas multifocais sem positividade para nenhum dos agentes.

Levando-se em conta a frequência dessas alterações por agente, as cavitações estavam presentes em 27/30 (90%) das amostras positivas para *S. agalactiae* e as alterações

pigmentares não exsudativas, na forma de pontos ou áreas pretas, estavam presentes em 12/14 (85,71%) nas amostras positivas para Fno. A associação dos dois agentes não demonstrou uma tendência na apresentação macroscópica. Tomando-se os casos inconclusivos, áreas ou pontos pretos (18/23) e cavitações (10/23) foram os mais representativos. A porcentagem das lesões macroscópicas por agente etiológico encontradas em filés de tilápia-do-Nilo estão demonstradas na Figura 7.

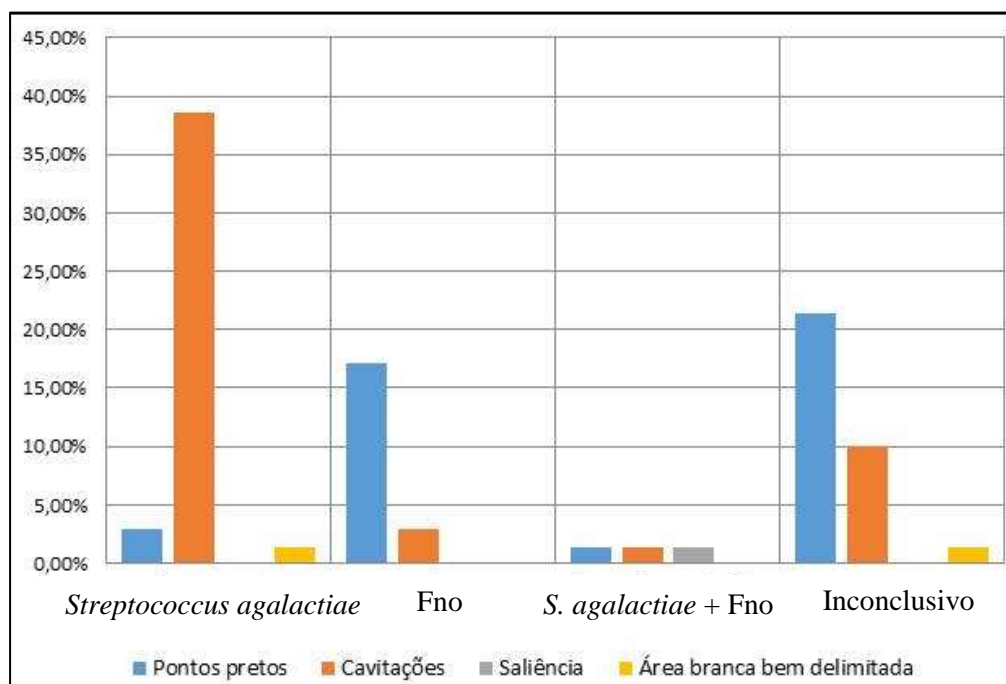


Figura 7 – Frequência em porcentagem das lesões macroscópicas encontradas em filés de tilápia-do-Nilo descartados em frigorífico por agente etiológico.

Quanto à distribuição das lesões por *S. agalactiae*, 60% afetaram a região do pedúnculo caudal e 93,3% foram observadas mais claramente na superfície medial, que corresponde à superfície de corte da filetagem. Já nos casos positivos para Fno as lesões tiveram um padrão multifocal principalmente na superfície lateral do filé. Nos três casos de associação de agentes as lesões foram distribuídas proporcionalmente com maior destaque para a superfície lateral (Tabela 3). Por último, verificou-se que a repetição de lesões de grau acentuado foi maior nas infecções por *S. agalactiae* do que para os demais (Figura 8). As lesões de *S. agalactiae* demonstraram ser maiores, mais exsudativas e com aspecto repugnante na maioria das vezes (Figura 9), enquanto as de Fno eram lesões menos exsudativas e sólidas (Figura 10), porém assumia, nas formas mais graves, aspecto proliferativo. (Figuras 11).

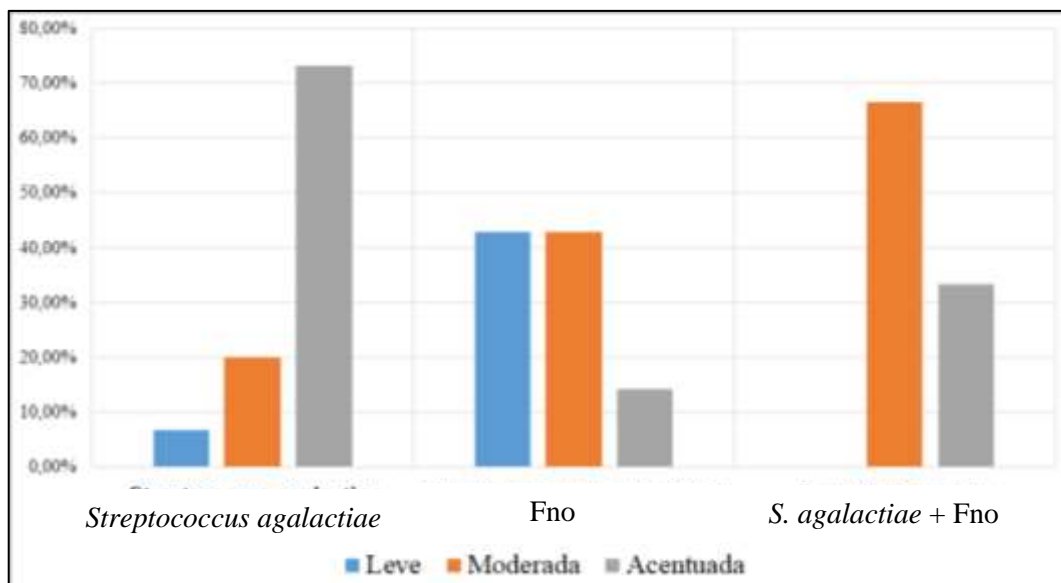


Figura 8 – Porcentagem do grau de intensidade de lesão macroscópica em filés de tilápia-do-Nilo condenados em frigorífico por agente etiológico.

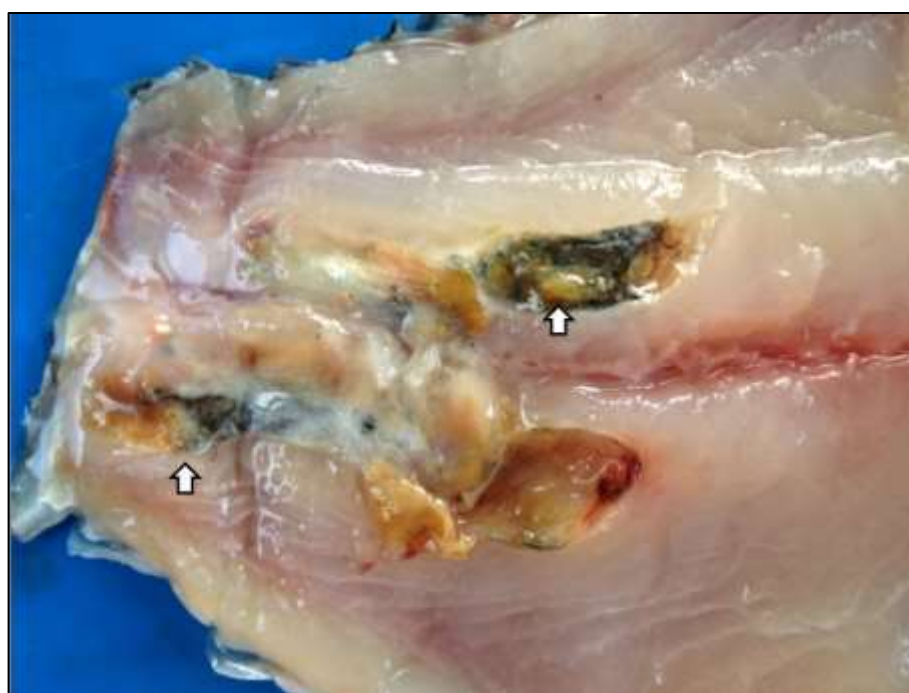


Figura 9 – Infecção por *Streptococcus agalactiae* em tilápia-do-Nilo. Músculo esquelético, superfície medial: Nota-se cavitação multifocal a coalescente com fundo cinza e exsudato amarelo (setas) de tecido necrótico na região caudal.



Figura 10 – Infecção por *Francisella noatunensis* subsp. *orientalis* em tilápia-do-Nilo. Músculo esquelético. Notam-se pontos pretos multifocais na superfície lateral do filé (seta).

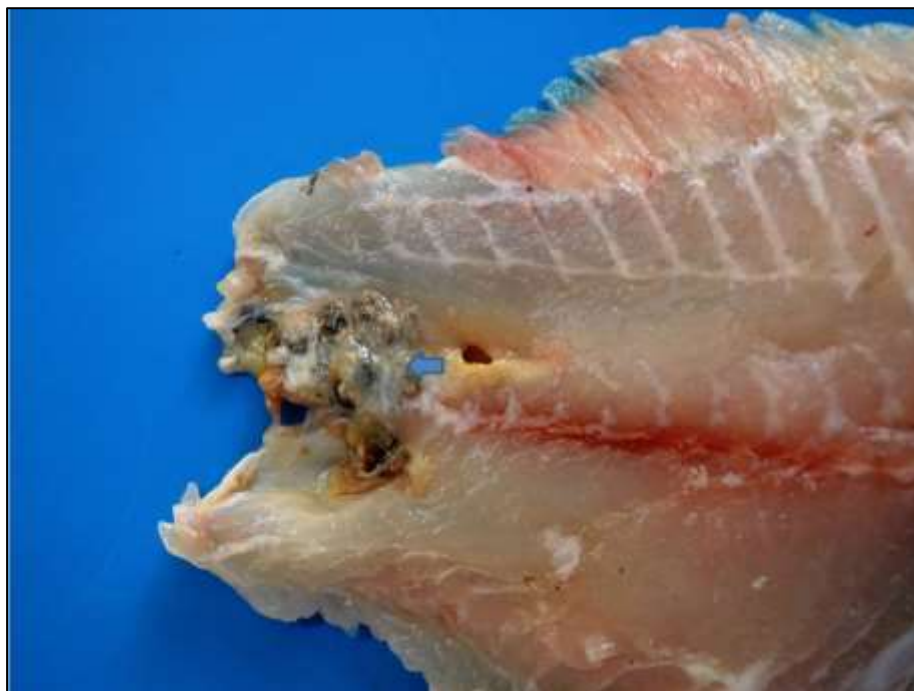

Figura 11 - Infecção por *Francisella noatunensis* subsp. *orientalis* em tilápia-do-Nilo. Nota-se granuloma focalmente extenso acentuado na região caudal com aspecto proliferativo (seta).

Tabela 3 - Distribuição e porcentagem das lesões macroscópicas de filé de tilápia-do-Nilo segundo a região do filé e superfície, relacionado ao agente etiológico.

Agente etiológico	Porção do filé							Superfície do Filé		
	Cranial (CR)	Mediana (ME)	Caudal (CA)	CR-ME-CA	CR-ME	CR-CA	ME-CA	Medial	Lateral	Medial-Lateral
<i>Streptococcus agalactiae</i>	(0%) 0/30	(33,33%) 10/30	(60%) 18/30	(3,33%) 1/30	(0%) 0/30	(3,33%) 1/30	(0%) 0/30	(93,33%) 28/30	(3,33%) 1/30	(3,33%) 1/30
Fno	(0%) 0/14	(14,28%) 2/14	(7,14%) 1/14	(42,86%) 6/14	(14,28%) 2/14	(7,14%) 1/14	(14,28%) 2/14	(14,28%) 2/14	(78,57%) 11/14	(7,14%) 1/14
<i>S. agalactiae</i> + Fno	(33,33%) 1/3	(0%) 0/3	(33,33%) 1/3	(0%) 0/3	(0%) 0/3	(0%) 0/3	(33,33%) 1/3	(33,33%) 1/3	(66,67%) 2/3	(0%) 0/3

4.2 Análise microscópica

Microscopicamente tanto os pontos pretos como as cavitações consistiam em miosites granulomatosas e/ou piogranulomatosas com variados graus de necrose e reação do tecido adjacente que foi a principal lesão nos dois agentes (Figura 12). Os granulomas tinham dois aspectos distintos: ora eram piogranulomas com centro repleto de debris celulares eosinofílicos e núcleos cariorréticos que alcançavam até 5 mm de diâmetro (necrose de liquefação) e, por vezes, com miríades bacterianas (Figuras 13 e 14); ora apareciam como granulomas com centro menor e menos proeminente do que o infiltrado histiocítico, que ocorreram principalmente nos casos positivos para Fno (Figuras 15). A área necrótica nas duas lesões granulomatosas era circundada por uma até cinco camadas de macrófagos epitelioides (Figura 16) além de infiltrado de linfócitos, plasmócitos, macrófagos espumosos e granulócitos em meio à proliferação de fibroblastos e fibras de colágeno (fibrose) (Figura 17 e 18A). A coloração preta foi correlacionada com a participação de melanomacrófagos que eram constantemente presentes nos bordos do granuloma ou em meio aos macrófagos epitelioides. Estas células apresentavam citoplasma estrelado com grande quantidade de grânulos pretos a marrons intracitoplasmáticos ou livres facilmente distinguíveis à histologia (Figura 18 B).

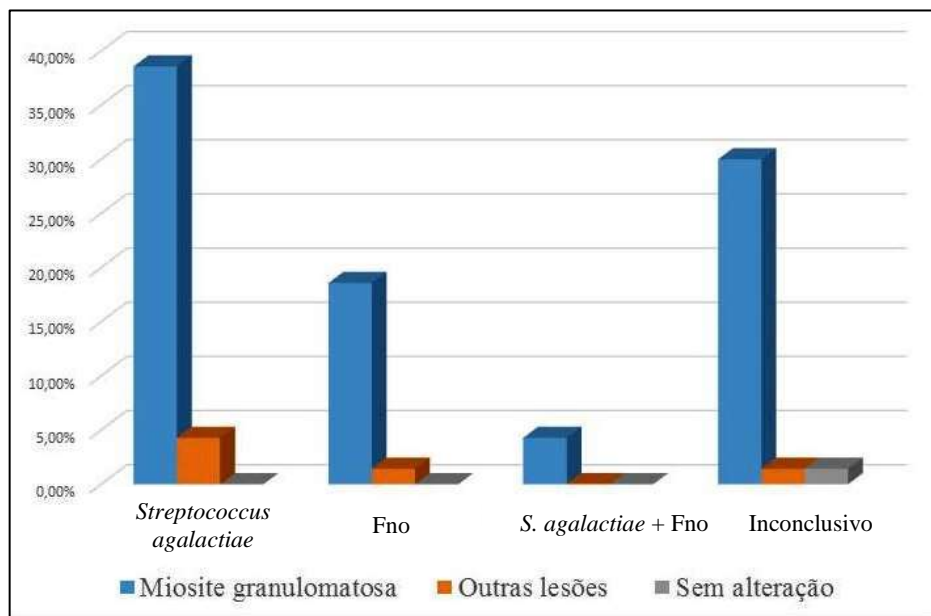


Figura 12 – Comparativo da porcentagem do diagnóstico morfológico/lesões de filé de tilápia-do-Nilo condenadas em frigorífico segundo o agente etiológico.

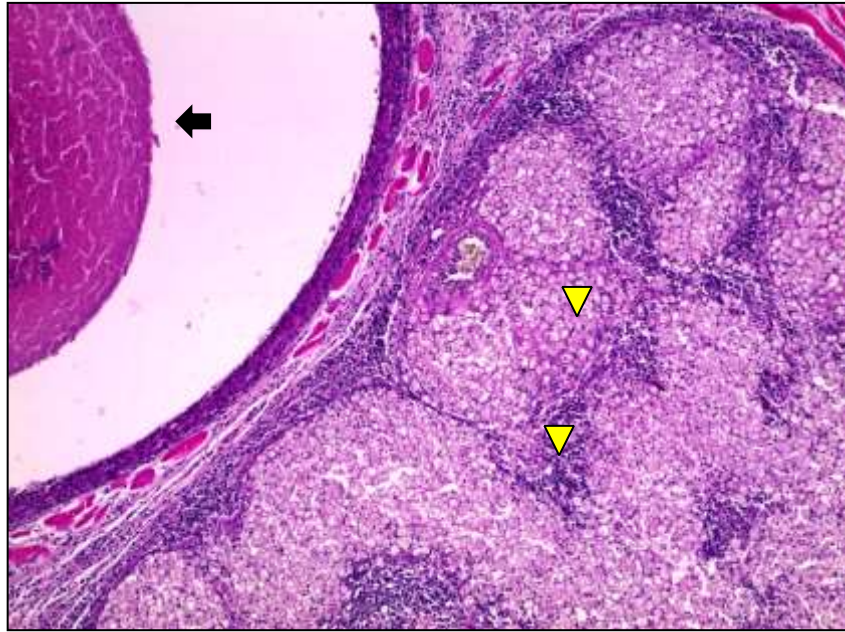


Figura 13 – Infecção por *Streptococcus agalactiae* em tilápia-do-Nilo. Músculo esquelético: Miosite piogranulomatosa com piogranuloma focalmente extenso preenchido por debris celulares (seta) e cercado por macrófagos epitelioides. Há ainda agregados de macrófagos espumosos rodeados por infiltrado de linfócitos e plasmócitos. HE, Obj. 10x.

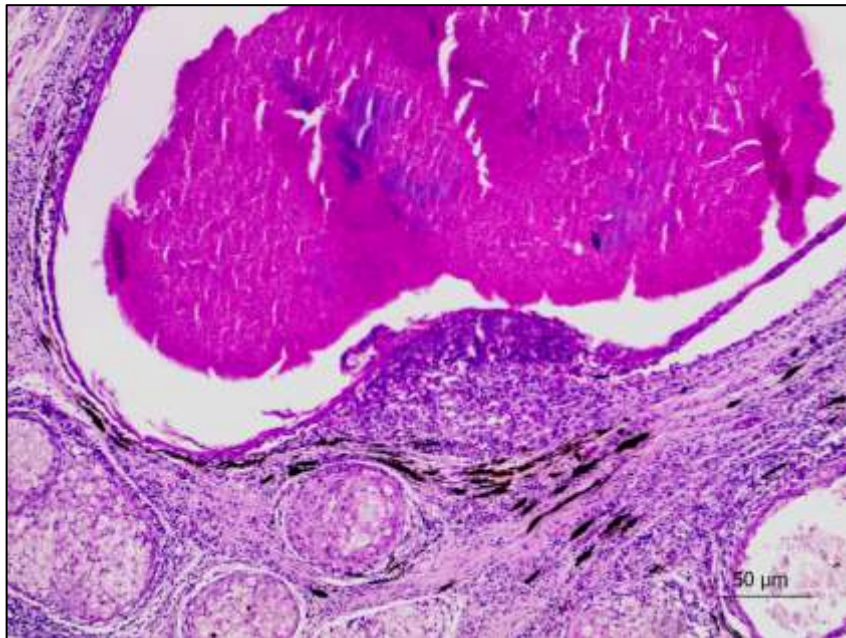


Figura 14 – Infecção por *Streptococcus agalactiae* em tilápia-do-Nilo. Músculo esquelético: Nota-se piogranuloma focalmente extenso contendo debris celulares e miríades bacterianas basofílicas (HE).

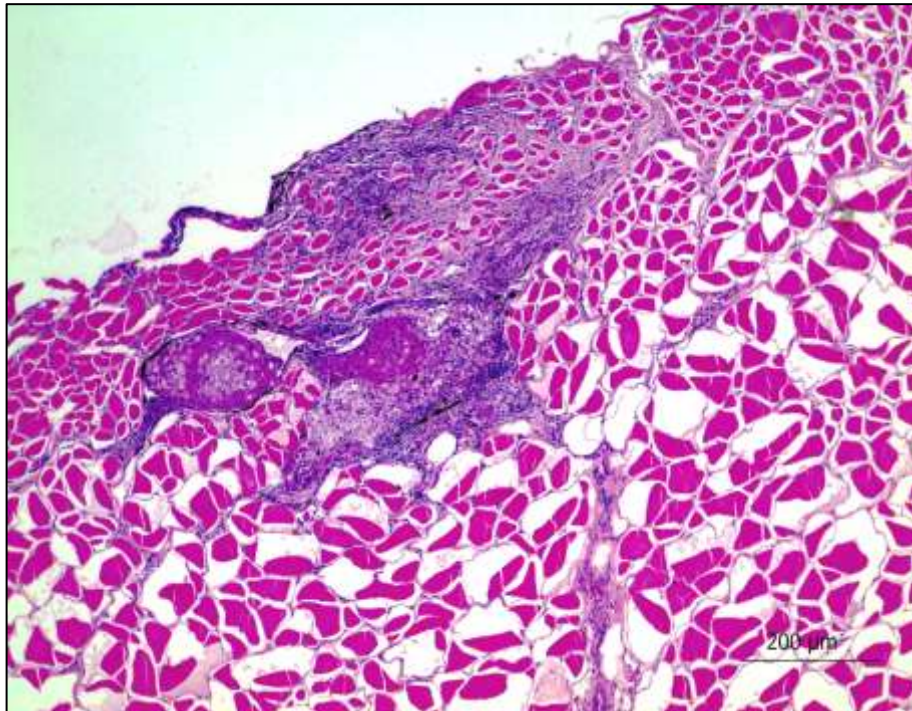


Figura 15 - Infecção por *Francisella noatunensis* subsp. *orientalis* em tilápia-do-Nilo. Músculo esquelético: Observam-se granulomas envolvendo a musculatura na superfície do filé (HE).

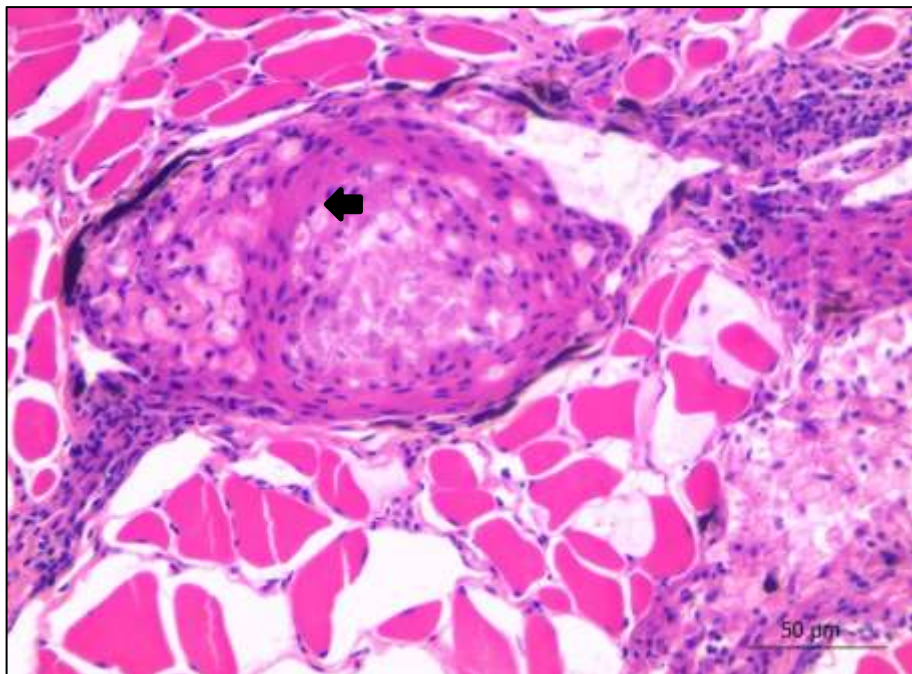


Figura 16 – Infecção por *Francisella noatunensis* subsp. *orientalis* em tilápia-do-Nilo. Músculo esquelético: Observa-se granuloma circundado por macrófagos epitelioides (seta), macrófagos espumosos e melanomacrófagos (HE).

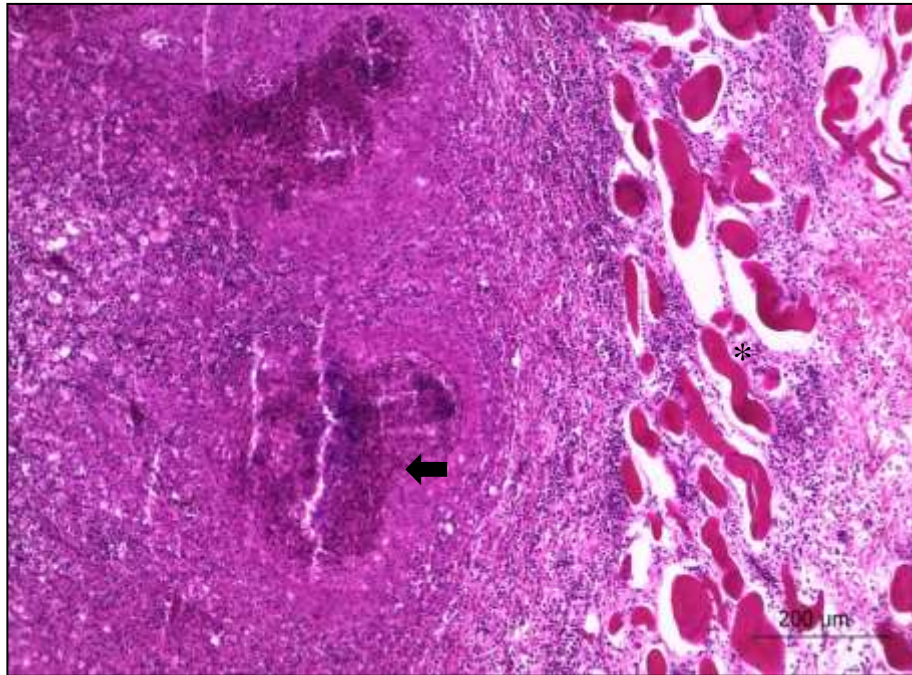


Figura 17– Infecção por *Francisella noatunensis* subsp. *orientalis* em tilápia-do-Nilo. Músculo esquelético: observa-se lesão acentuada com substituição do tecido por macrófagos, células epitelioides com necrose central (seta) e infiltrado mononuclear, além de reação do tecido adjacente com fibrose (asterisco) (HE).

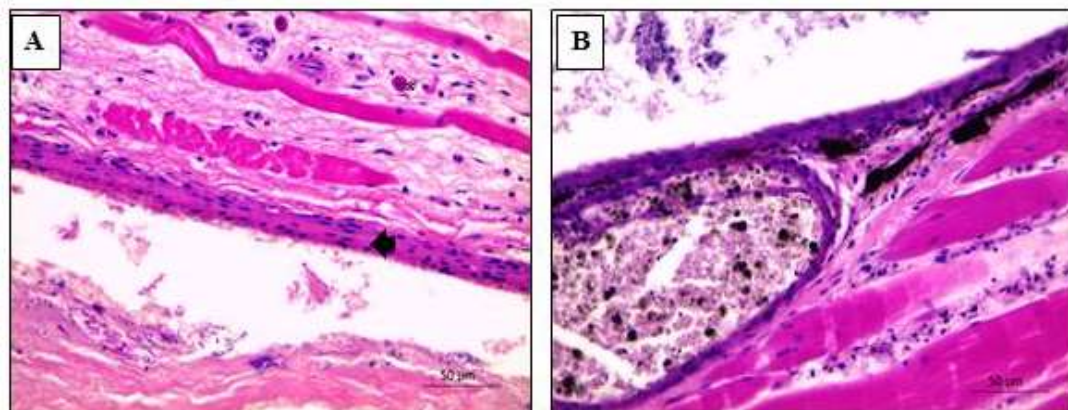


Figura 18 – Infecção por *Streptococcus agalactiae* em tilápia-do-Nilo. Músculo esquelético: Miosite granulomatosa. (A) Granuloma circundado por macrófagos epitelioides (seta). Acima dos macrófagos, nota-se uma miofibrila com sarcoplasma flocculado (necrose floccular) e infiltrado de granulócitos em meio a fibrose intersticial (asterisco). (B) Nota-se infiltrado de melanomacrófagos (HE).

Comparando-se a reação granulomatosa promovida pelo *S. agalactiae* e pela *Fno* notou-se que *S. agalactiae* desencadeia uma resposta inflamatória necrotizante mista, ou seja, com participação de todas as linhagens de leucócitos mononucleares e

polimorfonucleares (granulócitos e heterófilos). Já lesões de Fno demonstraram ter menor participação de granulócitos e granulomas de aspecto mais sólido (Tabela 4). Outra característica importante foi que a observação de miríades bacterianas na coloração de rotina foi possível somente em casos de infecção por *S. agalactiae*. Em quatro desses casos foram verificadas, à coloração de Gram, grande quantidade de cocos Gram-positivos azuis (Figura 19). Do mesmo modo, nas amostras positivas para Fno ou para ambas as bactérias, em 8/17 notaram-se cocos azuis sugestivos de bactérias, à coloração de Giemsa. Contudo esses cocos foram de difícil visualização nos casos de Fno. Ademais, nos 23/23 casos inconclusivos não se observaram bactérias álcool ácido resistentes na coloração de Ziehl-Neelsen e Fit Faraco.

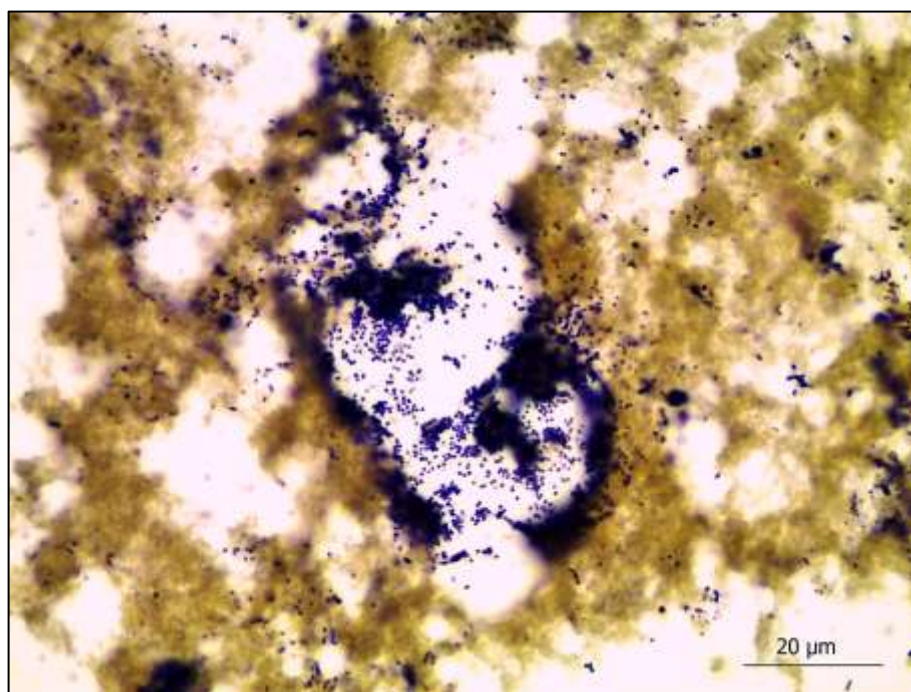


Figura 19 – Infecção por *Streptococcus agalactiae* em tilápia-do-Nilo. Músculo esquelético. Cocos gram-positivos corados em azul no centro de uma área necrótica (Coloração de Gram).

Invariavelmente foram notadas alterações no tecido muscular adjacente aos granulomas e/ou piogranulomas, dentre elas degeneração hialina, necrose granular ou flocular, expansão do perimísio e miosepto por fibrose, infiltrado inflamatório mononuclear permeando as miofibras, centralização do mionúcleo na miofibrila e diferentes estágios de regeneração muscular, por vezes com miofibras fragmentadas e cercadas por fibrose (regeneração imperfeita). Esses achados representavam um morfológico de miopatia necrotizante polifásica crônica.

O filé com áreas brancas apresentou lesão muscular crônica como infiltrado mononuclear, necrose flocular de miofibras, fibrose, mineralização acentuada e regeneração e foi classificada como miopatia crônica acentuada não específica com mineralização.

Tabela 4 - Caracterização comparativa da frequência dos achados microscópicos (P) pelo número de amostras (P/N) em filés de tilápia-do-Nilo segundo o agente etiológico.

Agente etiológico	Necrose	Mi*	Fibrose	Gr*	MM*	Bac*	Reação de tecido adjacente	MEp*	Mesp*	Linf.*	Plasm.*
<i>Streptococcus agalactiae</i>	30/30	12/30	29/30	30/30	28/30	12/30	30/30	29/30	28/30	30/30	26/30
Fno	14/14	0/14	14/14	5/14	14/14	0/14	14/14	13/14	13/14	14/14	12/14
<i>S. agalactiae</i> + Fno	3/3	0/3	3/3	3/3	3/3	0/3	3/3	3/3	3/3	3/3	3/3

* Mi = Mineralização; Gr = Granulócitos; MM = Melanomacrófago; MEp = Macrófago epitelióide; Mesp = Macrófago espumoso; Bac.= bactérias; Linf. = linfócitos; Plasm. = plasmócitos.

5. DISCUSSÃO

Além de possibilitar um diagnóstico sugestivo dos possíveis agentes envolvidos nas lesões, a histopatologia esclareceu diversos pontos divergentes com relação à variação morfológica das lesões promovidas por *Streptococcus agalactiae* e Fno em filés de tilápia-do-Nilo descartados em frigorífico e este estudo demonstrou a viabilidade do exame anatomopatológico para o diagnóstico de lesões em frigoríficos de peixes. O diagnóstico *post-mortem* é importante para doenças de peixes e inclui a coleta de amostras para exame parasitológico, microbiológico, isolamento viral e histopatológico (Pavanelli et al., 2008; Noga, 2010). O exame *post-mortem* também é útil em abatedouros-frigoríficos tanto de mamíferos como de pescados no sentido de verificar lesões ou alterações que comprometam a qualidade, o padrão comercial ou a viabilidade do produto para o consumo humano, o que torna esses estabelecimentos ótimos instrumentos de estudo e pesquisa de diagnóstico em animais (Ungal et al., 1990; Tessele et al., 2013). Em filés de salmão (*Salmo salar*), por exemplo, há estudos relacionados a lesões caracterizadas por manchas de melanina, alterações de coloração e textura que cursam com perdas econômicas na indústria (Farber, 2017).

As pigmentações pretas dos filés foram atribuídas à inflamação tecidual crônica com participação de melanomacrófagos que, por produzirem melanina, conferiram esta cor. Essas células podem atuar na inflamação crônica dos peixes e tem sido frequentemente vistas em lesões granulomatosas em tilápias-do-Nilo sendo fusiformes com núcleo central e pigmentos melânicos intracitoplasmáticos (Matushima et al., 2006). Todavia, melanomacrófagos albergam outros pigmentos como lipofuscina, ceróide e hemossiderina (Agius & Roberts, 2003). Lesões granulomatosas com pigmentação preta semelhantes em filés de tilápia-do-Nilo (Mauel et al., 2007) e Salmão do Atlântico (Larsen et al., 2012; Farber, 2017) já foram descritas. Segundo Mauel et al. (2007), os prejuízos relacionados às lesões de *Francisella* sp. deram-se ao aproveitamento dos filés afetados para subprodutos de

menor valor comercial; ou, pela tentativa de extirpar esses pontos pretos retirando musculatura adicional junto com a pele, diminuindo o peso final e o valor do filé. Os pontos pretos verificados nos filés infectados por Fno eram aleatoriamente distribuídos sem predileção por determinada região do filé o que certamente impediu a retirada de todos os pontos e o aproveitamento do restante.

Em relação à lesão microscópica, o granuloma formado por Fno, em qualquer estágio de progressão, teve maior componente histiocítico, em relação aos granulomas ou piogranulomas formados por *S. agalactiae*, possivelmente por fatores ligados a sua patogenia. De um modo semelhante à *Francisella tularensis*, organismos desse gênero são bactérias intracelulares e possuem fatores de virulência como o gene *iglc*, necessário para a sobrevivência intra-macrofágica por promover a inibição da fusão do fagossoma com o lisossoma, o que posteriormente levará ao desenvolvimento de uma resposta imune inata mediada por ativação de receptores de reconhecimento padrão (PRRs) localizados na superfície celular ou endossomas como receptores Toll-like (TLRs) e intracitoplasmáticos como NLRs (Nod-like receptor), liberação de interferons e interleucinas e atuação de células tipo TH1 (Colquhoun & Duodu, 2011; Bakkemo et al., 2011; Celli; Zahrt, 2013). Esta resposta imune culminará com a ativação de mais macrófagos e formação do granuloma.

S. agalactiae foi o agente etiológico mais frequente nas lesões encontradas nos filés. As cavitações semelhantes a abscessos com fundo cinza ou preto e exsudativas, principalmente no pedúnculo caudal, e aspecto repugnante chamaram a atenção nesta bacteriose, devido a extensas áreas de necrose de liquefação que o agente promoveu no centro das cavitações. Esse fato pôde ser devido ao embolismo bacteriano, rápida proliferação do agente e liberação de exotocinas e citocinas inflamatórias promovendo o dano tecidual. A patogenia do *S. agalactiae* em peixes ainda têm sido discutida, mas há fortes indícios de que a principal porta de entrada da bactéria seria o trato gastrointestinal, a partir do qual poderia multiplicar-se em células da mucosa até atingir a circulação sistêmica e progressivamente há proliferação massiva do microorganismo com lesões graves e progressivas nos órgãos alvo (Iregui et al., 2015). Estudos sobre a atuação dos macrófagos na estreptococose comentam que a capacidade de *Streptococcus* do grupo B de causar septicemia bacteriana está relacionada à habilidade da bactéria em entrar e multiplicar dentro de macrófagos e causar apoptose, fato que também foi discutido em peixes selvagens (Fettucciari et al., 2000; Bowater et al., 2012). Os estreptococos no geral possuem como virulência propriedades hidrofóbicas, capacidade de aderência à células epiteliais, presença de genes que codificam a estreptolisinas além de invasão de células endoteliais e injúria direta aos tecidos (Nizet &

Rubens, 2000; Netto et al., 2011; Costa et al., 2014). De maneira análoga, abscessos subcutâneos que afetam a região do pedúnculo caudal e septicemia são relatados em infecções por *S. dysgalactiae* em tilápias-do-Nilo no Brasil (Netto et al., 2011). Infecções experimentais em *Seriola dumerili* por *S. dysgalactiae* também reproduziram microabscedação e ou inflamação granulomatosa no pedúnculo caudal e em outros órgãos (Hagiwara et al., 2009). As lesões de *Streptococcus agalactiae* são normalmente resultantes de septicemia com formação de granulomatose sistêmica, principalmente meningoencefalite granulomatosa, sendo o carreamento por macrófagos uma das possibilidades para atravessar a barreira hematoencefalática (Bowater et al., 2012). Acredita-se, portanto, que a via hematogênica seja a via de chegada das bactérias no sistema muscular. A lise tecidual por exotoxinas citotóxicas de *S. agalactiae* podem ser a causa do maior número de lesões acentuadas verificadas na miosite por *S. agalactiae* em relação à Fno, no entanto, outros fatores como a estirpe do *S. agalactiae*, dose infectante, temperatura da água, biomassa e manejo zootécnico devem ser considerados (Zamri-Zaad et al., 2010; Marcusso et al., 2015).

Lesões por *Streptococcus agalactiae* demonstraram boa evidência de bactérias no interior da lesão pela coloração de Gram e de rotina (HE), contudo a marcação de bactérias por Giemsa foi menor para Fno. Do mesmo modo, pouca ou nenhuma bactéria são observadas em casos mais crônicos de franciselose (Nylund et al., 2006), embora haja relatos de que bactérias coco-bacilares possam ser observadas dentro e fora dos macrófagos evidenciados com coloração de Giemsa em casos de franciselose (Soto et al., 2009; Nguyen et al., 2015).

Reações do tecido muscular à injúria foram verificadas em todos os casos de miosite granulomatosa causada pelos dois agentes estudados. De modo semelhante ao que ocorre nos mamíferos, a progressão das lesões musculares inflamatórias cursaram com necrose flocular de miofibras, infiltração de monócitos com fagocitose de debris musculares necróticos, hemorragia, edema, infiltração por leucócitos polimorfonucleares, linfócitos, plasmócitos e finalmente regeneração e/ou fibrose com deformação do tecido. O fato de ocorrer no mesmo corte necrose segmentar e regeneração caracteriza uma lesão polifásica e respalda a ideia de que havia um processo degenerativo em curso (Valentine, 2017), possivelmente devido à persistência do agente com liberação contínua de citocinas inflamatórias. Apesar de ser variável, esse achado pode excluir a possibilidade de uma lesão traumática, que normalmente é monofásica (Valentine, 2017). Miopatia polifásica necrotizante crônica com melanomacrófagos foi verificada em lesões em miopatia granulomatosa pigmentar em Salmão do Atlântico (Larsen et al., 2012).

Neste estudo, não houve um aspecto morfológico diferente quando os dois agentes estiveram associados e pontos pretos e cavitações formando granulomas e/ou piogranulomas foram verificadas. Co-infecção de *S. agalactiae* e Fno foi descrita em fazendas criadoras de tilápia-do-Nilo no Brasil, onde se evidenciou predisposição de peixes submetidos a estresse por hipóxia crônica, especialmente naqueles criados em tanques-gaiola, contudo ainda não houve esclarecimentos sobre o sinergismo dos dois agentes na patogenia, apesar de acreditar que a infecção crônica por *S. agalactiae* associado à hipóxia pôde predispor a uma infecção secundária por Fno (Assis et al., 2017).

Também não houve diferença significativa do peso de abate dos peixes quando os agentes estiveram presentes possivelmente devido a esse dado também ter influência de fatores ambientais como clima, localização geográfica e tipo de manejo que atuam na condição fisiológica dos peixes. Geograficamente, os lotes positivos pertenciam em maior parte à região Central do Brasil onde há uma estação seca (inverno) e outra chuvosa (verão) bem definidas, mas com longos períodos de temperatura de transição o que determina mais um fator predisponente para co-infecção ou infecção entre diferentes patógenos, incluindo Fno e *S. agalactiae* (Assis et al., 2017). *Streptococcus agalactiae* tem sido identificado em vários surtos de mortalidade de peixes em criatórios brasileiros, principalmente onde temperaturas da água estão acima dos 27°C (Mian et al., 2009).

A TD de filés nos lotes acometidos tanto por *S. agalactiae* como por Fno foi pequena, em torno de 0,2% da filetagem, mas quando os agentes estiveram associados essa taxa chegou a 2%. Nesse caso presume-se que a associação dos agentes pode potencializar o número de peixes com lesões. Neste contexto registrou-se que até 14% dos peixes envolvidos em um surtos relacionados à *Francisella* sp. foram acometidos por lesões musculares (Mauel et al., 2007).

As técnicas de PCR e qPCR foram escolhidas para detecção dos agentes etiológicos devido ao menor tempo para o resultado e a possibilidade de avaliar várias amostras ao mesmo tempo. Fno é uma bactéria de difícil cultivo e isolamento e sua caracterização e filogenética e identificação vem sendo baseada em métodos moleculares utilizando PCR e qPCR, além disso, a qPCR tem demonstrado boa sensibilidade e especificidade como método diagnóstico (Mauel et al., 2007; Soto et al., 2009; Soto et al., 2010; Assis et al., 2016). Quanto aos casos suspeitos de *S. agalactiae*, o cultivo foi inviável em amostras de lesões pela possibilidade de contaminação por bactérias ambientais devido ao manuseio e tempo de transporte. Isso pode interferir no resultado do cultivo e tornar o diagnóstico inconsistente (Costa et al., 2014). Assim, optou-se por utilizar técnica de PCR

multiplex com DNA purificado que já foi apresentada como alternativa à cultura para diagnóstico de rotina de estreptococose em peixes (Mata et al., 2004).

Os resultados positivos para as bactérias investigadas no exame molecular excluíram os diagnósticos diferenciais e, nos casos inconclusivos, alguns puderam ser desconsiderados pela coloração negativa de Ziehl-Neelsen e Fit Faraco. Os diagnósticos diferenciais considerados foram principalmente infecções por bactérias ácido-resistentes que causem lesões granulomatosas (*Mycobacterium* sp., *Nocardia* sp.), ou por bactérias que causem lesões necróticas na musculatura como *Aeromonas* móveis. A coloração de Ziehl-Neelsen negativa minimizou a suspeita de micobacteriose e nocardiose nos casos inconclusivos, pois nem sempre apresentam positividade nessas colorações (Colquhoun & Duodu, 2011). As infecções por *Aeromonas* móveis foram diferenciadas morfológicamente. Infecções musculares e cutâneas por *Aeromonas* macroscopicamente puderam ser confundidas com estreptococose ou franciselose. Porém, microscopicamente, as lesões de *Aeromonas* diferenciam-se das de franciselose por serem mais necrotizantes e edematosas com fragmentação das fibras ou atrofia de miofibras podendo ocorrer miofibras multinucleadas (Rehulka et al., 2002; Oliveira et al., 2014).

6. CONCLUSÕES

As lesões promovidas por *Streptococcus agalactiae* e Fno em filés de tilápia-do-Nilo descartados em frigorífico são miosites granulomatosas e piogranulomatosas que conferem características indesejáveis ao produto. A etiologia pôde ser determinada por exames de PCR e qPCR em amostras congeladas.

REFERÊNCIAS BIBLIOGRÁFICAS

- ACKERMANN, M. R. Inflamação e cicatrização. In: ZACHARY, J. F; MCGAVIN, M. D. **Bases da Patologia em Veterinária**. 2. ed. Rio de Janeiro: Elsevier, 2017. p. 89 – 135.
- AGIUS, C.; ROBERTS, R. J. Melano-macrophage centres and their role in fish pathology. **Journal of Fish Diseases**, v. 26, n. 9, p. 499-509, 2003.
- ALMEIDA, S. S. N.; COSTA, G. C.; DE PAULA, F. G.; PORTO, R. N. G.; SANTIN, A. P. I. Descrição histológica de órgãos viscerais de Tilápia (*Oreochromis niloticus*). **Enciclopédia Biosfera**, v. 11, n. 22, p. 3591, 2015.
- AMAL, M. N. A.; ZAMRI-SAAD, M. Streptococcosis in Tilapia (*Oreochromis niloticus*): A Review. **Pertanika Journal of Tropical Agriculture Science**, v. 34, p. 195-206, 2011.
- ASSIS, G. B. N.; OLIVEIRA, T. F.; GARDNER, I. A.; FIGUEIREDO, H. C. P.; LEAL, C. A. G. Sensitivity and specificity of real-time PCR and bacteriological culture for francisellosis in farm-raised Nile tilapia (*Oreochromis niloticus* L.). **Journal of Fish Diseases**, v. 40, n. 6, p. 785-795, 2016.
- ASSIS, G. B. N.; TAVARES, G. C.; PEREIRA, F. L.; FIGUEIREDO, H. C. P.; LEAL, C. A. G. Natural coinfection by *Streptococcus agalactiae* and *Francisella noatunensis* subsp. *orientalis* in farmed Nile tilapia (*Oreochromis niloticus* L.). **Journal of Fish Diseases**, v. 40, n. 1, p. 51-63, 2017.
- BAKKEMO, K. R.; MIKKELSEN, H.; BORDEVIK, M.; TORGERSEN, J.; WINTHER-LARSEN, H. C.; VANBERG, C.; OLSEN, R.; JOHANSEN, L.; SEPPOLA, M. Intracellular localisation and innate immune responses following *Francisella noatunensis* infection of Atlantic cod (*Gadus morhua*) macrophages. **Fish & Shellfish Immunology**, v. 31, n. 6, p. 993-1004, 2011.
- BARONY, G. M.; TAVARES, G. C.; ASSIS, G. B. N.; LUZ, R. K.; FIGUEIREDO, H. C. P.; LEAL, C. A. G. New hosts and genetic diversity of *Flavobacterium columnare* isolated from Brazilian native species and Nile tilapia. **Diseases of Aquatic Organisms**, v. 117, p. 1–11, 2015.
- BARROS, C. S. L. Sistema muscular. In: SANTOS, R. L.; ALESSI, A. C. **Patologia Veterinária**. 2. ed. Rio de Janeiro: Roca, 2017. cap. 12, p. 663-702.

- BARROSO, R. M.; PINCINATO, R.B.M.; MUNOZ, A.E.P. **O mercado da tilápia – 2º trimestre de 2017 e Análise da estrutura do preço da tilápia no varejo**. Embrapa Pesca e Aquicultura. Informativo: Mercado da Tilápia, Palmas, 2017. 20p.
- BIRKBECK, T. H.; FEIST, S. W.; VERNER–JEFFREYS, D. W. Francisella infections in fish and shellfish. **Journal of fish diseases**, v. 34, n. 3, p. 173-187, 2011.
- BOWATER, R. O.; FORBES-FAULKNER, J.; ANDERSON, I. G.; CONDON, K.; ROBINSON, B.; KONG, F.; BRIEN, J. O. Natural outbreak of *Streptococcus agalactiae* (GBS) infection in wild giant Queensland grouper, *Epinephelus lanceolatus* (Bloch), and other wild fish in northern Queensland, Australia. **Journal of Fish Diseases**, v. 35, n. 3, p. 173-186, 2012.
- BRASIL. Ministério da Agricultura, Pecuária e Abastecimento. **Manual de inspeção para identificação de espécies de peixes e valores indicativos de substituições em produtos da pesca e aquicultura**. Brasília: 2016. 188p. Disponível em:<<http://www.agricultura.gov.br/assunto/pesca-e-aquicultura/semana-do-peixe/arquivos/manual-de-inspecao-para-identificacao-de-especies-de-peixes>> Acesso em: 20/01/2018.
- BUSTIN, S. A. Why the need for qPCR publication guidelines? The case for MIQE. **Methods**, v. 50, p. 217-226, 2010.
- BUSTIN, S. A.; BENES, V.; GARSON, J. A.; HELLEMANS, J.; HUGGETT, J.; KUBISTA, M.; MUELLER, R.; NOLAN, T.; PFAFFL, M. W.; SHIPLEY, G.L.; VANDESOMPELE, J.; WITWER, C. T. The MIQE Guidelines: Minimum Information for Publication of Quantitative Real-Time PCR Experiments. **Clinical Chemistry**, v. 55, p. 611-622, 2009.
- CAMUS, A. C.; DILL, J. A.; MCDERMOTT, A. J.; CLAUSS, T. M.; BERLINER, A. L.; BOYLAN, S. M.; SOTO, E. *Francisella noatunensis* subsp. *orientalis* infection in Indo-Pacific reef fish entering the United States through the ornamental fish trade. **Journal of Fish Diseases**, v. 36, n. 681– 684. 2013.
- CELLI, J.; ZAHRT, T. C. Mechanisms of Francisella tularensis intracellular pathogenesis. **Cold Spring Harbor Perspectives in Medicine**, v. 3, n. 4, p. 01-15, 2013.
- COLQUHOUN, D. J.; DUODU, S. *Francisella* infections in farmed and wild aquatic organisms. **Veterinary Research**, v. 42, n. 1, p. 1-15, 2011.
- COSTA, F. A. A.; LEAL, C. A. G.; FIGUEIREDO, H. C. P. Infecção por *Streptococcus dysgalactiae* subsp. *dysgalactiae* em peixes. In: Figueiredo, H. C. P.; Leal, C. A. G.; Costa, F. A. A.; Tavares, C. **Sanidade em Organismos Aquáticos**. Cadernos Técnicos de Veterinária e Zootecnia. Belo Horizonte, 2014. 89p.
- DALMO, R. A.; INGEBRIGTSEN, K.; BØGWALD, J. Non-specific defence mechanisms in fish, with particular reference to the reticuloendothelial system (RES). **Journal of Fish Diseases**, v. 20, n. 4, p. 241-273, 1997.

- FAO – FOOD AND AGRICULTURE ORGANIZATION. **Globefish highlights**. 2018. 74 p. Disponível em: <<http://www.fao.org/in-action/globefish/publications/categories/globefish-highlights/en/>> Acesso em: 22/03/2018.
- FARBER, Franziska. **Melanin spots in Atlantic salmon fillets: an investigation of the general problem, the frequency and the economic implication based on an online survey**. Norwegian University of Life Sciences (NMBU), 2017. 84p. Dissertação (Mestrado em Science in Aquaculture) – Norwegian University of Life Sciences – NMBU, 2017.
- FARUK, M. A. R.; SARKER, M. M. R.; ALAM, M. J.; KABIR, M. B. Economic loss from fish diseases on rural freshwater aquaculture of Bangladesh. **Pakistan Journal of Biological Sciences**, v. 7, n. 12, p. 2086-2091, 2004.
- FETTUCCIARI, F.; ROSATI, E.; SCARINGI, L.; CORNACCHIONE, P.; MIGLIORATI, G.; SABATINI, R.; FETRICONI, I.; ROSSI, R.; MARCONI, P. Group B *Streptococcus* induces apoptosis in macrophages. **Journal of Immunology**, v. 165, p. 3923–3933, 2000.
- FRANCIS-FLOYD, R. Mycobacterial infections of fish. **Southern Regional Aquaculture Center**, n. 4706, p. 01-12, 2011.
- GRIFFIN, M. J.; REICHLEY, S. R.; GREENWAY, T. E.; QUINIOU, S. M.; WARE, C.; GAO, D. X.; SOTO, E. Comparison of *Edwardsiella ictaluri* isolates from different hosts and geographic origins. **Journal of fish diseases**, v. 39, n. 8, p. 947-969, 2016.
- HAGIWARA, H. R.; TAKANO, M. R.; NOGUCHI, M.; NARITA, M. A Study of the Lesions Induced in *Seriola dumerili* by Intradermal or Intraperitoneal Injection of *Streptococcus dysgalactiae*. **Journal of comparative pathology**, v. 140, n. 1, p. 25-30, 2009.
- IBGE – INSTITUTO BRASILEIRO DE GEOGRAFIA E ESTATÍSTICA. **Pesquisa pecuária municipal. Rio de Janeiro**. 2016. Disponível em: <https://biblioteca.ibge.gov.br/visualizacao/periodicos/84/ppm_2016_v44_br.pdf> Acesso em: 09/06/2018.
- INOCENTE FILHO, C.; MÜLLER, E. E.; PRETTO-GIORDANO, L. G.; BRACARENSE, A. P. F. R. L. Histological findings of experimental *Streptococcus agalactiae* infection in Nile tilapias (*Oreochromis niloticus*). **Brazilian Journal of Veterinary Pathology**, v. 2, n. 1, p. 12-15, 2009.
- IREGUI, C. A.; COMAS, J.; VASQUEZ, G. M.; VERJAN, N. Experimental early pathogenesis of *Streptococcus agalactiae* infection in red tilapia *Oreochromis* spp. **Journal of fish diseases**, v. 39, n. 2, p. 205-215, 2015.
- ISHIKAWA, C. M.; MATUSHIMA, E. R.; OLIVEIRA DE SOUZA, C. W.; TIMENETSKY, J.; RANZANI-PAIVA, M. T. Micobacteriose em peixes. **Boletim do Instituto de Pesca**, v. 27, p. 231-242, 2001.

- IWASHITA, M. K. P.; MACIEL, P. O. Princípios básicos de sanidade de peixes. In: RODRIGUES, A. P. O.; LIMA, A. F.; ALVES, A. L.; ROSA, D. K.; TORATI, L. S.; SANTOS, V. R. V. **Piscicultura de água doce: multiplicando conhecimentos**. EMBRAPA. Brasília, 2013. p.248.
- JATOBÁ, A.; KLIPP, S. P.; HOPPE, R. Primeiro relato de *Francisella noatunensis* subespécie *orientalis* no sul do Brasil – relato de caso. **Acta Veterinaria Brasilica**, v. 10, n. 2, p. 172-176, 2016.
- JAYNE, B. C.; LAUDER, G. V. Red and white muscle activity and kinematics of the escape response of the bluegill sunfish during swimming. **Journal of Comparative Physiology A**, v. 173, n. 4, p. 495-508, 1993.
- KLESIUS, P.; EVANS, J.; SHOEMAKER, C.; YEH, H. Y.; GOODWIN, A. E.; ADAMS, A.; THOMPSON, K. Rapid detection and identification of *Streptococcus iniae* using a monoclonal antibody-based indirect fluorescent antibody technique. **Aquaculture**, v. 258, n. 1/4, p. 180-186, 2006.
- KLUGE, J. P. A granulomatous disease of fish produced by flavobacteria. **Pathology and Veterinary**, v. 2, p. 545-552, 1965.
- LABRIE, L.; NG, J.; TAN, Z.; KOMAR, C.; HO, E.; GRISEZ, L. Nocardial infections in fish: an emerging problem in both freshwater and marine aquaculture systems in Asia. **Diseases in Asian Aquaculture VI**. Fish Health Section, Asian Fisheries Society, Manila, p. 297-312, 2008.
- LARSEN, H. A.; AUSTBØ, L.; MØRKØRE, T.; THORSEN, J.; HORDVIK, I.; FISCHER, U.; KOPPANG, E. O. Pigment-producing granulomatous myopathy in Atlantic salmon: a novel inflammatory response. **Fish & Shellfish Immunology**, v. 33, n. 2, p. 277-285, 2012.
- LEAL, C. A. G.; TAVARES, G. C.; FIGUEIREDO, H. C. P. Outbreaks and genetic diversity of *Francisella noatunensis* subsp *orientalis* isolated from farm-raised Nile tilapia (*Oreochromis niloticus*) in Brazil. **Genetics and Molecular Research**, v. 13, n. 3, p. 5704-5712, 2014.
- MANRIQUE, Wilson Gómez. **Estudo comparativo da resposta inflamatória crônica induzida em *Piaractus mesopotamicus* e *Oreochromis niloticus* por corpo estranho e bacilo de Calmette-Guérin**. Jaboticabal: Faculdade de Ciências Agrárias e Veterinárias – Unesp, 2012. 70p. Tese (Doutorado em Patologia Veterinária) – Faculdade de Ciências Agrárias e Veterinárias – Unesp, 2012.
- MARCUSSO, P. F.; ETO, S. F.; CLAUDIANO, G. D. S.; VIEIRA, F. C. F.; SALVADOR, R.; MORAES, J. R. E. D.; MORAES, F. R. D. Isolamento de *Streptococcus agalactiae* em diferentes órgãos de tilápias do nilo (*Oreochromis niloticus*) criadas em tanques-rede. **Bioscience Journal**, p. 549-554, 2015.

- MATA, A. I.; GIBELLO, A.; CASAMAYOR, A.; BLANCO, M. M.; DOMÍNGUEZ, L.; FERNÁNDEZ-GARAYZÁBAL, J. F. Multiplex PCR Assay for Detection of Bacterial Pathogens Associated with Warm-Water Streptococcosis in Fish. **Applied and Environmental Microbiology**, v. 70, p. 3183-3187, 2004.
- MATUSHIMA, E. R.; LONGATTO, A.; TAKAMI, C. Experimental chronic granulomatous inflammatory process in fish: a morphological, ultrastructural and immunocytochemical study. **Brazilian Journal of Veterinary Research and Animal Science**, v. 43, n. 4, p. 152-158, 2006.
- MAUEL, M. J.; MILLER, D. L. Piscirickettsiosis and Piscirickettsiosis-like Infections in Fish. **Veterinary Microbiology**, v. 87, n. 4, p. 279-289, 2002.
- MAUEL, M. J.; SOTO, E.; MORALIS, J. A.; HAWKE, J. A piscirickettsiosis-like syndrome in cultured Nile tilapia in Latin America with *Francisella* spp. as the pathogenic agent. **Journal of Aquatic Animal Health**, v. 9, p. 27-34, 2007.
- MIAN, G. F.; GODOY, D. T.; LEAL, C. A. G.; YUHARA, T. Y.; COSTA, G. M.; FIGUEIREDO, H. C. P. Aspects of the natural history and virulence of *Streptococcus agalactiae* infection in Nile tilapia. **Veterinary Microbiology**, v. 136, p. 180-183, 2009.
- MIKALSEN, J.; COLQUHOUN, D. J. *Francisella asiatica* sp. nov. isolated from farmed tilapia (*Oreochromis* sp.) and elevation of *Francisella philomiragia* subsp. *noatunensis* to species rank as *Francisella noatunensis* comb. nov., sp. **International Journal of Systematic and Evolutionary Microbiology**, p. 1-26, 2009.
- MIKALSEN, J.; OLSEN, A. B.; RUDRA, H.; MOLDAL, T.; LUND, H.; DJØNNE, B.; COLQUHOUN, D. J. Virulence and pathogenicity of *Francisella philomiragia* subsp. *noatunensis* for Atlantic cod, *Gadus morhua* L., and laboratory mice. **Journal of fish diseases**, v. 32, n. 4, p. 377-381, 2009.
- MIKALSEN, J.; OLSEN, A. B.; TENGS, T.; COLQUHOUN, D. J. *Francisella philomiragia* subsp. *noatunensis* subsp. nov., isolated from farmed Atlantic cod (*Gadus morhua* L.). **International Journal of Systematic and Evolutionary Microbiology**, v. 57, p. 1960-1965, 2007.
- MOHANTY, B. R.; SAHOO, P. K. Edwardsiellosis in fish: a brief review. **Journal of biosciences**, v. 32, n. 3, p. 1331-1344, 2007.
- MONTEIRO, M. L. G.; MÁRSICO, E. T.; TEIXEIRA, C. E.; MANO, S. B.; CONTE-JÚNIOR, C. A.; VITAL, H. C. Validade comercial de filés de Tilápia do Nilo (*Oreochromis niloticus*) resfriados embalados em atmosfera modificada e irradiados. **Ciência Rural**, v. 42, n. 4, p. 737-743, 2012.
- MORO, G. V.; REZENDE, F. P.; ALVES, A. L.; HASHIMOTO, D. T.; VARELA, E. S.; TORATI, L. S. Piscicultura de água doce: multiplicando conhecimentos. In: RODRIGUES, A. P. O.; LIMA, A. F.; ALVES, A. L.; ROSA, D. K.; TORATI, L. S.; SANTOS, V. R. V. (Org.). **Espécies de peixe para piscicultura**, Embrapa. Brasília, 2013. p. 440.

- MUMFORD, S.; HEIDEL, J.; SMITH, C.; MORRISON, J.; MACCONELL, B.; BLAZER, V. Fish histology and histopathology – USFWS-NCTC. 2007. Disponível em: http://nctc.fws.gov/resources/course-resources/fishhistology/Fish_Histology_Manual_v4.pdf. Acesso em: 10 mar. 2018.
- NANO, F. E.; SCHMERK, C. The Francisella pathogenicity island. **Annals of the New York Academy of Sciences**, v. 1105, n. 1, p.122-137, 2007.
- NETTO, L. N.; LEAL, C. A. G.; FIGUEIREDO, H. C. P. *Streptococcus dysgalactiae* as an agent of septicemia in Nile tilapia, *Oreochromis niloticus* (L.). **Journal of Fish Diseases**, v. 34, n. 9, p. 251-254, 2011.
- NGUYEN, H. T.; KANAI, K.; YOSHIKOSHI, K. Ecological investigation of *Streptococcus iniae* in cultured Japanese flounder (*Paralichthys olivaceus*) using selective isolation procedures. **Aquaculture**, v. 205, n. 1-2, p. 7-17, 2002.
- NGUYEN, V. V.; DONG, H. T.; SENAPIN, S.; PIRARAT, N.; RODKHUM, C. *Francisella noatunensis* subsp. *orientalis*, an emerging bacterial pathogen affecting cultured red tilapia (*Oreochromis sp.*) in Thailand. **Aquaculture Research**, p.1-6. 2015.
- NIZET, V.; RUBENS, C. Pathogenic mechanisms and virulence factors of Group B *Streptococci*. In: FISCHETTI, V. A. **Gram-Positive Pathogens**. Washington: American Society for Microbiology, 2000. p. 125-135.
- NOGA, E. J. **Fish Disease: Diagnosis and Treatment**. 2. ed. Wiley: Blackwell, 2010. 536p.
- NOGA, E. J.; DYKSTRA, M. J.; WRIGHT, J. F. Chronic inflammatory cells with epithelial cell characteristics in teleost fishes. **Veterinary Pathology**, v. 26, p. 429-437, 1989.
- NOMOTO, R.; UNOSE, N.; SHIMAHARA, Y.; NAKAMURA, A.; HIRAE, T.; MAEBUCHI, K.; YOSHIDA, T. Characterization of group C *Streptococcus dysgalactiae* isolated from farmed fish. **Journal of Fish Diseases**, v. 29, n. 11, p. 673-682, 2006.
- NYLUND, A.; OTTEM, K. F.; WATANABE, K.; KARLSBAKK, E.; KROSSOY, B. *Francisella* sp. (Family *Francisellaceae*) causing mortality in Norwegian cod (*Gadus morhua*) farming. **Archives of Microbiology**, v. 185, p. 383-392, 2006.
- OLIVEIRA, T. F.; FIGUEIREDO, H. C. P.; LEAL, C. A. G. Septicemia por *Aeromonas* móveis em peixes. In: Figueiredo, H. C. P.; Leal, C. A. G.; Costa, F. A. A.; Tavares, C. **Sanidade em Organismos Aquáticos**, Cadernos Técnicos de Veterinária e Zootecnia. Belo Horizonte, 2014. 89p.
- PÁDUA, S. B.; MARQUES, D. P.; SEBASTIÃO, F. A.; PILARSKI, F.; MARTINS, M. L.; ISHIKAWA, M. M. Isolation, characterization and pathology of *Citrobacter freundii* infection in native Brazilian catfish *Pseudoplatystoma*. **Brazilian Journal of Veterinary Pathology**, v.7, n. 3, p. 151-157, 2014.
- PAVANELLI, G. C.; EIRAS, J. C.; TAKEMOTO, R. M. **Parasitoses. Doenças de peixe: profilaxia, diagnóstico e tratamento**. 3. ed. Maringa: UEM, 2008. p. 1-132.

- PIRARAT, N.; KOBAYASHI, T.; KATAGIRI, T.; MAITA, M.; ENDO, M. Protective effects and mechanisms of a probiotic bacterium *Lactobacillus rhamnosus* against experimental *Edwardsiella tarda* infection in tilapia (*Oreochromis niloticus*). **Veterinary Immunology and Immunopathology**, v. 113, p. 339-34, 2006.
- RAGHIANTE, F.; FERRASSO, M. M.; RODRIGUES, M. V.; BIONDI, G. F.; MARTINS, O. A. *Francisella* spp. em tilápias no Brasil: uma revisão. **Revista Brasileira de Higiene e Sanidade Animal**, v. 11, n. 1, p. 120-131, 2017.
- REHULKA, J. Aeromonas causes severe skin lesions in rainbow trout (*Oncorhynchus mykiss*): clinical pathology, haematology, and biochemistry. **Acta Veterinaria Brno**, v. 71, n. 3, p. 351-360, 2002.
- ROBERTS, R. J.; RODGER, H. D. The pathophysiology and systematic pathology of teleosts. In: ROBERTS, R. J. **Fish pathology**. 4. ed. Wiley-blackwell, 2012. 581p.
- ROMANO, L. A.; SAMPAIO, L. A.; TESSER, M. B. Micobacteriose por *Mycobacterium marinum* em “linguado” *Paralichthys orbignyanus* e em “barber goby” *Elacatinus figaro*: diagnóstico histopatológico e imuno-histoquímico. **Pesquisa Veterinária Brasileira**, v. 32, n. 3, p. 254-258, 2012.
- SADO, R. Y.; MATUSHIMA, E. R. Avaliação histopatológica, imunohistoquímica e ultra-estrutural da resposta inflamatória crônica do robalo (*Centropomus* spp.) ao BCG. **Brazilian Journal of Veterinary Research and Animal Science**, v. 44, p. 58-64, 2007.
- SANT’ANA, F. J. F.; OLIVEIRA, S. L.; RABELO, R. E.; VULCANI, V. A.; DA SILVA, S. M. G.; FERREIRA JUNIOR, J. A. Surtos de infecção por *Piscinoodinium pillulare* e *Heneguya* spp. em pacus (*Piaractus mesopotamicus*) criados intensivamente no Sudoeste de Goiás. **Pesquisa Veterinária Brasileira**, v. 32, n. 2, p. 121-125, 2012.
- SANTOS, V. B. Aspectos morfológicos da musculatura lateral dos peixes. **Boletim do Instituto de Pesca**, v. 33, n. 1, p. 127-135, 2007.
- SEBASTIÃO, F. A.; PILARSKI, F.; KEARNEY, M. T.; SOTO, E. Molecular detection of *Francisella noatunensis* subsp. *orientalis* in cultured Nile tilapia (*Oreochromis niloticus* L.) in three Brazilian states. **Journal of Fish Diseases**, v. 40, n. 11, p. 1731-1735, 2017.
- SOTO, E.; BOWLES, D.; FERNANDEZ, D.; HAWKE, J. P. Development of a real-time PCR assay for identification and quantification of the fish pathogen *Francisella noatunensis* subsp. *orientalis*. **Diseases of Aquatic Organisms**, v. 89, n. 3, p. 199-207, 2010.
- SOTO, E.; HAWKE, J. P.; FERNANDEZ, D.; A MORALES, J. *Francisella* sp., an emerging pathogen of tilapia, *Oreochromis niloticus* (L.), in Costa Rica. **Journal of Fish Diseases**, v. 32, n. 8, p. 713-722, 2009.

- SOTO, E.; ILLANES, O.; HILCHIE, D.; MORALES, J.A.; SUNYAKUMTHORN, P.; HAWKE, J. P.; GOODWIN, A. E.; RIGGS, A.; YANONG, R. P.; POWDER, D. B.; FRANCIS-FLOYD, R.; ARAUZ, M.; BOGDANOVIC, L.; CASTILLO-ALCALA, F. Molecular and immunohistochemical diagnosis of *Francisella noatunensis* subsp. *orientalis* from formalin-fixed, paraffin-embedded tissues. **Journal of Veterinary Diagnostic Investigation**, v. 24, n. 5, p. 840-845, 2012.
- SOTO, E.; ZAYAS, M.; TOBAR, J.; ILLANES, O.; YOUNT, S.; FRANCIS, S.; DENNIS, M. M. Laboratory-controlled Challenges of Nile Tilapia (*Oreochromis niloticus*) with *Streptococcus agalactiae*: Comparisons between Immersion, Oral, Intracoelomic and Intramuscular Routes of Infection. **Journal of Comparative Pathology**, v. 155, n. 4, p. 339-345, 2016.
- SUZUKI, Y.; IIDA, T. Fish granulocytes in the process of inflammation. **Annual Review of Fish Diseases**, v. 2, p.149-160, 1992.
- TAVARES, G. C.; FIGUEIREDO, H. C. P.; LEAL, C. A. G. Coleta e remessa de peixes para diagnóstico de doenças infecciosas. In: Figueiredo, H. C. P.; Leal, C. A. G.; Costa, F. A. A.; Tavares, C. **Sanidade em Organismos Aquáticos**. Cadernos Técnicos de Veterinária e Zootecnia. Belo Horizonte, 2014. 89p.
- TESSELE, B.; BRUM, J. S.; BARROS, C. S. L. Parasitic lesions observed in cattle slaughtered for human consumption. **Pesquisa Veterinária Brasileira**, v. 33, n. 7, p. 873-889, 2013.
- UNGAR, M. L.; GERMANO, M. I. S.; BIGGI, G. S.; GERMANO, P. M. L. O valor dos registros de matadouros para Saúde Pública. **Revista Científica da Faculdade de Veterinária – USP**, v. 14, p. 91-97, 1990.
- VALENTINE, B. A. Skeletal muscle. In: ZACHARY, J. F. **Pathologic Basis of Veterinary Disease**. 6. ed. St. Louis: Elsevier, 2017. p. 908-923.
- VISH, D.C.; MUBAREKA, S.; FATOYE, B.; PLOURDE, P.; ORR, P. *Vibrio vulnificus* septicemia after handling Tilapia species fish: A Canadian case report and review. **Canadian Journal of Infectious Diseases and Medical Microbiology**, v. 17, n. 2, p. 129-132, 2006.
- ZAMRI-SAAD, M.; AMAL, M. N. A.; SITI-ZAHRAH, A. Pathological changes in red tilapias (*Oreochromis* spp.) naturally infected by *Streptococcus agalactiae*. **Journal of Comparative Pathology**, v. 143, n. 2-3, p. 227-229, 2010.