



Este trabalho está licenciado sob uma Licença Creative Commons Attribution 3.0 .

This work is licensed under a [Creative Commons Attribution 3.0 License](https://creativecommons.org/licenses/by/3.0/).

Fonte: <http://www.revistas.ufg.br/index.php/vet/article/view/1226/4371>. Acesso em: 24 jul. 2014.

REFERÊNCIA

SILVA, Patrícia Helena Caldeira da; SILVA, Rosana Marques; LIMA, Eduardo Maurício Mendes. Topografia das intumescências cervical e lombar em gatos sem raça definida (*Felis catus* Linnaeus, 1758). **Ciência Animal Brasileira**, Goiânia, v. 9, n. 4, p. 1089-1095, out./dez. 2008. Disponível em: <<http://www.revistas.ufg.br/index.php/vet/article/view/1226/4371>> . Acesso em: 24 jul. 2014.

TOPOGRAFIA DAS INTUMESCÊNCIAS CERVICAL E LOMBAR EM GATOS SEM RAÇA DEFINIDA (*Felis catus* Linnaeus, 1758)

PATRÍCIA HELENA CALDEIRA DA SILVA,¹ ROSANA MARQUES SILVA² E EDUARDO MAURÍCIO MENDES LIMA³

1. Pós-graduanda em Ciências Animais da Faculdade de Agronomia e Medicina Veterinária da Universidade de Brasília (UnB).

E-mail: pathelena@gmail.com (autora correspondente)

2. Professor adjunto do Instituto de Ciências Ambientais e Desenvolvimento Sustentável (ICADS) da Universidade Federal da Bahia (UFBA)

3. Professor adjunto da Faculdade de Agronomia e Medicina Veterinária da Universidade de Brasília (UnB)

RESUMO

Foram obtidas informações sobre as intumescências cervical (IC) e lombar (IL) de gatos sem raça definida, analisando trinta animais, *post-mortem*, adultos. Removeram-se a pele e a musculatura dorsal da coluna vertebral para expor a medula espinhal e seus envoltórios por meio de secção dos arcos vertebrais, evidenciando-se a IC e a IL. Fez-se a mensuração da IC e IL e sua relação com as vértebras cervicais (C), torácicas (T) e lombares (L) para obter a esqueletopia. A IC apresentou-se com o tamanho variando de 3,30-8,00 cm,

sendo que em nove animais ($30,00 \pm 8,36\%$) este foi entre 5,00-5,50 cm. A IL apresentou-se com o tamanho variando de 2,90-5,70 cm, e em 21 animais ($70,00 \pm 8,36\%$) este foi de 3,00-4,50 cm. A esqueletopia dessas estruturas foi variável: em dezesseis animais ($53,33 \pm 9,10\%$) a IC iniciou-se na vértebra C3 e a IL, em 23 animais ($76,67 \pm 7,72\%$) na L4. Os finais da IC e da IL ocorriam em doze animais ($40,00 \pm 8,94\%$) na vértebra T1 e em 24 ($80,00 \pm 7,30\%$) ao nível da vértebra L6, respectivamente.

PALAVRAS-CHAVES: Gatos, medula espinhal, intumescência, topografia.

ABSTRACT

TOPOGRAPHY OF THE CERVICAL AND LUMBAR INTUMESCENCES IN THE DOMESTIC WITHOUT RACE CAT (*Felis catus* Linnaeus, 1758)

There were analyzed the cervical (CI) and lumbar intumescences (IL) of 30 *post mortem* domestic without race cats of both sexes. The dorsal skin and muscles from the vertebral column were removed to expose the spinal cord and its wrappers were visualized when the vertebral arcs were sectioned, exposing the CI and LI. The CI and LI were measured up and their relationship with cervical (C), thoracic (T) and lumbar (L) vertebrae were analyzed to get their skeletopy. The length of the CI presented a variation from 3.30-8.00 cm, with a higher frequency of 9 animals

($30.00 \pm 8.36\%$) presenting 5.00-5.50 cm. The length of the LI presented a variation from 2.90-5.70 and the higher frequency observed was 21 animals ($70.00 \pm 8.36\%$) presenting 3.00-4.50 cm. Their skeletopy were also variable: in 16 animals ($53.33 \pm 9.10\%$) the CI began at the C3 and the LI began at the L4 in 23 animals ($76.67 \pm 7.72\%$). Their ends were also variable, since the CI and the LI ended in 12 animals ($40.00 \pm 8.94\%$) the T1 and in 24 ($80.00 \pm 7.30\%$) at the L6 vertebrae, respectively.

KEY WORDS: Cats, intumescences, spinal cord, topography.

INTRODUÇÃO

Os poucos dados literários sobre a anatomia de gatos domésticos (*Felis catus*) são imprecisos

e desatualizados. Além disso, trata-se de espécie que ainda é comparada aos cães em muitos estudos, já que ambos são carnívoros domésticos. A despeito disso, é relatado que essas duas espécies

possuem muitas diferenças anatômicas, fisiológicas e bioquímicas, exigindo um maior grau de especialização dos profissionais que lidam com tais espécies (CÂMARA FILHO et al., 2000).

Alguns autores vêm procurando abordar com mais detalhes o sistema nervoso, principalmente com relação à utilização de sítios caudais da medula espinhal, pelo fato de a anestesia epidural ser mais segura para cães e gatos (BERG, 1978; HILBERY, 1992 apud CARVALHO et al., 2003; HANDERSON, 1977 apud CARVALHO et al., 2000; BOHN, 1981 apud CARVALHO et al., 2003; DYCE et al., 2004). Porém, as demais porções são de grande importância, sobretudo na clínica veterinária, para o diagnóstico de lesões nervosas centrais ou em níveis vertebrais específicos. Para tanto, há frequentemente a utilização de métodos que associam as deficiências sensoriais e motoras com os segmentos espinhais correlacionados (DYCE et al., 2004).

A medula espinhal está contida em um espaço contínuo formado por sucessivos anéis ósseos, ligamentos e discos de união, formando o canal vertebral. Este canal é mais largo dentro do atlas e vai diminuindo rapidamente até o sacro. Nos segmentos cervical e lombar, há a formação de espessamentos na medula espinhal denominados intumescência cervical e lombar, das quais emergem os nervos que formam os plexos dos membros torácicos e lombares (DYCE et al., 2004; KÖNIG & LIEBICH, 2004).

GETTY (1986) descreve que nos carnívoros a intumescência cervical inclui o quinto segmento da medula espinhal cervical até o segundo segmento da medula espinhal torácica e a intumescência lombar tem início no quarto segmento lombar afunilando-se até o cone medular. Já DYCE et al. (2004) descrevem que o aumento cervical envolve os segmentos C6-T1 da medula, a partir dos quais surgem os nervos que dão origem ao plexo braquial, enquanto o alargamento lombar, com um relacionamento com o plexo lombossacral semelhante, envolve os segmentos medulares L5-S1.

Entretanto, dado o crescimento tardio desigual entre a medula espinhal e a coluna vertebral, a maioria dos segmentos medulares encontra-se cranialmente em relação com as vértebras de mesmas

designações numéricas (DYCE et al., 2004).

MACHADO (2000) atribui à intumescência cervical e à intumescência lombar uma maior quantidade de neurônios e, portanto, de fibras nervosas que entram ou saem dessas áreas e que são necessárias para a inervação dos membros. Trata-se de interpretação que se encontra apoiada em estudos de anatomia comparada, mediante observações de canais vertebrais de dinossauros que, dotados de membros anteriores diminutos, praticamente não possuem intumescência cervical, enquanto que a intumescência lombar rivalizava em tamanho com o próprio encéfalo. Já um animal gigantesco como a baleia, mas com massas musculares igualmente distribuídas ao longo do corpo, possui medula muito larga, mas sem dilatações locais.

VIANNA (2000) cita exemplos de causas frequentes, como neurofibromas, infarto/embolismo fibrocartilaginoso, distúrbios de disco intervertebral e espondilomielopatia cervical caudal na clínica de animais de companhia, que resultam na síndrome cervicotorácica, decorrentes de lesões na intumescência cervical.

BRAUND (2003) discorre que lesões ocorridas no segmento cervicotorácico levam a um prognóstico reservado ao animal, em virtude do comprometimento de inervação da musculatura dos membros torácicos e pélvicos (nervos supra-escapular, musculocutâneo, axilar, radial, mediano e ulnar), levando à fraqueza e paralisia nos quatro membros. Esse autor cita também que lesões na região da intumescência lombar interferem na inervação dos músculos dos membros pélvicos e da bexiga.

PLATT et al. (2007) escrevem um relato de caso em que um gato apresentou alguns movimentos voluntários do membro torácico direito e plegia dos demais membros, reflexos de extensão e flexão reduzidos em ambos os membros torácicos e com síndrome parcial de Horner, indicativo de lesão na intumescência cervical.

KATHMANN et al. (2000) relatam o caso de um paciente felino que apresentava postura plantígrada do membro pélvico esquerdo e paresia da cauda, mais pronunciada para a esquerda ao se movimentar, com ataxia dos membros pélvicos.

O reflexo patelar esquerdo estava aumentado, os reflexos do músculo flexor e tibial cranial estavam diminuídos bilateralmente, como também o reflexo perineal, e havia atrofia muscular de ambos os membros torácicos. A avaliação presuntiva da localização anatômica realizada neste caso sugeriu uma lesão caudal à intumescência lombar ou na cauda eqüina.

LE COUTEUR (2003) acrescenta ainda que, nos casos de lesões da intumescência cervical, pode ser observada hiperestesia próxima à região da lesão, como claudicação dos membros torácicos ou dores no pescoço. Com relação à intumescência lombar, podem-se encontrar redução ou ausência do tônus anal, com distensão do cólon e reto com fezes, incontinência fecal, ou até mesmo constipação por incapacidade de defecar.

Para o clínico veterinário, a topografia das intumescências cervical e lombar permite auxiliar no diagnóstico e tratamento de lesões nessas áreas citadas, principalmente ao se utilizar uma avaliação neurológica prévia e a confirmação de possíveis lesões por meio de diagnóstico por imagem, como mielografia, ressonância magnética e tomografia computadorizada. Com relação aos felinos, MACKAY et al. (2005) relatam dois casos de infarto agudo da medula espinal, provavelmente decorrente de embolismo fibrocartilaginoso, mencionando que a localização neurológica específica das lesões pode ser de interesse e importância para o clínico. Os autores citam um estudo com 62 casos caninos em que houve uma distribuição desigual das lesões, tanto nos casos suspeitos como nos confirmados de embolismo, com a região lombossacral mais afetada. Entretanto, nos gatos, todos os casos confirmados de embolismo fibrocartilaginoso se localizaram nas intumescências, tanto cervical como lombar. Porém, os autores também deixam claro que o clínico não deve tomar esses dados como uma regra para o diagnóstico de embolismo fibrocartilaginoso de acordo com a área afetada, já que a lesão pode ocorrer em qualquer região da medula espinal. Orientam, assim, a utilizar esses dados em estudos comparativos entre felinos e caninos.

Com este trabalho pretendeu-se observar a anatomia da intumescência cervical e da intumes-

cência lombar em gatos domésticos sem raça definida, analisando se há um padrão de comprimento, localização na coluna vertebral, para obter dados sobre a sua topografia em relação às vértebras cervicais e lombares. Com isso, contribui-se para o conhecimento anatômico regional, no que se refere às áreas de clínica médica, cirúrgica e de anestesia veterinária dos animais de companhia, dada a crescente demanda por serviços nessas áreas.

MATERIAL E MÉTODOS

Estudaram-se trinta gatos (*Felis catus*), *pos-mortem*, sem raça definida, adultos, machos e fêmeas, provenientes do Laboratório de Anatomia Animal da Faculdade de Agronomia e Medicina Veterinária da Universidade de Brasília, DF. Esses animais foram utilizados em outras pesquisas realizadas neste laboratório, sendo a coleta devidamente aprovada pelo Comitê de Ética da instituição.

Retiraram-se a pele e a musculatura dorsal da coluna vertebral com o auxílio de material de dissecação apropriado. Por conseguinte, a medula espinhal e seus envoltórios foram expostos por meio de secção dos arcos vertebrais.

Evidenciaram-se as intumescências cervical e lombar, relacionando-as com as vértebras cervicais (C), torácicas (T) e lombares (L) correspondentes. Após a marcação com alfinetes, procedeu-se à mensuração das intumescências e do comprimento corporal do animal, isto é, do espaço interarcual occipto-atlântico até o espaço interarcual sacrocaudal. Utilizou-se um segmento de barbante, o qual, em seguida, foi correlacionado com uma fita métrica padrão. Após a mensuração, realizou-se a associação das intumescências com as respectivas vértebras cervicais e lombares, o que proporcionou a sua esqueletoptia.

Como tratamento estatístico, empregou-se o parâmetro estatístico de medidas de situação com média aritmética simples. Os valores foram somados e divididos por $n=30$ para se chegar à média aritmética simples, calculando-se também seu desvio-padrão. Elaboraram-se tabelas com os dados encontrados. Além disso, fotografaram-se algumas peças, para registro do trabalho.

RESULTADOS E DISCUSSÃO

A intumescência cervical variou de 3,30 a 8,00 centímetros e a intumescência lombar, de 2,90 a 5,70 centímetros. Já o comprimento corporal variou de 27,70 a 41,40. A média aritmética simples encontrada para a intumescência cervical foi de $4,99 \pm 1,09$ centímetros, para a intumescência de $3,87 \pm 0,75$ centímetros e para o comprimento corporal de $35,63 \pm 2,81$ centímetros. Na Tabela 1

observam-se a frequência e o percentual da mensuração dessas estruturas obtidas neste trabalho.

Observou-se que as esqueletopias das intumescências cervical e lombar foram variáveis, sendo que a cervical localizava-se entre C2 e T2 e a lombar entre a L3 e a L7. Nas Tabelas 2 e 3 observam-se a frequência e o percentual da esqueletopia da intumescência cervical e lombar, respectivamente. As Figuras 1 e 2 mostram as intumescências cervical e lombar, respectivamente.

TABELA 1. Frequência (F), percentual (%) e desvio-padrão (DV) da mensuração do comprimento da intumescência cervical, da intumescência lombar e do comprimento corporal em gatos sem raça definida (*Felis catus*). Brasília, 2006.

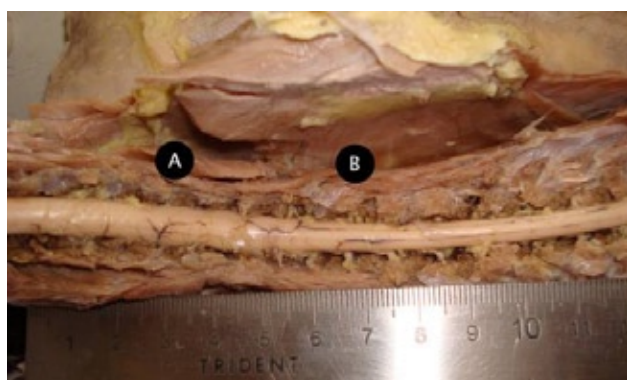
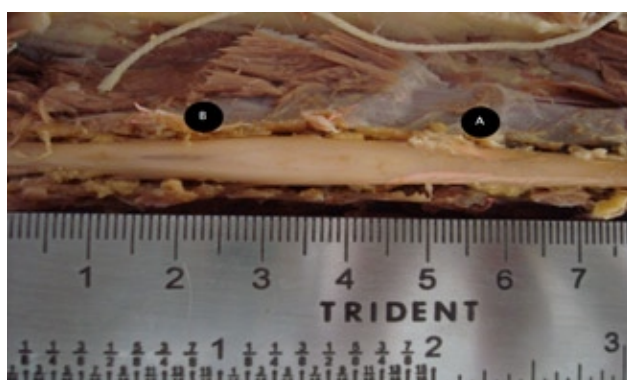Intumescência cervical			Intumescência lombar			Comprimento corporal		
Centímetros	F	% ± DV	Centímetros	F	% ± DV	Centímetros	F	% ± DV
3,00 – 3,50	3	10,00 ± 5,47	2,50 – 3,00	5	16,67 ± 6,80	25,00 – 30,00	1	3,33 ± 3,27
3,50 – 4,00	5	16,67 ± 6,80	3,00 – 3,50	7	23,33 ± 7,72	30,00 – 35,00	13	43,33 ± 9,04
4,00 – 4,50	2	6,67 ± 4,55	3,50 – 4,00	7	23,33 ± 7,72	35,00 – 40,00	15	50,00 ± 9,12
4,50 – 5,00	4	13,33 ± 6,20	4,00 – 4,50	7	23,33 ± 7,72	40,00 – 41,00	1	3,33 ± 3,27
5,00 – 5,50	9	30,00 ± 8,36	4,50 – 5,00	1	3,33 ± 3,27			
5,50 – 6,00	4	13,33 ± 6,20	5,00 – 5,50	2	6,67 ± 4,55			
6,00 – 6,50	2	6,67 ± 4,55	5,50 – 6,00	1	3,33 ± 3,27			
7,50 – 8,00	1	3,33 ± 3,27						
Total	30	100		30	100		30	100

TABELA 2. Frequência (F), percentual (%) e desvio-padrão (DV) da esqueletopia da intumescência cervical (IC) em gatos sem raça definida (*Felis catus*) analisados no estudo. Brasília, 2006.

Início da IC			Final da IC			Início/final da IC		
Nível	F	% ± DV	Nível	F	% ± DV	Nível	F	% ± DV
C2	8	26,67 ± 8,07	C6	1	3,33 ± 3,27	C2-C6	1	3,33 ± 6,34
C3	16	53,33 ± 9,10	C7	11	36,67 ± 8,79	C2-C7	3	10,00 ± 10,66
C4	5	16,67 ± 6,80	T1	12	40,00 ± 8,94	C2-T1	4	13,33 ± 12,01
C5	1	3,33 ± 3,27	T2	5	16,67 ± 6,80	C3-C7	8	26,67 ± 11,05
			T3	1	3,33 ± 3,27	C3-T1	5	16,67 ± 9,31
						C3-T2	3	10,00 ± 7,50
						C4-T1	3	10,00 ± 13,41
						C4-T2	2	6,67 ± 11,15
						C5-T3	1	3,33 ± 17,95
Total	30	100	Total	30	100	Total	30	100

TABELA 3. Frequência (F), percentual (%) e desvio-padrão da esquelotopia da intumescência lombar (IL) em gatos sem raça definida (*Felis catus*) analisados no estudo. Brasília, 2006.

Início da IL			Final da IL			Início/Final da IL		
Nível	F	% ± DV	Nível	F	% ± DV	Nível	F	% ± DV
L3	5	16,67 ± 6,80	L5	2	6,67 ± 4,55	L3-L5	2	6,67 ± 11,15
L4	23	76,67 ± 7,72	L6	24	80,00 ± 7,03	L3-L6	3	10,00 ± 13,41
L5	2	6,67 ± 4,55	L7	4	13,33 ± 6,20	L4-L6	21	70,00 ± 9,55
						L4-L7	2	6,67 ± 5,20
						L5-L7	2	6,67 ± 17,63
Total	30	100	Total	30	100	Total	30	100

**FIGURA 1.** Fotografia da intumescência cervical em gatos sem raça definida (*Felis catus*) após retirada da musculatura cervical e secção dos arcos vertebrais, sendo: A – início da intumescência cervical; B – final da intumescência cervical.**FIGURA 2.** Fotografia da intumescência lombar em gatos sem raça definida (*Felis catus*) após retirada da musculatura lombar e secção dos arcos vertebrais. A= início da intumescência lombar; B= final da intumescência lombar.

Com relação à nomenclatura, todos os autores pesquisados seguem a terminologia de

acordo com o INTERNATIONAL COMMITTEE ON VETERINARY GROSS ANATOMICAL NOMENCLATURE (2005), em que se denominam intumescências cervical e lombar os espessamentos da medula espinhal no segmento cervical e lombar, respectivamente.

Ao abordar a localização da intumescência cervical, GETTY (1986) discorre que nos carnívoros esta porção da medula encontra-se entre as vértebras C3 e C4 até a C7 e T1. Já FLETCHER (1979) indica por meio de desenhos esquemáticos que, nos carnívoros, a intumescência localiza-se entre as vértebras C4 e T1. Neste trabalho, observou-se que em dezesseis animais ($53,33 \pm 9,10\%$) a intumescência cervical iniciou-se na vértebra C3 e em cinco ($16,67 \pm 6,80\%$) na C4, como citado pelos autores referidos antes. Porém, em oito animais ($26,67 \pm 8,07\%$) a intumescência iniciou-se na vértebra C2 e em um ($3,33 \pm 3,27\%$) na C5, o que não foi observado pelos autores. Com relação ao término dessa estrutura, observou-se que este se encontrava, em doze animais ($40,00 \pm 8,94\%$), na vértebra T1, de acordo com GETTY (1986) e FLETCHER (1979). No entanto, a intumescência também teve seu término em onze animais ($36,67 \pm 8,79\%$) na C7, em cinco ($46,67 \pm 6,80\%$) na T2, em um ($3,33 \pm 3,27\%$) na C6 e em um ($3,33 \pm 3,27\%$) na T3. O intervalo que apresentou uma maior frequência foi entre as vértebras C3 e C7 ($26,67 \pm 11,05\%$), concordando com intervalo citado por GETTY (1986).

Referindo-se à intumescência lombar, GETTY (1986) afirma que ela se encontra entre

as vértebras L3 até a L4 ou L5, o mesmo intervalo proposto por KÖNIG & LIEBICH (2004). Ainda, FLETCHER (1979) descreve o mesmo intervalo por meio de desenhos esquemáticos. Neste estudo, observou-se que em 23 animais ($76,67 \pm 7,72\%$) a intumescência lombar iniciou-se na vértebra L4 e em 5 ($16,67 \pm 6,80\%$) na L3, como descrevem os autores previamente citados. Nenhum deles mencionou o início na vértebra L5, localização encontrada neste estudo em dois animais ($6,67 \pm 4,55\%$). Já o seu término localizou-se em 24 animais ($80,00 \pm 7,30\%$) na vértebra L6 e em quatro ($13,33 \pm 6,20\%$) na L7, sítios que não foram mencionados pelos autores. Em dois animais ($6,67 \pm 4,55\%$) a intumescência terminou na vértebra L5, como descrito por GETTY (1986), KÖNIG & LIEBICH (2004) e FLETCHER (1979). O intervalo de maior frequência nos animais foi entre as vértebras L4 e L6 ($70,00 \pm 9,55\%$), ou seja, variando daquela citada pelos autores apenas no final da intumescência.

Com relação à mensuração dessas estruturas, pôde-se verificar que não houve citação nas referências bibliográficas utilizadas para este estudo em gatos. Neste trabalho, no entanto, obteve-se uma variação do tamanho da intumescência cervical de 3,30 a 8,00 cm, sendo que cerca de $30,00 \pm 8,36\%$ dos animais analisados apresentaram um tamanho entre 5,00-5,50 cm. A média aritmética foi $4,99 \pm 1,09$ cm. A intumescência lombar apresentou-se com o tamanho variando entre 2,90 a 5,70 cm, sendo que $70,00 \pm 8,36\%$ dos animais apresentaram um tamanho entre 3,00-4,50 cm. A média aritmética foi de $3,87 \pm 0,75$ cm.

CONCLUSÕES

Com base nos dados obtidos neste trabalho em gatos domésticos sem raça definida (*Felis catus*) pôde-se concluir que:

1. As intumescências cervical e lombar possuem $4,99 \pm 1,09$ e $3,85 \pm 0,75$ centímetros, respectivamente, como comprimento médio.
2. A esqueletopia da intumescência cervical mostrou-se com início entre as vértebras C2 e C5 e seu término entre as vértebras C6 e T3, variando entre 3,30 a 8,00 cm de comprimento.
3. A esqueletopia da intumescência lombar apresentou-se com início entre as vértebras L3 e L5 e seu término entre as vértebras L5 e L7, de comprimento variando entre 2,90 a 5,70 cm.

AGRADECIMENTOS

Ao Conselho Nacional de Desenvolvimento Científico e Tecnológico (CNPq), pelo apoio à graduanda Patrícia Helena Caldeira da Silva.

REFERÊNCIAS

- BERG, R. **Anatomia topográfica y aplicada de los animales domésticos**. Madrid: Editorial AC, 1978. p. 255-257.
- BRAUND, K.G. (Ed.). **Clinical neurology in small animal: localization, diagnosis and treatment**. New York: International Veterinary Information Service, 2003. Disponível em <<http://www.ivis.org/advances/Vite/braund28/ivis.pdf>>. Acesso em: 10 jan. 2007.
- CÂMARA FILHO, J. A.; RAMADINHA, L. S.; RODRIGUES, M. R.; SILVEIRA, R. L.; CALDAS, P. A. Utilização do sítio sacrococcígeo na anestesia epidural em gatos domésticos. **Revista Brasileira de Ciência Veterinária**, Rio de Janeiro, v. 7, n. 3, p. 175-178, set.-dez. 2000.
- CARVALHO, S. F. M.; SANTOS, A. L. Q.; AVILA JUNIOR, R. H.; ANDRADE, M. B.; MAGALHÃES, L. M.; MORAES, F. M.; RIBEIRO, P. I. R. Topografia do cone medular em um gato mourisco, *Herpailurus yagouaroundi* (Severtzow, 1858) (FELIDAE). **Archives of Veterinary Science**, Curitiba, v. 8, n. 2, p. 35-38, 2003.
- DYCE, K.M.; SACK, W.O.; WENSING, C.J.G. **Tratado de anatomia veterinária**. 3. ed. Rio de Janeiro: Elsevier, 2004. 813 p.
- FLETCHER, T.F. Spinal cord and meninges. In: EVANS, H.E.; CHRISTENSEN, G.C. **Miller's anatomy of the dog**. 2. ed. Philadelphia: W. B. Saunders Company, 1979. p. 947.
- GETTY, R.; SISSON, S.; GROSSMAN, J. D. **Anatomia dos animais domésticos**. 5 ed. Rio de Janeiro: Interamericana, 1986. v. 2, p. 1569-1571.
- INTERNATIONAL COMMITTEE ON VETERINARY GROSS ANATOMICAL NOMECLATURE. **Nomina anatomica veterinaria**. 5. ed. Hannover. 2005. 166 p.
- KATHMANN, I.; CIZINAUSKAS, S.; RYTZ, U.; LANG, J.; JAGGY, A. Spontaneous lumbar intervertebral disc

- protrusion in cats: literature review and case presentations. **Journal of Feline Medicine and Surgery**, v. 2, p. 207-212, 2000.
- KÖNIG, H.E.; LIEBICH, H.G. **Anatomia dos animais domésticos**: texto e atlas colorido. Porto Alegre: Artmed, 2004. v. 2, p. 205-206.
- LeCOUTEUR, R.A. Spinal cord disorders. Proceedings of the ESFM Felina Congress, Stockholm, September 2002. **Journal of Feline Medicine and Surgery**, v. 5, p. 121-131, 2003.
- MACHADO, A.B.M. **Neuroanatomia funcional**. 2. ed. São Paulo: Editora Atheneu, 2000. p. 35.
- MACKAY, A. D.; RUSBRIDGE, C.; SPARKES, A. H.; PLATT, S. R. MRI characteristics of suspected acute spinal cord infarction in two cats, and a review of the literature. **Journal of Feline Medicine and Surgery**, v. 7, p. 101-107, 2005.
- PLATT, S.; WIECZOREK, L.; DENNIS, R.; STEFANI, A. de. Spinal cord injury resulting from incorrect microchip placement in a cat. **Journal of Feline Medicine and Surgery**, v. 9, p. 157-160, 2007.
- VIANNA, L.F.C.G. **Introdução à neurologia veterinária**. Rio de Janeiro: Universidade Federal Rural do Rio de Janeiro, 2000. Disponível em: <www.ufrj.br/institutos/iv/dmc/convsindmedcd2.pdf> e <www.ufrj.br/institutos/iv/dmc/apostilatoda3.pdf>. Acesso em: 3 out. 2006.

Protocolado em: 30 maio 2007. Aceito em: 27 abr. 2008.